

<https://doi.org/10.52889/1684-9280-2021-4-60-54-59>

УДК 616.727.13-001:621.76

МРНТИ: 76.29.41

Оригинальная статья

Результаты лечения пациентов с застарелыми повреждениями менисков коленного сустава с применением новой артроскопической техники

Набиев Е.Н.¹, Байзаков А.Р.²

¹ Доцент кафедры травматологии и ортопедии, Казахский Национальный медицинский университет имени С.Д. Асфендиярова, Алматы, Казахстан. E-mail: 6365ej@mail.ru

² Травматолог-ортопед отделения ортопедической хирургии, Городская клиническая больница №7, Алматы, Казахстан. E-mail: info@gkb7.kz

Резюме

Цель исследования: анализ результатов оперативного лечения пациентов с застарелыми повреждениями менисков коленного сустава с применением новой артроскопической техники.

Методы. Приведены результаты оперативного лечения 70 пациентов с застарелыми повреждениями менисков коленного сустава, лечившихся в Городской клинической больнице №7 г. Алматы в период с 2017 по 2020 гг. Контрольную группу составили 40 (57,2%) пациентов, а в основную группу вошли 30 (42,8%) пациентов с разрывами менисков коленного сустава, которым выполнена резекция мениска с применением нового способа артроскопического шивания мениска (авторское право №9602 от 04.05.2020 г.). Результаты оперативного лечения пациентов оценивались по шкале Lysholm.

Результаты. В основной группе в большинстве случаев констатирован отличный (16,7%) и хороший (66,6%) результат лечения. Различия частоты отличных результатов в основной и контрольной группах статистически достоверны ($p < 0,001$). В контрольной группе превалирует хороший результат и встречается чаще остальных (46,9%).

Выводы. Новый способ артроскопического шивания мениска повышает эффективность хирургического лечения поврежденных менисков коленного сустава, обеспечивает профилактику гонартроза в послеоперационном периоде у пациентов с застарелыми повреждениями и позволяет проводить раннее функциональное лечение.

Ключевые слова: коленный сустав, мениски, повреждение менисков, остеоартроз, артроскопия, шов мениска, резекция мениска.

Corresponding author: Ergali Nabyiev, Associate Professor at the Department of Traumatology and Orthopedics, Kazakh National Medical University named after S.D. Asfendiyarova, Almaty, Kazakhstan.

Postal code: 050000

Address: Kazakhstan, Almaty, Tole-bi, 94

Phone: +7 727 338 70 00

E-mail: 6365ej@mail.ru

J Trauma Ortho Kaz 2021; 4 (60): 54-59

Received: 02-08-2021

Accepted: 10-09-2021



This work is licensed under a Creative Commons Attribution 4.0 International License

Введение

По данным зарубежных исследователей частота повреждений менисков коленного сустава (КС) составляет 40-60 случаев на 100 000 человек в год, при этом у мужчин наблюдается чаще по сравнению с женщинами [1,2].

Среди пострадавших наиболее часто встречается у трудоспособного населения – у лиц, занимающихся спортом и физической работой [3-5]. В клинической практике повреждение менисков в большинстве случаев сочетается с повреждением передней крестообразной связки. Так, при свежих повреждениях передней крестообразной связки, повреждения медиального мениска встречаются до 45% случаев, латерального мениска – до 65% случаев [6-8].

В настоящее время не выработана единая тактика лечения свежих разрывов мениска. Отсутствуют четкие рекомендации использования методики сшивания мениска в зависимости от типа повреждения [9].

Материалы и методы

Данная работа основана на анализе исходов оперативного лечения 70 пациентов с застарелыми повреждениями менисков КС, находившихся на лечении в отделении ортопедической хирургии Городской клинической больницы №7 г. Алматы в период с 2017 по 2020 гг.

В основную группу вошли 30 (42,8%) пациентов с разрывами менисков КС. Им выполнен шов менисков под артроскопическим контролем по разработанному нами способу (авторское право №9602 от 04.05.2020 г.). В послеоперационном периоде КС иммобилизовали на 4-й неделе, всем пациентам были назначены физиотерапевтические процедуры, лечебная физическая культура (ЛФК) и массаж мышц оперированной конечности.

Контрольную группу составили 40 (57,2%) пациентов с повреждениями менисков КС, которым выполнена резекция мениска с применением артроскопической техники. В послеоперационном периоде КС не иммобилизовали, пациентам назначали физиотерапевтические процедуры, ЛФК и массаж мышц оперированной конечности.

Большую часть пациентов составили лица наиболее трудоспособного возраста от 16 до 30 лет – 75,8%. Количество мужчин было в два раза больше, чем женщин: мужчин – 48 (68,6%), женщин – 22 (31,4%).

Повреждение левого КС зарегистрировано у 27 (38,8%) больных, правого – у 43 (61,2%) больных.

Наиболее частыми причинами травм были: бытовые травмы (28,6%), уличные (38,8%) и спортивные травмы (15,8%). В результате дорожно-транспортных происшествий пострадали 11,4% больных, тогда как после производственной и прочей травмы – 4,2% и 2,8% больных соответственно. У 59 (84,2%) пациентов механизм получения травмы удалось выяснить, а у 11 (15,8%) – не удалось. 48 (68,6%) пациента травму КС получили от непрямого механизма травмы, 22 (31,4%) – от прямого механизма. Пациенты в зависимости от социального статуса были распределены следующим образом: рабочие – 23 (32,8%), служащие – 16 (22,8%), пенсионеры – 2 (2,8%), учащиеся – 6 (8,7%), временно не работающие

Сохранение менисков во время оперативного вмешательства позволяет замедлить прогрессирование остеоартроза в КС, приводит к хорошим функциональным результатам в отдаленном периоде [10,11]. Хорошие функциональные результаты сшивания менисков КС в отделенном послеоперационном периоде отмечают как отечественные, так и зарубежные авторы [12,13].

В этой связи, сохранение менисков во время артроскопических операций является актуальной проблемой современной травматологии в деле профилактики развития и прогрессирования остеоартроза КС, снижения неудовлетворительных результатов в отделенном периоде оперативного лечения.

Цель исследования: проанализировать результаты оперативного лечения пациентов с застарелыми повреждениями менисков коленного сустава с применением новой артроскопической техники.

– 12 (17,2%), спортсмены – 11 (5,8%). Изолированная травма наблюдалась у 68 (97,2%) больных, сочетанная – у 2-х (2,8%) пациентов.

Во время оперативного вмешательства использовались как резекция мениска с применением артроскопической техники, так и шов мениска под артроскопическим контролем, по разработанной нами методике.

Пациентов обследовали по общепринятому алгоритму. Всем проводили клиническую оценку общего состояния, состояние локального статуса для постановки диагноза повреждения, определения показаний и противопоказаний к оперативному лечению. В работе мы использовали клинический, рентгенологический, МРТ, артроскопический и статистический методы исследования.

Всем пациентам до госпитализации выполняли стандартную рентгенографию КС в прямой (переднезадней) и боковой проекциях. По рентгенограммам оценивали состояние костной структуры, взаимоотношения суставных поверхностей, выявляли отрывы связок вместе с костным фрагментом и определяли дегенеративные изменения в КС. Всем пациентам на дооперационном периоде обязательно проводилась МРТ перед артроскопическими вмешательствами. Исследование позволило объективно оценить структуру КС - связки, мениски и хрящевой покров. Артроскопическое исследование КС проводили по известной методике, предложенной А.П. Трачук и соавт., (2004) [14]. Исследование проводили под эпидуральной анестезией с использованием артроскопа германской фирмы Karl Storz.

Материал обработан методом вариационной статистики и включал определение средней арифметической (M), среднего квадратичного отклонения (σ), средней ошибки средней арифметической ($\pm m$). При изучении результатов лечения использована методика вычисления относительных величин в виду экстенсивных показателей.

Для улучшения результатов оперативного лечения повреждений менисков коленного сустава, нами разработан и внедрен в клиническую практику новый способ артроскопического сшивания мениска (авторское право №9602 от 04.05.2020 г.). Целью операции является восстановление целостности мениска и предупреждение развития дегенеративно-дистрофических изменений в КС. Поставленная цель достигается тем, что для сшивания мениска используется нерассасывающийся шовный материал, не требующий применения проводника. Шовный материал располагается косо-вертикально под углом 45° к осевой линии мениска для формирования в мениске косо-вертикального шва, обеспечивающего

максимальный захват оторванного фрагмента мениска и благоприятные условия для регенерации.

Способ осуществляется следующим образом: оперативное вмешательство производят под общим обезболиванием. После артроскопической визуализации разрыва мениска освежаются края мениска с помощью менискового рашпиля или шейвера. Затем оценивается состояние мениска – разрыв в «красной» или «розовой» зоне, вертикальный продольный разрыв не более 10 мм, отсутствие вторичных дегенеративных изменений и артроза 2 степени (рисунок 1).

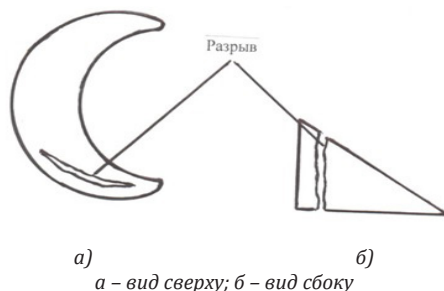


Рисунок 1 – Схема паракапсулярного разрыва переднего рога мениска коленного сустава

Спинальную иглу проводят изнутри-кнаружи через толщу мениска – у нижнего края, через капсулу сустава и выводят через небольшой разрез кожи.

Через спинальную иглу вводят нерассасывающийся шовный материал, который является упругим и не требует использования проводника (рисунок 2).




Рисунок 2 – Схема проведения иглы с шовным материалом через разрыв у нижнего края мениска

Зажимом захватывают конец шовного материала и извлекают его из полости сустава. Удерживая зажимом шовный материал, спинальную

иглу вытягивают обратно в полость КС и выводят из мениска (рисунок 3).



Рисунок 3 – Схема вытягивания иглы обратно в полость коленного сустава и выведения из мениска

Затем спинальную иглу с шовным материалом проводят на 3 мм выше и 3 мм в сторону от

первоначального прокола, также через толщу мениска – у верхнего края (рисунок 4).

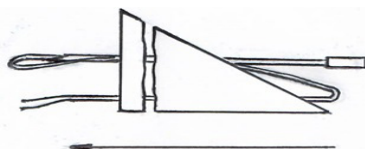
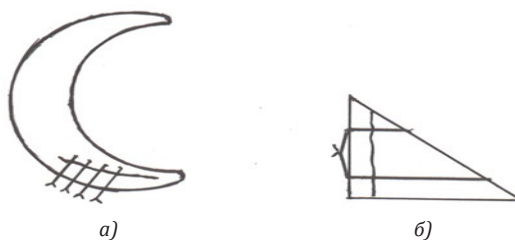


Рисунок 4 – Схема проведения иглы с шовным материалом через разрыв у верхнего края мениска

При этом шовный материал располагается косо-вертикально под углом 45° к осевой линии мениска для формирования косо-вертикального шва. Иглу выводят через небольшой разрез кожи. Зажимом извлекают шовный материал из полости коленного

сустава и концы нитей завязывают экстракапсулярно под артроскопической визуализацией зоны разрыва мениска до полного смыкания его краев (рисунок 5).



а – вид сверху; б – вид сбоку

Рисунок 5 – Схема сформированного косо-вертикального шва

Таким образом формируют косо-вертикальный шов мениска. После чего накладывают аналогичным образом дополнительные швы на мениск в зависимости от длины разрыва.

Результаты оперативного лечения пациентов оценивались по шкале Lysholm [15].

Результаты

Исходы оперативного лечения (ближайшие и отдаленные) пациентов с повреждениями менисков КС изучены у 62 оперированных пациентов сроком до 3 лет (всего 70 оперированных). У основной группы

исход лечения был изучен у 30 (48,4%) пациентов, в контрольной группе – у 32 (51,6%).

Анализ исхода оперативного лечения пациентов исследуемых групп представлен в таблице 1.

Таблица 1 - Исходы оперативного лечения пациентов с повреждениями менисков коленного сустава

Клинические группы (n=62)	Исходы лечения							
	отличный		хороший		удовлетворительный		неудовлетворительный	
	абс. число	%	абс. число	%	абс. число	%	абс. число	%
Основная группа (n ₁ =30)	5	16,7	20	66,6	4	13,4	1	3,3
Контрольная группа (n ₂ =32)	3	9,4	15	46,9	11	34,3	3	9,4

Таким образом, отличные результаты в основной группе пациентов наблюдались у 5 (16,7%), что соответствует 90-100 баллам. Частота отличных исходов оперативного лечения у пациентов основной группы выше (16,7%), чем в контрольной группе (9,4%) в 1,7 раза (или на 7,3%). Хорошие результаты

в основной группе пациентов зарегистрированы у 20 (66,6%) пациентов, что соответствует 70-89 баллам. Хорошие исходы у больных основной группы были выше (66,6%), чем в контрольной группе (46,9%) в 1,4 раза (на 19,7%).

Обсуждение

Мы полагаем, что высокий результат у пациентов основной группы был обусловлен надежным новым артроскопическим швом. Использование данного способа сшивания менисков КС позволило избежать контрактур, синовитов и обеспечило раннее восстановление амплитуды движения оперированного сустава и трудоспособности больного через 6 недель после артроскопии. Уменьшение количества отличных и хороших исходов лечения у пациентов контрольной группы было связано с запоздалой реабилитацией пациентов, развитием контрактур и синовитов в КС.

В основной группе удовлетворительный результат встречался у 13,4% пациентов, в контрольной группе – у 34,3%. Таким образом, удовлетворительные исходы лечения пациентов контрольной группы превысили основную в 2,6 раза (p<0,001).

Неудовлетворительный исход лечения в основной группе признан у 1 (3,3%) пациента

(39 баллов) из-за наступившего повторного разрыва мениска через 5 недель, пациент не соблюдал ортопедический режим (наступал на оперированную конечность через 3 дня и рано приступил к труду - через 5 недель). В контрольной группе неудовлетворительный исход был связан с развитием контрактуры у 2-х пациентов (4,4%). Количество баллов 50 и менее у пациентов в позднем послеоперационном периоде и синовита определили в 2-х случаях (4,4%).

Различия частоты отличных результатов в основной и контрольной группах статистически достоверны (p<0,001). В контрольной группе превалирует хороший результат и встречается чаще остальных. Различия частоты хороших результатов в основной и контрольной группах также статистически достоверны (p<0,001).

Выводы

Новый способ артроскопического сшивания мениска (авторское право №9602 от 04.05.2020 г.), повышает эффективность хирургического лечения повреждений менисков коленного сустава, обеспечивает профилактику гонартроза в послеоперационном периоде у пациентов с застарелыми повреждениями и позволяет проводить раннее функциональное лечение.

Конфликт интересов. Авторы заявляют об отсутствии конфликта интересов.

Информированное согласие. Все участники подписывали форму информированного согласия и добровольно участвовали в исследовании.

Финансирование. Нет.

Вклад авторов. Н.Е.Н. – концептуализация, написание, редактирование; Б.А.Р. – сбор и обработка данных, написание, редактирование.

Литература

1. Kilcoyne K.G., Dickens J.F., Haniuk E., Cameron K.L. et al. Epidemiology of Meniscal Injury Associated With ACL Tears in Young Athletes. *Orthopedics*. 2012; 3(35): 208-212. <https://doi.org/10.3928/01477447-20120222-07>.
2. Manson T.T., Cosgarea A.J. Meniscal injuries in active patients. *Advanced Studies in Medicine*. 2006; 10(4): 545- 552.
3. Ахпашев А.А. Выбор оптимального метода фиксации трансплантата при артроскопической пластике передней крестообразной связки: дис. д-ра мед. наук. – М. – 2008. – С. 174.
Akhpashev A.A. Vybora optimal'nogo metoda fiksatsii transplantata pri artroskopicheskoj plastike perednei krestoobraznoj svyazki: dis. d-ra med. nauk: (Akhpashev A.A. Choice of the optimal method of graft fixation in arthroscopic plasty of the anterior cruciate ligament: dis. Dr. med. Sciences:) [in Russian]. M. 2008; 174.
4. Gage B.E., McIlvain N.M., Collins C.L., Fields S.K. et al. Epidemiology of 6.6 million knee injuries presenting to United States emergency departments from 1999 through 2008. *Academic emergency medicine*. 2012; 4(19): 378- 385. <https://doi.org/10.1111/j.1553-2712.2012.01315.x>.
5. Soh T.L., Lim M.H. Demographics of Multiligamentous Knee Injuries at a Level 1 Trauma Centre. *Annals of the Academy of Medicine*. 2016; 1(45): 35- 37.
6. Shea J.J., Shelbourne K.D. Repair of locked bucket-handle meniscal tears in knees with chronic anterior cruciate ligament deficiency. *The American journal of sports medicine*. 2013; 2(31): 216- 220. <https://doi.org/10.1177/03635465030310021001>.
7. Tachibana Y., Sakaguchi K., Goto T., Oda H. et al. Repair integrity evaluated by second-look arthroscopy after arthroscopic meniscal repair with the FasT-Fix during anterior cruciate ligament reconstruction. *The American journal of sports medicine*. 2014; 5(38): 965- 971. <https://doi.org/10.1177/0363546509356977>.
8. Batailler C., Wascher D., Neyret P. Meniscal Traumatic Lesions in ACL- Deficient Knee: Masterly Neglect, Repair, or Meniscectomy. *Surgery of the Meniscus*. Springer Berlin Heidelberg. 2016; 379-391. http://dx.doi.org/10.1007/978-3-662-49188-1_40.
9. Челнокова Н.В. Артроскопическая диагностика и лечение свежих повреждений коленного сустава: автореф. дисс. канд. мед. наук: - Москва. – 2011. – С. 20.
Chelnokova N.V. Artroskopicheskaia diagnostika i lechenie svezhikh povrezhdenii kolennogo sustava: avtoref. diss. kand. med. nauk: (Arthroscopic diagnosis and treatment of fresh injuries of the knee joint: author. diss. Cand. honey. Sciences:) [in Russian]. Moskva. 2011; 20.
10. Stein T., Mehling A.P., Welsch F., Eisenhart-Rothe R. et al. Long-Term Outcome After Arthroscopic Meniscal Repair Versus Arthroscopic Partial Meniscectomy for Traumatic Meniscal Tears. *The American Journal of Sports Medicine*. 2013; 8(38): 1542-1548. <https://doi.org/10.1177/0363546510364052>.
11. Paxton E.S., Stock M.V., Brophy R.H. Meniscal Repair Versus Partial Meniscectomy: A Systematic Review Comparing Reoperation Rates and Clinical Outcomes. *Arthroscopy: The Journal of Arthroscopic & Related Surgery*. 2013; 5(80): 185-191. <https://doi.org/10.1016/j.arthro.2011.03.088>
12. Abdelkafy A., Aigner N., Zada M., Elghoul Y. et al. Two to nineteen years follow-up of arthroscopic meniscal repair using the outside-in technique: a retrospective study. *Archives of Orthopaedic and Trauma Surgery*. 2009; 4(127): 245-252.
13. Thorlund J.B., Hare K.B., Lohmander L.S. Large increase in arthroscopic meniscus surgery in the middle-aged and older population in Denmark from 2000 to 2011. *Acta Orthopaedica*. 2014; 3(85): 287-292. <https://doi.org/10.3109/17453674.2014.919558>.
14. Трачук А.П., Шаповалова В.М., Тихилов Р.М. Основы артроскопической диагностики коленного сустава. - М. – 2004. – С. 123.
Trachuk A.P., Shapovalova V.M., Tikhilov R.M. Osnovy artroskopicheskoj diagnostiki kolennogo sustava (Basics of arthroscopic diagnostics of the knee joint) [in Russian]. M. 2004; 123.
15. Tegner Y., Lysholm J. Rating system in evaluation of knee ligament injuries. *Clinical orthopedics and related research*. 1985; 198: 43-49.

Тізе буыны менискісінің ескі зақымдалуы бар науқастарды жаңа артроскопиялық техника арқылы емдеу нәтижелері

Нәбиев Е.Н.¹, Байзақов А.Р.²

¹ Травматология және ортопедия кафедрасының доценті, С.Д. Асфендияров атындағы ұлттық медициналық университет, Алматы, Қазақстан. E-mail: 6365ej@mail.ru

² №7 қалалық клиникалық аурухананың ортопедиялық хирургия бөлімшесінің травматолог-ортопеді, Алматы, Қазақстан. E-mail: info@gkb7.kz

Түйіндеме

Зерттеудің мақсаты: тізе буыны менискісінің ескі зақымдалуы бар науқастарды жаңа артроскопиялық техника арқылы емдеудің нәтижелерін талдау.

Әдістері. Зерттеуде Алматы қаласының №7 қалалық клиникалық ауруханасында 2017-2020 жылдар арасында емделген тізе буыны менискісінің ескі зақымдалуы бар 70 науқасты хирургиялық емдеудің нәтижелері ұсынылған. Бақылау тобын тізе буыны менискісінің жыртылуы бар 40 (57,2%) науқас, ал негізгі топты 30 (42,8%) науқас құрады. Негізгі топ науқастарына жаңа артроскопиялық жолмен тізу әдісін қолдана отырып менисктің резекциясы жасалды (авторлық құқық №9602 04.05.2020 ж. берілген). Хирургиялық емнің нәтижесі Lysholt шкаласының көмегімен бағаланды.

Нәтижесі. Негізгі топтағы науқастарда өте жақсы нәтиже 16,7% жағдайда, жақсы нәтиже 66,6%-да анықталды. Негізгі және бақылау тобындағы өте жақсы нәтиже көрсеткіштерінің кездесуі жиілігі статистикалық тұрғыда сенімді ($p < 0,001$). Бақылау тобында жақсы нәтиже басым болды (46,9%).

Қорытынды. Менискті жаңа артроскопиялық әдіс арқылы тізу тізе буыны зақымдалуының хирургиялық емінің тиімділігін арттырып, менисктің ескі зақымдалуы бар науқастарда отадан кейінгі кезеңде гонартроз дамуының алдын алады және ерте функционалды ем жүргізуге мүмкіндік береді.

Түйін сөздер: тізе буыны, менисктер, мениск зақымдалуы, остеоартроз, артроскопия, менискті тізу, мениск резекциясы.

The Results of Treatment of Patients with Chronic Injuries of the Knee Menisci Using Arthroscopic Techniques

Ergali Nabyiev¹, Arnat Bayzakov²

¹ Associate Professor at the Department of Traumatology and Orthopedics, Kazakh National Medical University named after S.D. Asfendiyarova, Almaty, Kazakhstan. E-mail: 6365ej@mail.ru

² Traumatologist-orthopedist of the Department of Orthopedic Surgery, City Clinical Hospital No.7, Almaty, Kazakhstan. E-mail: info@gkb7.kz

Abstract

Objective: to analyze the results of surgical treatment of patients with chronic injuries of the knee menisci using arthroscopic techniques.

Methods. The article presents the results of surgical treatment of 70 patients with chronic injuries of the knee menisci, who were treated at the City Clinical Hospital No.7 in Almaty in the period from 2017 to 2020. The control group consisted of 40 (57.2%) patients, and the main group consisted of 30 (42.8%) patients with knee meniscus rupture, who underwent meniscus resection using a new method of arthroscopic meniscus suturing. The results of surgical treatment of patients were assessed using the Lysholt scale.

Results. In the main group of patients, in most cases, excellent (16.7%) and good (66.6%) treatment results were noted. The differences in the frequency of excellent results in the study and control groups are statistically significant ($p < 0.001$). In the control group, a good result prevails and occurs more often than others (46.9%).

Conclusions. A new method of arthroscopic suturing of the meniscus (copyright No. 9602 dated 05/04/2020) increases the efficiency of surgical treatment of knee meniscus injuries, ensures the prevention of gonarthrosis in the postoperative period in patients with chronic injuries and allows early functional treatment.

Key words: knee joint, menisci, meniscus injury, osteoarthritis, arthroscopy, meniscus suture, meniscus resection.