



National Scientific Center of Traumatology
and Orthopaedics named after
Academician N.D. Batpenov

ISSN: 2789-9632
e-2789-9640

Traumatology and Orthopaedics of Kazakhstan

Scientific & Practical Journal of the
Kazakhstan Association of Trauma Orthopaedists

Volume 74. Number 3 (2024)

РЕДАКЦИЯ/EDITORIAL

Бас редактор:

Бекарисов Олжас Сапарғалиұлы
Қауымдастырылған редакторлар:
Бәтпен Арман Нұрланұлы
Mahmut Nedim Doral
Абдрахманов Әлібек Жанпейісұлы
Атқарушы редактор:
Оразова Ғалия Ұзаққызы
Жауапты хатшы:
Гурбанова Эльнара Иншаллаховна

Главный редактор:

Бекарисов Олжас Сапарғалиевич
Ассоциированные редакторы:
Бәтпен Арман Нұрланұлы
Mahmut Nedim Doral
Абдрахманов Алибек Жанпеисович
Исполнительный редактор:
Оразова Ғалия Ұзаққызы
Ответственный секретарь:
Гурбанова Эльнара Иншаллаховна

Editor-in-Chief:

Olzhas Bekarissov
Associate Editors:
Arman Batpen
Mahmut Nedim Doral
Alibek Abdrakhmanov
Executive Editor:
Galiya Orazova
Executive Secretary:
Gurbanova Elnara

РЕДАКЦИЯЛЫҚ КЕҢЕС/ РЕДАКЦИОННЫЙ СОВЕТ/ EDITORIAL BOARD

Kotz Rainer (Австрия)
Schnettler Reinhard (Германия)
Zeichen J. (Германия)
Sehirlioglu Ali (Түркия)
Tarasevicius Sarunas (Литва)
Hayati Durmaz (Түркия)
Häring Ewald (Австрия)
Абдуразаков У.А. (Қазақстан)
Ахтямов И.Ф. (Ресей)
Виссарионов С.В. (Ресей)
Гахраманов А. (Әзірбайжан)
Есиркепов М.М. (Қазақстан)
Жанаспаев М.А. (Қазақстан)
Михайловский М.В. (Ресей)
Минасов Б.Ш. (Ресей)
Мурылев В.Ю. (Ресей)
Надилов Н.Н. (Қазақстан)
Раманкулов Е.М. (Қазақстан)
Рерих В.В. (Ресей)
Римашевский Д.В. (Ресей)
Тихилов Р.М. (Ресей)

Kotz Rainer (Австрия)
Schnettler Reinhard (Германия)
Zeichen J. (Германия)
Sehirlioglu Ali (Түркия)
Tarasevicius Sarunas (Литва)
Hayati Durmaz (Түркия)
Häring Ewald (Австрия)
Абдуразаков У.А. (Қазақстан)
Ахтямов И.Ф. (Россия)
Виссарионов С.В. (Россия)
Гахраманов А. (Азербайджан)
Есиркепов М.М. (Казахстан)
Жанаспаев М.А. (Казахстан)
Михайловский М.В. (Россия)
Минасов Б.Ш. (Россия)
Мурылев В.Ю. (Россия)
Надилов Н.Н. (Казахстан)
Раманкулов Е.М. (Казахстан)
Рерих В.В. (Россия)
Римашевский Д.В. (Россия)
Тихилов Р.М. (Россия)

Kotz Rainer (Austria)
Schnettler Reinhard (Germany)
Zeichen J. (Germany)
Sehirlioglu Ali (Turkey)
Tarasevicius Sarunas (Lithuania)
Hayati Durmaz (Turkey)
Häring Ewald (Austria)
Urabay Abdurazakov (Kazakhstan)
Ildar Akhtyamov (Russia)
Sergey Vissarionov (Russia)
Aydin Gahramanov (Azerbaijan)
Marlen Yesirkepov (Kazakhstan)
Marat Zhanaspayev (Kazakhstan)
Mikhail Mikhailovsky (Russia)
Nurbek Nadyrov (Kazakhstan)
Bulat Minasov (Russia)
Valery Murylev (Russia)
Yerlan Ramankulov (Kazakhstan)
Victor Rerich (Russia)
Denis Rimashevsky (Russia)
Rashid Tikhilov (Russia)

РЕДАКЦИЯЛЫҚ КОЛЛЕГИЯ/ РЕДАКЦИОННАЯ КОЛЛЕГИЯ / FOUNDING EDITORIAL BOARD

Абдрахманова А.С. (Қазақстан)
Абильмажинов М.Т. (Қазақстан)
Анашев Т.С. (Қазақстан)
Баубеков М.Б. (Қазақстан)
Байдарбеков М.У. (Қазақстан)
Белокобылов А.А. (Қазақстан)
Джаксыбекова Г.К. (Қазақстан)
Жанаспаева Г.А. (Қазақстан)
Искаков Е.С. (Қазақстан)
Мурсалов Н.К. (Қазақстан)
Махамбетчин М.М. (Қазақстан)
Мухаметжанов Х.М. (Қазақстан)
Нағыманов Б.А. (Қазақстан)
Набиев Е.Н. (Қазақстан)
Оспанов К.Т. (Қазақстан)
Раймагамбетов Е.К. (Қазақстан)
Спичак Л.В. (Қазақстан)
Тажин К.Б. (Қазақстан)
Түлеубаев Б.Е. (Қазақстан)

Абдрахманова А.С. (Казахстан)
Абильмажинов М.Т. (Казахстан)
Анашев Т.С. (Казахстан)
Баубеков М.Б. (Казахстан)
Байдарбеков М.У. (Казахстан)
Белокобылов А.А. (Казахстан)
Джаксыбекова Г.К. (Казахстан)
Жанаспаева Г.А. (Казахстан)
Искаков Е.С. (Казахстан)
Мурсалов Н.К. (Казахстан)
Махамбетчин М.М. (Казахстан)
Мухаметжанов Х.М. (Казахстан)
Нағыманов Б.А. (Казахстан)
Набиев Е.Н. (Казахстан)
Оспанов К.Т. (Казахстан)
Раймагамбетов Е.К. (Казахстан)
Спичак Л.В. (Казахстан)
Тажин К.Б. (Казахстан)
Түлеубаев Б.Е. (Казахстан)

Aliya Abdrakhmanova (Kazakhstan)
Mukhtar Abilmazhinov (Kazakhstan)
Talgat Anashev (Kazakhstan)
Meyram Baubekov (Kazakhstan)
Murat Baidarbekov (Kazakhstan)
Alexey Belokobylov (Kazakhstan)
Galina Jaxybekova (Kazakhstan)
Galiya Zhanaspayeva (Kazakhstan)
Yerzhan Isakov (Kazakhstan)
Nagmet Mursalov (Kazakhstan)
Murat Makhambetchin (Kazakhstan)
Khanat Mukhametzhonov (Kazakhstan)
Bolat Nagymanov (Kazakhstan)
Yergaly Nabiyeu (Kazakhstan)
Kuanyshe Ospanov (Kazakhstan)
Yerik Raimagambetov (Kazakhstan)
Lyudmila Spichak (Kazakhstan)
Kairat Tazhin (Kazakhstan)
Berik Tuleubayev (Kazakhstan)

Редакцияның мекен-жайы:

Traumatology and Orthopaedics
of Kazakhstan
Z00P5Y4
Қазақстан, Астана қ.
Абылай хан даңғ. 15/А
Тел.: +7 (7172) 547 717
E-mail: editor.journalto@gmail.com
Веб-сайт: www.journaltokaz.org

Адрес редакции:

Traumatology and Orthopaedics
of Kazakhstan
Z00P5Y4
Казахстан, г. Астана
пр. Абылай хана, 15/А
Тел.: +7 (7172) 547 717
E-mail: editor.journalto@gmail.com
Веб-сайт: www.journaltokaz.org

Editorial Office:

Traumatology and Orthopaedics
of Kazakhstan
Z00P5Y4
Kazakhstan, Astana city
Abylai Khan Ave, 15A
Tel.: +7 (7172) 547 717
E-mail: editor.journalto@gmail.com
Website: www.journaltokaz.org



National Scientific Center of Traumatology and Orthopaedics named after Academician N.D. Batpenov

Traumatology and Orthopaedics of Kazakhstan

Scientific & Practical journal of the Kazakhstan Association of Trauma Orthopaedists

Authors are responsible for reliability of information published in the journal. Reprinting of articles published in this journal and their use in any form, including e- media, without the consent of the publisher is prohibited

Astana, 2024

<https://doi.org/10.52889/1684-9280-2024-3-74-4-9>
UDC 616-089.23; 616-001; 615.477.2; 616-089.28/.29; 615.47:617-089
IRSTI 76.29.41; 76.13.21

Original article

Mathematical Modeling of a Plate for Fixation of Periprosthetic Fractures of the Proximal Femur

[Amanzhol Balgazarov](#)¹, [Arman Batpen](#)², [Serik Balgazarov](#)³, [Boris Gorbunov](#)⁴, [Zhanatai Ramazanov](#)⁵,
[Ruslan Abilov](#)⁶, [Alexandr Krikliviy](#)⁷, [Artyom Moroshan](#)⁸, [Aliya Atepileva](#)⁹

¹ PhD student at the Karaganda Medical University, Karaganda, Kazakhstan. E-mail: balgazarov@inbox.ru

² Deputy Director for Research and Strategy, National Scientific Center of Traumatology and Orthopedics named after Academician N.D. Batpenov, Astana, Kazakhstan. E-mail: batpen_a@mail.ru

³ Head of the Traumatology Department No.4, National Scientific Center of Traumatology and Orthopedics named after Academician N.D. Batpenov, Astana, Kazakhstan. E-mail: balgazarovss@gmail.com

⁴ Assistant professor of the Kazakh Agrotechnical Research University named after S. Seifullin, Astana, Kazakhstan.
E-mail: gd_n_kz@mail.ru

⁵ Orthopedic Traumatologist of the Traumatology Department No.4, National Scientific Center of Traumatology and Orthopedics named after academician N.D. Batpenov, Astana, Kazakhstan. E-mail: 66zhanatai@gmail.com

⁶ Traumatologist of the Traumatology Department No.4, National Scientific Center of Traumatology and Orthopedics named after academician N.D. Batpenov, Astana, Kazakhstan. E-mail: abilovruslan79@gmail.com

⁷ PhD student at the Karaganda Medical University, Karaganda, Kazakhstan. E-mail: kriklivyalexandr@gmail.com

⁸ Traumatologist of the Traumatology Department No. 4, National Scientific Center of Traumatology and Orthopedics named after academician N.D. Batpenov, Astana, Kazakhstan. E-mail: moroshartem92@gmail.com

⁹ PhD student at the Karaganda Medical University, Karaganda, Kazakhstan. E-mail: daringdiva@mail.ru

Abstract

Periprosthetic fractures of the proximal femur pose a significant medico-social problem, as their treatment is complicated by the presence of a prosthetic stem in the medullary canal, which makes fragment fixation difficult and determines the stability of the prosthesis. According to the expert group of the World Health Organization, up to 1 million 500 thousand total hip replacements are performed annually in the world. According to various data, the prevalence of periprosthetic femoral fractures varies over a wide range - from 0.1 to 46.0%, which is a significant medical and social problem. The main problem in the treatment of periprosthetic fractures is the presence of a prosthetic leg in the bone marrow canal, which makes it difficult to fix fragments and determines the stability of the prosthesis leg.

The purpose of this study to conduct mathematical modeling of a domestically developed plate for use in fixing periprosthetic fractures of the proximal femur.

Materials and methods. The examination of the plate for fixation of periprosthetic fractures of the proximal femur was carried out using the finite element method. For the computer implementation of the FEM, there were used COMPASS-3D, Autodesk Inventor PRO and SolidWorks programs. The physical and mechanical parameters of the system components taken from the references data were used for calculations.

Results. The performed the stress-strain state calculations showed that the magnitude of stresses arising under the influence of a load does not exceed the strength limit of the plate material 900-1100 MPa, the greatest stresses in the periprosthetic plate occurring in the area of the holes of the locking screws and side paired holes, it also does not exceed the permissible strength values and is 56.48 MPa.

Conclusion. According to the results of the conducted studies, it can be concluded that there is a sufficient margin of safety of the periprosthetic plate for fixing periprosthetic fractures of the proximal femur and of the system «femur – endoprosthesis – periprosthetic plate» as a whole.

Keywords: plate, periprosthetic fracture, total hip arthroplasty.

Corresponding author: Krikliviy Alexandr, PhD student, Karaganda Medical University, Karaganda, Kazakhstan
Postal code: M01K7G6
Address: Kazakhstan, Karaganda, Gogol str. 40
Phone: +77023727034
E-mail: kriklivyalexandr@gmail.com

J Trauma Ortho Kaz 2024; 3 (74): 4-9
Received: 11-07-2024
Accepted: 19-08-2024



This work is licensed under a Creative Commons Attribution 4.0 International License

Introduction

According to the expert group of the World Health Organization, up to 1 million 500 thousand total hip replacements are performed annually in the world. The number of total hip arthroplasties (THA) has increased by 80% in Germany and the European Community over the past 5 years and amounts to 175 thousand per year (Germany) [1-3]. In Kazakhstan, this figure is more than 5,000 operations per year. The growing popularity and widespread use of THA naturally leads to an increase in the total number of complications both during surgery and in the postoperative period [4-6].

One of them is a per prosthetic fracture - bone destruction in the area of the endoprosthesis components, and the presence of an intramedullary implant can significantly complicate reposition and treatment. According to the references, the prevalence of per prosthetic femoral fractures (PFF) varies in a wide range - from 0.1 to 46.0%, which is a significant medical and social problem [7-9].

Despite the wide choice of treatment for such patients with various options of osteosynthesis or reendoprosthesis, the number of complications, such as the formation of a false joint, instability of the prosthesis, occur in 37% of cases [10, 11]. Currently, there is no single generally accepted treatment strategy for PFF. The main problem in the treatment of per prosthetic fractures is the presence of a prosthetic leg in the bone marrow canal (BMC), which makes it difficult to fix fragments and determines the stability of the prosthesis leg [12]. Per prosthetic fractures are always a more difficult problem than ordinary fractures for two main reasons. Firstly, it is more difficult to fix bone

fragments, and secondly, it is necessary to restore the stability and function of the end prosthesis. To date, there are several methods of surgical treatment of this category of patients.

Treatment of PFF with an external fixation device has not been widely used [13]. The main advantage of this method is low injury, but the risk of infection increases, which is a formidable complication.

Intramedullary fixation is used with a long revision leg reaching the middle third of the thigh. In cases of instability of the endoprosthesis, this option is the method of choice. However, with a stable leg of the femoral component of the endoprosthesis, this technique is irrational due to the high traumatic nature of the surgery.

Extra medullary osteosynthesis with the use of a locking compression plate (LCP) plate with angular stability and monocortical fixation of screws has become the most widespread in the surgical treatment of PFF [14]. However, monocortical osteosynthesis is often ineffective, since for reliable screw integration, the modified cortical bone plate as a result of osteoporosis is not always suitable: it manages to accommodate a small number of turns, compared with traditional bone osteosynthesis. Angular stabilization of the screws does not solve this problem, but only exacerbates it by increasing the risk of diastasis during lysis of the ends of bone fragments.

The purpose of this study is to conduct mathematical modeling of a domestically developed plate for use in fixing periprosthetic fractures of the proximal femur.

Materials and methods

The examination of the plate for fixation of per prosthetic fractures of the proximal femur was carried out

using the finite element method (FEM) [15,16]. The plate design is shown on Figure 1.



Figure 1 - Plate design for fixation of periprosthetic fractures of the proximal femur

For the computer implementation of the FEM, there were used COMPASS-3D APM FEM, Autodesk Inventor PRO and SolidWorks programs [17,18]. The physical and mechanical parameters of the system components taken from the references data were used for calculations [19-22].

As the main functional resultant load, the force applied in the center of the endoprosthesis head in a direction of 10° relative to the hip axis and having a value of F is equal to 1000 N [21].

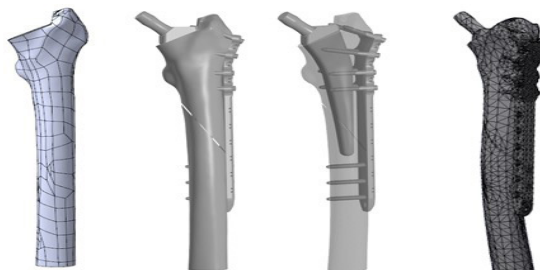

Figure 2 - Computer model and finite element grid of the investigated system "femur – endoprosthesis – periprosthetic plate"

Using the finite element method, mathematical computer modeling of the stress-strain state (SSS)

was carried out and the interaction of elements of the biomechanical system "femur – endoprosthesis –

periprosthetic plate” was studied [15-18].

Based on X-rays, anatomical atlases and references, mathematical 3D models of the femur, endoprosthesis and plate were developed and the system “femur – endoprosthesis – periprosthetic plate” was developed. The computational model of the femur with an installed

Results

Figure 3 shows the stress distribution over the entire surface of the periprosthetic plate from the outer and inner sides.

Based on the results of the conducted studies, it

endoprosthesis and a periprosthetic plate was presented from 57.873 elements – linear tetrahedra. The total number of nodes was 96.635. Three-dimensional 3D computer models and a finite element grid of the system are shown in Figure 2.

was concluded that there is a sufficient margin of safety of the periprosthetic plate and of the system “femur – endoprosthesis – periprosthetic plate” as a whole (Table 1).

Material	Modulus of elasticity, MPa	Poisson's ratio
The cortical bone	15.000	0.3
Spongy bone	1.000	0.3
Plate, prosthesis, screws, Titanium alloy	110.000	0.3

Table 1 - Physical and mechanical parameters of the simulated systems

The performed SSS calculations (Figures 3-6) showed that the magnitude of stresses arising under the influence of a load does not exceed the strength limit of the plate material 900-1100 MPa, the greatest stresses in the periprosthetic plate occurring in the area of the holes

of the locking screws and side paired holes, it also does not exceed the permissible strength values and is 56.48 MPa. The largest displacement occurs in the head of the endoprosthesis and is equal to 0.35 mm. The minimum safety factor for the plate is 4.88 (Table 2).

No	Indicators	The periprosthetic plate	The femur	Endoprosthesis
1	Maximum equivalent voltage according to Mises, MPa	56.48	258	111.8
2	Maximum linear displacement, mm	0.21	0.24	0.35
3	Minimum safety factor	4.88	0.80	2.46

Table 2 - Comparative results of stress-strain state calculations

It should be noted that, according to the obtained research results (Figure 3), we observe an asymmetric stress distribution in the central part of the periprosthetic plate, they are shifted to the left (if viewed from the outer

side of the plate). This may be due to the nature of the fracture in question or the geometry of the plate (in the axial direction it does not provide anatomical contouring of the femur).

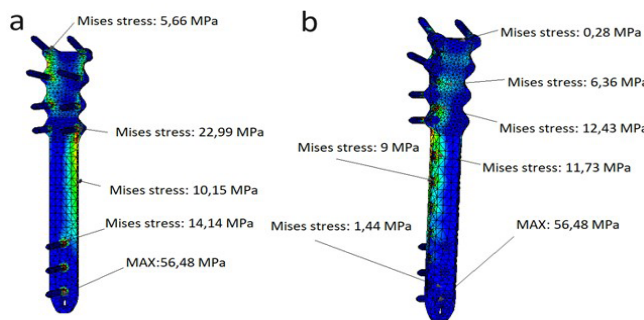


Figure 3 - Stress distribution of the periprosthetic plate from the a) inner and b) outer sides according to Mises

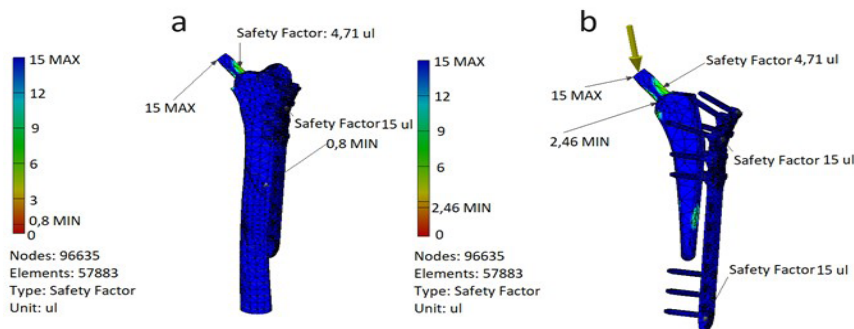

Figure 4 -The stress distribution pattern according to Mises in MPa for: a) the entire femur-endoprosthesis-plate system b) endoprosthesis and plate




Figure 5 - Picture of the distribution of displacements of system elements in mm for: a) the entire system femur-endoprosthesis-plate b) endoprosthesis and plate

Discussion

This study investigated the biomechanical properties of a novel locking plate for fixation of periprosthetic fractures of the proximal femur (PFF) using finite element analysis. The results demonstrate that the plate design possesses sufficient safety margins, ensuring its suitability for PFF treatment.

Key findings. Stress distribution: The analysis revealed that stress levels within the plate do not exceed the material's yield strength, indicating a sufficient safety margin.

Maximum stress points: The areas of highest stress concentration were identified as the locking screw holes and the side paired holes, suggesting the need for careful screw placement and a robust design in these regions.

Overall system stability: The biomechanical model of the femur-endoprosthesis-plate system revealed sufficient safety margins, indicating that the proposed plate design can effectively stabilize the bone and prosthetic components in a PFF scenario.

Implications of the findings. The findings of this study have significant implications for the development and application of novel fixation devices for PFF treatment. The proposed plate design addresses the challenges associated

Conclusion

The current study offers promising biomechanical evidence for the feasibility and safety of the proposed plate for PFF fixation. Future research should address the identified limitations and conduct clinical trials to validate the potential clinical benefits of this novel design.

Conflict of interests. The authors declare that there is no conflict of interest when writing this article.

Funding. This study is funded by the Committee of Science of the Ministry of Science and Higher Education of

References

1. Soleimani M., Barkhordari S., Mardani F., Shaarbafchizadeh N., Naghavi-Al-Hosseini F. Rationing access to total hip and total knee replacement in the Islamic Republic of Iran to reduce unnecessary costs: policy brief. *East Mediterr Health J.* 2020; 26(11):1396–1402. [Crossref]
2. Szymiski D., Walter N., Krull P., Melsheimer O., Schindler M., et al. Comparison of mortality rate and septic and aseptic revisions in total hip arthroplasties for osteoarthritis and femoral neck fracture: an analysis of the German Arthroplasty Registry. *Journal of Orthopaedics and Traumatology*, 2023; 24(1): 29. [Crossref]
3. Kumar P., Ksheersagar V., Aggarwal S., Jindal K., et al. Complications and mid to long term outcomes for hip resurfacing versus total hip replacement: a systematic review and meta-analysis. *European Journal of Orthopaedic Surgery & Traumatology*, 2023; 33(5): 1495-1504. [Crossref]
4. Bekarissov O., Batpen A., Belokobylov A., Baidalin T., et al. Safety and Efficacy of Latitud™ Hip Replacement in Total Hip Arthroplasty: An Observational Study in Kazakhstan, 2024. A preprint [Crossref]
5. Serikova-Esengeldina D. S., Goremykina M. V., Glushkova N. E. Epidemiological aspects of osteoarthritis and total arthroplasty. *Nauka i zdravoohranenie*, 2019; (5): 5-10. [Google Scholar]

with the presence of a prosthetic stem in the medullary canal, particularly the difficulty in achieving stable fixation. The computational analysis provides valuable insights into the stress distribution within the plate and the overall system, which can guide further refinements and optimization of the design.

Limitations and future research directions.

Single design: The analysis focused on a single plate design, which warrants further investigation of variations in geometry and material properties for optimized performance.

Simplified model: The model employed simplified representations of bone and implant materials, requiring further validation with more detailed material properties and biomechanical testing.

Load scenarios: The study considered a single load scenario, requiring future investigations to analyze the plate's performance under different loading conditions and patient specific factors.

Clinical validation: The biomechanical study needs to be complemented by clinical trials to assess the plate's effectiveness in real-world scenarios.

the Republic of Kazakhstan "Development, study of safety and effectiveness of premium innovative domestic implants for surgical treatment of patients with injuries and diseases of the musculoskeletal system" (BR21881815).

The contribution of the authors. Conceptualization – S.B., A.B.; methodology – B.G; verification – A.B; formal analysis – Zh.R; data search and processing – R.A., A.A., A.M.; writing (original rough preparation) – A.B., A.K., A.A.; writing (review and editing) – A.B.

6. Viderman D., Aubakirova M., Salamat A., Kaldybayev D., et al. The Impact of Gabapentinoids on Pain-Related Outcomes after Knee and Hip Surgery: A Systematic Review with Meta-Analysis of Randomized Controlled Trials. *Journal of Clinical Medicine*, 2024; 13(14): 4205. [[Crossref](#)]
7. Bissias C., Kaspiris A., Kalogeropoulos A., Papoutsis K., et al. Factors affecting the incidence of postoperative periprosthetic fractures following primary and revision hip arthroplasty: a systematic review and meta-analysis. *Journal of Orthopaedic Surgery and Research*, 2021; 16: 1-14. [[Crossref](#)]
8. Samdanis V., Manoharan G., Jordan R.W., Watts A.C., et al. Indications and outcome in total elbow arthroplasty: a systematic review. *Shoulder & Elbow*, 2020; 12(5): 353-361. [[Crossref](#)]
9. Ferguson R.J., Palmer A. J., Taylor A., Porter M.L., et al. Hip replacement. *The Lancet*, 2018; 392(10158): 1662-1671. [[Crossref](#)]
10. Raupov R.K., Vissarionov S.V., Babaeva G.A., Noyanova Y.G., et al. Enthesitis-related arthritis in children: A literature review of the clinical features and differential diagnosis. *Pediatric Traumatology, Orthopaedics and Reconstructive Surgery*, 2023; 11(1): 105-120. [[Crossref](#)]
11. Лоскутов А.Е., Олейник А.Е., Ковбаса Е.А. Клинико-статистический анализ выживаемости эндопротезов тазобедренного сустава // Ортопедия, травматология и протезирование. - 2014. - №2(595). - С. 11-15. [[Google Scholar](#)]
Loskutov A.E., Oleinik A.E., Kovbasa E.A. Kliniko-statisticheskii analiz vyzhivaemosti endoprotezov tazobedrennogo sustava (Clinical and statistical analysis of the survival rate of hip joint endoprotheses) [in Russian]. *Ortopediia, travmatologiya i protezirovaniye*. 2014; 2(595): 11-15. [[Google Scholar](#)]
12. Челноков А.Н., Пивень И.М. Перипротезные переломы бедра с нестабильностью бесцементной ножки - возможность остеосинтеза без ревизии? (Случай из практики) // Геній Ортопедіи. - 2015. - №4. - С. 85-89. [[Crossref](#)]
Chelnokov A.N., Piven I.M. Periproteznye perelomy bedra s nestabil'nost'iu bestsementnoi nozhki - vozmozhnost' osteosinteza bez revizii? (Sluchai iz praktiki) (Periprosthetic femoral fractures with instability of a cementless stem - the possibility of osteosynthesis without revision?) [in Russian]. *Genii Ortopedii*. 2015; 4: 85-89. [[Crossref](#)]
13. Schwartz J.T., Mayer J.G., Engh C.A. Femoral fracture during non-cemented total hip arthroplasty. *J Bone Joint Surg Am*. 1989; 71(8): 1135-42. [[Google Scholar](#)]
14. Patsiogiannis N., Kanakaris N.K., Giannoudis P. V. Periprosthetic hip fractures: an update into their management and clinical outcomes. *EFORT Open Reviews*, 2021; 6(1): 75-92. [[Crossref](#)]
15. Бате К., Вилсон Е. Численные методы анализа и метод конечных элементов / Монография. - 2012. - С. 445. [[Google Scholar](#)]
Bate K., Wilson E. Chislennyye metody analiza i metod konechnykh elementov (Numerical methods of analysis and finite element method) [in Russian]. *Monografiya*. 2012; 445. [[Google Scholar](#)]
16. Старовойтов Э.И. Соппротивление материалов / Учебное пособие. - Москва: Физматлит. - 2010. - С. 384. [[Google Scholar](#)]
Starovoitov E.I. Soprotivlenie materialov (Strength of materials) [in Russian]. *Uchebnoye posobie*. - Moskva: Fizmatlit. 2010; 384. [[Google Scholar](#)]
17. Tickoo S. Autodesk Inventor Professional 2018 for Designers. CAD/CIM Technologies. 2017. [[Google Scholar](#)]
18. Большаков В.П., Бочков А.Л., Лячек Ю.Т. Твердотельное моделирование деталей в CAD-системах: AutoCAD, КОМПАС-3D, SolidWorks, Inventor, Creo. Изд.: Пупер. - 2014. - С. 304. [[Google Scholar](#)]
Bol'shakov V.P., Bochkov A.L., Liachek Yu.T. Tverdotel'noye modelirovaniye detalei v SAD-sistemakh: AutoCAD, KOMPAS-3D, SolidWorks, Inventor, Creo (Solid modeling of parts in CAD systems: AutoCAD, KOMPAS-3D, SolidWorks, Inventor, Creo) [in Russian]. *Izd.: Piter*. 2014; 304. [[Google Scholar](#)]
19. Батпен Н.Д., Баймагамбетов Ш.А., Батпен А.Н. Эндопротезирование тазобедренного сустава КазНИИТО и его клиника - биомеханическое обоснование / Монография. - 2015. - С. 24. [[Google Scholar](#)]
Batpenov N.D., Baimagambetov Sh.A., Batpen A.N. Endoprotezirovaniye tazobedrennogo sustava KazNIITO i ego klinika - biomekhanicheskoye obosnovaniye (Hip replacement KazNIITO and its clinic - biomechanical justification) [in Russian]. *Monografiya*. 2015; 24. [[Google Scholar](#)]
20. Taylor S.J., Walker P.S., Perry J.S., Cannon S.R. et al. The forces in the distal femur and the knee during walking and other activities measured by telemetry. *J Arthroplasty*. 1998; 13(4): 428-37. [[Crossref](#)]
21. Rau D., Rufow G., Heyland M., Wulsten D. et al. A New System for Periprosthetic Fracture Stabilization-A Biomechanical Comparison. *J Clin Med*. 2022; 11(3): 892. [[Crossref](#)]
22. Wähnert D., Müller M., Tiedemann H., Märdian S. et al. Periprosthetic fracture fixation in Vancouver B1 femoral shaft fractures: A biomechanical study comparing two plate systems. *J Orthop Translat*. 2020; 24: 150-154. [[Crossref](#)]

Жамбас сүйегінің перипротездік сынықтарын бекітуге арналған пластинаны математикалық модельдеу

[Балгазаров А.С.](#)¹, [Бәтпен А.Н.](#)², [Балгазаров С.С.](#)³, [Горбунов Б.Н.](#)⁴, [Рамазанов Ж.К.](#)⁵,
[Абиллов Р.С.](#)⁶, [Крикливый А.А.](#)⁷, [Морошан А.В.](#)⁸, [Атепилева А.М.](#)⁹

¹ Қарағанды медицина университетінің PhD докторанты, Қарағанды, Қазақстан. E-mail: balgazarov@inbox.ru

² Директордың ғылыми жұмыстар және стратегия жөніндегі орынбасары, Академик Н.Д. Батпен атындағы травматология және ортопедия ұлттық ғылыми орталығы, Астана, Қазақстан. E-mail: batpen_a@mail.ru

³ №4 травматология бөлімісінің меңгерушісі, Академик Н.Д. Батпен атындағы травматология және ортопедия ұлттық ғылыми орталығы, Астана, Қазақстан. E-mail: balgazarovss@gmail.com

⁴ С. Сейфуллин атындағы Қазақ ғылыми-зерттеу аэротехникалық университетінің доценті, Астана, Қазақстан. E-mail: gdn_kz@mail.ru

⁵ №4 травматология бөлімшесінің травматологы, Академик Н.Д. Батпенев атындағы травматология және ортопедия ұлттық ғылыми орталығы, Астана, Қазақстан. E-mail: 66zhanatai@gmail.com

⁶ №4 травматология бөлімшесінің травматологы, Академик Н.Д. Батпенев атындағы травматология және ортопедия ұлттық ғылыми орталығы, Астана, Қазақстан. E-mail: abilovruslan79@gmail.com

⁷ Қарағанды медицина университетінің PhD докторанты, Қарағанды, Қазақстан. E-mail: krikliyvialexandr@gmail.com

⁸ №4 травматология бөлімшесінің травматологы, Академик Н.Д. Батпенев атындағы травматология және ортопедия ұлттық ғылыми орталығы, Астана, Қазақстан. E-mail: moroshartem92@gmail.com

⁹ Қарағанды медицина университетінің PhD докторанты, Қарағанды, Қазақстан. E-mail: daringdiva@mail.ru

Түйіндеме

Проксимальды сан сүйегінің перипротездік сынықтар маңызды медициналық-әлеуметтік мәселе болып табылады. Өйткені оларды емдеу сүйек каналында протездік аяқтың болуымен қиындайды, бұл сынықтарды бекітуді қиындады және протездің тұрақтылығын анықтайды. Дүниежүзілік денсаулық сақтау ұйымының сарапшы тобының мәліметі бойынша әлемде жыл сайын жамбас жамбастарын жалпы 1 миллион 500 мыңға дейін ауыстыру операциясы жасалады. Әртүрлі мәліметтерге сәйкес, жамбас сүйектерінің перипротездік сынықтарының таралуы 0,1-ден 46,0% -ға дейін ауытқиды, бұл маңызды медициналық және әлеуметтік мәселе болып табылады. Перипротездік сынықтарды емдеудегі негізгі мәселе фрагменттерді бекітуді қиындататын және протездік аяқтың тұрақтылығын анықтайтын медулярлық арнада протездік аяқтың болуы болып табылады.

Зерттеудің мақсаты: жамбас сүйегінің перипротездік сынықтарын бекітуде қолдануға арналған отандық пластинаның математикалық моделін орындау.

Әдістері. Аяқ сүйегінің проксимальды сүйектерінің перипротездік сынықтарын бекітуге арналған пластинаны зерттеу ақырлы элементтер әдісімен жүргізілді. Ақырғы элементтер әдісін компьютерде жүзеге асыру үшін COMPASS-3D, Autodesk Inventor PRO және SolidWorks бағдарламалары пайдаланылды. Есептеулер үшін анықтамалық деректерден алынған жүйе компоненттерінің физикалық және механикалық параметрлері пайдаланылды.

Нәтижесі. Кернеу - деформация күйін есептеулер жүктің әсерінен пайда болатын кернеулердің шамасы пластина материалының созылу беріктігінен 900-1100 МПа аспайтынын көрсетті. Перипротездік пластинадағы ең жоғары кернеулер саңылаулар, бекіткіш бұрандалар және бүйірлік жұпталған тесіктер аймағында пайда болады, сонымен қатар рұқсат етілген беріктік мандерінен аспайды және 56,48 МПа құрайды.

Қорытынды. Зерттеу нәтижелеріне сүйене отырып, сан сүйегінің проксимальды перипротездік сынықтарын және тұтастай алғанда «сан сүйегі - эндопротездеу - перипротездік пластинка» жүйесін бекіту үшін перипротездік пластинаның жеткілікті қауіпсіздік шегі бар деп қорытынды жасауға болады.

Түйін сөздер: пластина, перипротездік сынық, жамбастың жалпы артропластикасы.

Математическое моделирование пластины для фиксации перипротезных переломов проксимального отдела бедренной кости

[Балгазаров А.С.](#)¹, [Бәтпен А.Н.](#)², [Балгазаров С.С.](#)³, [Горбунов Б.Н.](#)⁴, [Рамазанов Ж.К.](#)⁵,

[Абиллов Р.С.](#)⁶, [Крикливый А.А.](#)⁷, [Морошан А.В.](#)⁸, [Атепилова А.М.](#)⁹

Резюме

Перипротезные переломы проксимального отдела бедренной кости являются значимой медико-социальной проблемой, так как их лечение затруднено наличием протезной ножки в костномозговом канале, что усложняет фиксацию отломков и определяет стабильность протеза. По данным экспертной группы Всемирной организации здравоохранения, ежегодно в мире проводится до 1 миллиона 500 тысяч тотальных эндопротезирований тазобедренного сустава. По разным данным, распространенность перипротезных переломов бедра колеблется в пределах - от 0,1 до 46,0%, что является значимой медико-социальной проблемой. Основной проблемой лечения перипротезных переломов является наличие протезной ножки в костномозговом канале, что затрудняет фиксацию отломков и определяет стабильность ножки протеза.

Цель исследования: провести математическое моделирование пластины отечественной разработки для применения при фиксации перипротезных переломов проксимального отдела бедренной кости.

Материалы и методы. Исследование пластины для фиксации перипротезных переломов проксимального отдела бедренной кости проводили методом конечных элементов. Для компьютерной реализации метода конечных элементов использовались программы COMPASS-3D, Autodesk Inventor PRO и SolidWorks. Для расчетов использовались физико-механические параметры компонентов системы, взятые из справочных данных.

Результаты. Проведенные расчеты напряженно-деформированного состояния показали, что величина напряжений, возникающих под действием нагрузки, не превышает предела прочности материала пластины 900-1100 МПа. Наибольшие напряжения в околопротезной пластинке возникают в районе отверстий, стопорных винтов и боковых парных отверстий и также не превышает допустимых значений прочности и составляет 56,48 МПа.

Выводы. По результатам проведенных исследований можно сделать вывод о наличии достаточного запаса прочности перипротезной пластинки для фиксации перипротезных переломов проксимального отдела бедренной кости и системы «бедренная кость – эндопротез – перипротезная пластинка» в целом.

Ключевые слова: пластина, перипротезный перелом, тотальное эндопротезирование тазобедренного сустава.

<https://doi.org/10.52889/1684-9280-2024-3-74-10-16>

УДК 616-001; 615.477.2; 616-089.28/.29

МРНТИ 76.29.41

Оригинальная статья

Новый метод повышения стабильности винтовых транспедикулярных систем. Результаты экспериментального компьютерного моделирования

[Джалилов Т.Я.](#)

Старший научный сотрудник, Научно-исследовательский институт травматологии и ортопедии Министерства здравоохранения Азербайджана, Баку, Азербайджан. E-mail: ctoqrul@yahoo.com

Резюме

Увеличение конфликта металл-кость вследствие разной плотности этих веществ может происходить ослабление и смещение импланта во время имплантации транспедикулярных винтовых систем, что приводит к появлению болевого синдрома и потере полученной коррекции у больных с различными патологиями позвоночника после транспедикулярной фиксации.

Целью данного исследования оценка результатов применения нового метода предотвращения ослабления транспедикулярных винтов и доказательная демонстрация результатов компьютерного моделирования данной методики у больных с различными патологиями позвоночника.

Методы. Предложенный способ экспериментально смоделирован с помощью компьютерной программы SolidWorks и применен на практике. Методика применения была разработана и описана у 42 пациентов в возрасте 13-65 лет в период 2014-2018 гг. с различными патологиями позвоночника. Из них 22 (68,75%) женщины, 20 (31,25%) мужчины. Пациентам были проведены операции с использованием транспедикулярных систем различной конфигурации. Для предотвращения самопроизвольного смещения винтов в отдаленном послеоперационном периоде был предложен способ создания дополнительной точки опоры путем проведения поперечного соединителя через поперечное отверстие, выполненное в остистом отростке позвонка.

Результаты. Были рассмотрены 2 ситуации. В первом случае фиксированный позвонок с классическим поперечным соединителем и приложенные движущие силы вытягивают винты из тела позвонка в восьми различных направлениях. Второй случай был похож на первый, с отличием в соединении через остистый отросток позвонка. В обеих группах расстояние смещения увеличивается с увеличением угла вектора приложенной силы. Усилие, с которым винты выходили из канала, составляло 26,561 Н/мм² (МПа). Во втором случае оно составило 31,095 Н/мм² (МПа). Разница составила 5 Н/мм².

Выводы. Метод создания дополнительной точки опоры для транспедикулярных систем путем пропускания поперечного соединителя через остистый отросток позвонка, проверенный статически, повышает стабильность транспедикулярных систем.

Ключевые слова: транспедикулярная фиксация, новый метод, экспериментальное моделирование, сколиозы, расшатывание импланта, фиксация транспедикулярного винта, расшатывание транспедикулярного винта, операция на позвоночнике.

Corresponding author: Togrul Calilov, Senior researcher, Scientific research institute of traumatology and orthopaedics, Ministry of Health of Azerbaijan, Baku, Azerbaijan.

Postal code: AZ1052

Address: Azerbaijan, Baku, Narimanovsky district, Abbas Sahhat 32


Phone: +994503147872

E-mail: ctoqrul@yahoo.com

J Trauma Ortho Kaz 2024; 3 (74): 10-16

Received: 15-08-2024

Accepted: 21-09-2024



This work is licensed under a Creative Commons Attribution 4.0 International License

Введение

В 1959 году Баучер Г.Г. первым ввел транспедикулярного фиксатора в тело позвонка через ножку, описав возможность фиксации позвонка [1]. С введением в ортопедическую практику транспедикулярной фиксации заметно увеличилась стабильность фиксации позвоночного сегмента, что позволило увеличить коррекцию появившихся деформаций при различных патологиях. Увеличение стабильности привело, в свою очередь, к увеличению конфликта "металл-кость" вследствие разной плотности этих веществ. У пациентов данной категории со временем может возникнуть ослабление и смещение импланта во время имплантации педикулярных винтовых систем, что приводит к появлению болевого синдрома и потере полученной коррекции.

Так, в 2014 году Abul-Kasim K. и Ohlin A. исследовали 1666 смещений педикулярного винта у 81 пациента, страдающих идиопатическим сколиозом. Данные авторы обследовали пациентов несколько раз в течение 2-х лет методом низкодозной компьютерной томографии, и опубликовали результаты. У 26 (32%) пациентов были признаки ослабления одного или нескольких - максимум 3-х винтов. У мужчин были признаки ослабления в 57% случаях, а у женщин - 27%. У одного пациента с ослабленным винтом L4 позвонка был неврологический дефицит. Из 26 пациентов с признаками ослабления, 5 пациентов сообщили о смещении в поясничной области [2].

Точкой контакта металла с костью у транспедикулярных систем является только резьбовая часть очень твердых титановых винтов и достаточно мягкая губчатая костная ткань тела позвонка. Второй костной точкой опоры этой системы ранее не существовало. Как ранее мы уже обсуждали, металл и кость всегда находятся в конфликте во время имплантации металлов из-за их различной плотности, которая приводит к атрофии в кости из-за давления металла, и может привести к ослаблению и вывиху педикулярных винтов через 3-6 месяцев после

Материал и методы

Исследование проводилось в отделении взрослой ортопедии Азербайджанского научно-исследовательского института травматологии и ортопедии в 2014-2021 годах.

Для экспериментального испытания предложенной методики была использована промышленная программа SolidWorks (Франция), и проведен статический анализ двух ситуаций. В первом случае поперечный коннектор проводился классическим способом, во втором случае через поперечное отверстие, проделанное в остистом отростке компьютерной модели. В каждом из вариантов компьютерное вытягивание винтов из позвонков осуществлялось под углами 0°, 5°, 10°, 20°, 30°, 40°, 45°, 60° так как расположение позвонков в разных отделах ориентировано относительно плоскостей по-разному.

Метод применен у 42 больных с различными патологиями позвоночника (сколиозы, переломы позвонков и поясничными стенозами), из них 22 (68,75%) женщин, 20 (31,25%) мужчин в возрасте от 13 до 65 лет. Среди больных с идиопатическим сколиозом позвоночника 10 (45,4%) пациентов были с III степенью по Чаклину, а 12 (54,4%) - IV степени

операции. Клинически это состояние проявляется болью, воспалением с потерей коррекции в случае деформации, и, наконец, с появлением конструкции под кожей.

В литературе мы нашли очень мало примеров применения промышленной программы SolidWorks для изучения костных имплантов. Так, Zhuang Cui et al. 2012 году использовали данную программу для изучения результатов операции подтаранного артроэреза [3]. В 2015 году Yuichiro Abe et al. использовали программу 3D-FEM для изучения корригирующих сил при коррекции сколиотической дуги. Было определено что, винты на вогнутой стороне искривления испытывают большее воздействие корригирующих сил чем на выпуклой (305,1N на вогнутой стороне, 86,4N - на выпуклой стороне дуги). Было рекомендовано проводить расслабление мягких и твердых тканей для профилактики выхода винтов из позвонков и не стремиться к повышению жесткости конструкции [4].

В 2010 году Eric Wagnac et al. опубликовали результаты исследования, где использованы программы 3D-FEM для измерения силы выхода винтов из позвонков и показали ее в пределах 500-660N [5]. Следует отметить, что программа FEM предназначена для выполнения экспресс-расчетов твердотельных объектов в системе COMPASS-3D. В 2020 году Laura Marie-Hardy et al. изучив проблему выхода винтов показали, что 9,6% из них происходят в грудном отделе и факторами риска являются использование стержней с кобальт-хром составом, остеопороз, увеличенный поясничный лордоз и т.д. [6].

Целью данного исследования оценка результатов применения нового метода предотвращения ослабления транспедикулярных винтов и доказательная демонстрация результатов компьютерного моделирования данной методики у больных с различными патологиями позвоночника.

тяжести. При оперативной коррекции тяжелых ригидных деформаций не применяли вертебральную остеотомию, что увеличивало риск несостоятельности имплантов. Среди пациентов со стенозом позвоночника трое (75%) были с передним спондилолистезом поясничных позвонков 2 и 3 степеней с радикулярной симптоматикой. У всех пациентов смогли осуществить полную редукцию смещенного позвонка, что увеличило нагрузку, падающую на импланты и могло вызвать несостоятельность их в отдаленном послеоперационном периоде.

Предлагаемая нами модификация технически легко выполнима и занимает не более 2-5 минут. Текущее ретроспективное исследование оценивает результаты нового метода, который выполнялся с применением поперечной связи через остистые отростки позвонка.

Применяемая техника. Оперативное вмешательство проводилось под нейролептаналгезией. Нами был произведен задний хирургический доступ к патологическим сегментам позвоночника. Произведен линейный разрез кожи по проекции патологический сегментов позвонков.

Субпериостально проведена диссекция паравerteбральных мышц и тщательный гемостаз раны. Классическим способом «Free hand» смонтированы транспедикулярные винты. Количество позвоночных сегментов выбрано в зависимости от патологии. После монтажа стержней проведен монтаж поперечных соединителей. Классически, поперечные соединители монтируются после резекции стоящего на их пути остистого отростка. Мы же предлагаем проделывать поперечное отверстие у основания остистого отростка и проводить стержень соединителя через это отверстие.

После выбора остистого отростка необходимого позвонка, средняя нижняя 1/3 остистого отростка перфорируется с помощью специального инструмента и открывается отверстие. При открытии отверстия следует выбрать основание остистого отростка, потому что оно толще и прочнее, чем вершина. После этого стержень коннектора пропускается через отверстие обычными щипцами Люэра и помещается внутрь крючков, которые крепятся к стержням, и замки зажимаются (Рисунок 1).

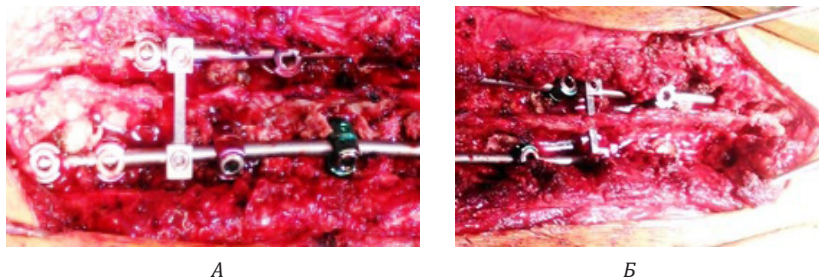


Рисунок 1 - А) Классическое проведение поперечного коннектора путем резекции остистого отростка; Б) Предложенный способ проведения коннектора через отверстие, проделанное в остистом отростке

Результаты

Одна ситуация с контрольной группой, в ней поперечный соединитель был проведен на месте резецированного остистого позвонка. Была создана трехплоскостная модель с заданными костной плотностью (1800 кг/м^3), модулем эластичности ($1.8e+010 \text{ N/м}^2$) и размерами винтов (14, 15). Программа применила две противоположные

возрастающие силы (350Н) к телу позвонка и к винтам, направленные 180° друг к другу в горизонтальной плоскости. Сила, при которой произошла несостоятельность винтов и выход их из канала в теле позвонка была зафиксирована. Эта была сила в $26,561 \text{ N/мм}^2$ (МПа) (Рисунок 2).

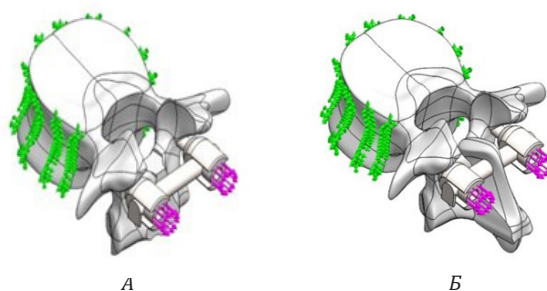


Рисунок 2 - 3D модели экспериментальных ситуаций. А) Коннектор проведен классическим способом; Б) Коннектор проведен предложенным способом

Вторая контрольная ситуация была создана как задумывалось в нашей методике - поперечный коннектор провели через отверстие, проделанное в остистом отростке. Во втором случае при проведении аналогичных манипуляций с вытягиванием винтов, винты вышли из канала при силе $31,095 \text{ N/мм}^2$ (МПа).

Мы считаем что, разница в 5 N/мм^2 достаточно

доказательная для оценки эффективности предлагаемого метода. Также для оценки силовой нагруженности головок винтов и разных частей костной структуры позвонка мы измерили расстояния отхождения отломков при разрушении комплекса "винт-позвонок" под действием заданной программой силы.

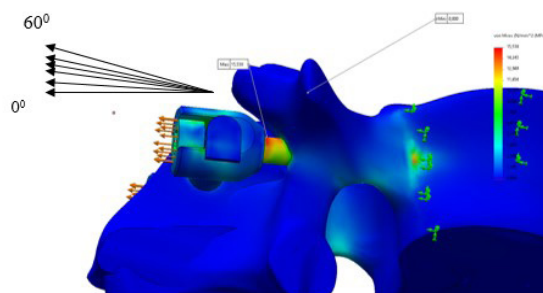


Рисунок 3 - Направления и значения векторов силы действующей на головку винта; Представлены 8 случаев по отдельности от 0° , 5° , 10° , 20° , 30° , 40° , 45° , 60°

Мы решили измерить эти показатели в восьми случаях и провести статистическую обработку данных. В первом случае угол между силами вытягивания и сдерживания был равен нулю. А в последующих вариантах этот угол был равен 5° , 10° , 20° , 30° , 40° , 45° , 60° , так как расположение позвонков в разных отделах позвоночника ориентировано относительно плоскостей по-разному (Рисунок 3).

Было проанализировано по 8 случаев в каждой группе (Таблица 1). Как видно из рисунка 3, показатели смещения отломков в обеих группах растут почти с одинаковыми темпами пропорционально показателю угла вектора силы.

Таблица 1 - Численные показатели смещения (мм) в обеих группах

	Группа	
	1	2
Количество	8	8
Среднее	0,145	0,099
Стандартная ошибка среднего	0,037	0,025
Минимум	0,006	0,005
Максимум	0,295	0,201
Медиана	0,148	0,101

Результаты статистической обработки по двум зависимым критериям: по критерию маргинальной однородности (Таблица 1) и по критерию T-Wilcoхона

(Таблица 2), указывают на статистически достоверную разницу цифровых показателей в двух группах.

Таблица 2 - Критерий маргинальной однородности

Особые значения	Максимальное смещение (мм) - гр1 & Максимальное смещение (мм) - гр2
	16
Не диагональные наблюдения	8
Наблюдаемая статистика МН	1,159
Среднее статистики МН	0,977
Средне кв. отклонение статистики МН	0,078
Средне кв. статистика МН	2,326
P	0,020

Как видно из таблицы, полученные данные статистически достоверны ($P < 0,020$). Как видно из таблицы 2, отрицательные ранги, т.е. случаи, когда

смещение в группе 2 меньше, чем в первой группе, что и требовалось доказать - всего 8.

Таблица 3 - Статистические ранги. А) Критерий знаковых рангов Вилкоксона; Б) На основе положительных рангов

	N	Средний ранг	Сумма рангов	
Максимальное смещение (мм) - гр2 - Максимальное смещение (мм) - гр1	Отрицательные ранги	8 ^a	4,50	36,00
	Положительные ранги	0 ^b	0,00	0,00
	Совпадающие наблюдения	0 ^c		
	Всего	8		
<p><i>a. Максимальное смещение (мм) - гр2 < Максимальное смещение (мм) - гр1</i> <i>b. Максимальное смещение (мм) - гр2 > Максимальное смещение (мм) - гр1</i> <i>c. Максимальное смещение (мм) - гр2 = Максимальное смещение (мм) - гр1</i></p> <p>Статистические критерии ^a Максимальное смещение (мм) - гр2 - Максимальное смещение (мм) - гр1 $Z = -2,521^b$ Асимп. знач. (двухсторонняя) - 0,012</p> <p><i>a. Критерий знаковых рангов Вилкоксона</i> <i>b. На основе положительных рангов</i></p>				

Неблагоприятных результатов, т.е. положительных рангов не наблюдается. Расстояния смещения отломков во второй группе независимо от угла вектора тяги достоверно уменьшаются (среднее 0,099) по сравнению с первой группой (0,145) $p = 0,012$. В обеих группах расстояние смещения увеличивается с увеличением угла вектора применяемой силы.

Программа выдала численные и иллюстративные значения, в которых максимальные показатели окрашены красным цветом (Рисунок 4). Как видно из рисунка 4А, головки винтов

испытывают максимальную силу и при разрушении кости или винтов будут испытывать максимальное отхождение отломков. Данная зона окрашена программой в красный цвет. Во втором случае при прохождении коннектора через отросток, головки винтов окрашиваются уже в желтый цвет, и начинают испытывать меньшую силу, а красным цветом окрашивается вершина остистого отростка, что доказывает опороспособность остистого отростка и эффективность метода.

При этом происходит смещения максимальной силы от головок винтов к остистому отростку и головки винтов лучше оберегаются и меньше поддаются действию разрушительных сил.

Повторно нами был прооперированы один пациент со сколиозом для устранения остаточного

наклона таза и один пациент со сколиозом для устранения сагиттального дисбаланса. Через год после основных операций изучили поперечные коннекторы внутри остистых отростков. Коннекторы и отверстие остистого отростка не были сломаны или разболтаны.

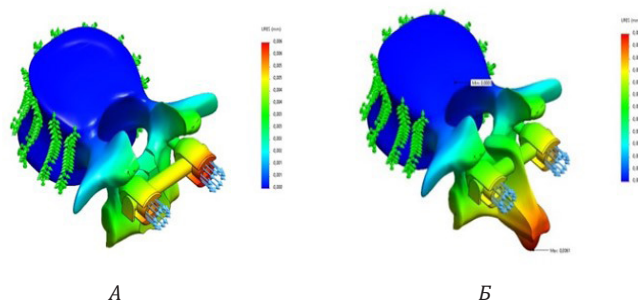


Рисунок 4 - Анализ расстояния смещения отломков при нарушении целостности кости под углом вытягивания 00. А) при классическом варианте прохождения поперечного элемента; Б) при предложенном варианте прохождения через остистый отросток

Таким образом, метод был применен у 32 больных с различными патологиями позвоночника. Никаких осложнений, связанных с предложенной методикой, в послеоперационном периоде не

Обсуждение

Предлагаемая нами методика проведения поперечных связей спинальных систем создает дополнительную опорную точку для педикулярной винтовой системы, но количество поперечных связей, проходящих через остистые отростки может быть увеличено индивидуально в зависимости от патологии и плотности кости.

У пациентов может происходить ослабление и смещение имплантата во время имплантации педикулярных винтовых систем. В 2014 году Mavrogenis A.F. et al. посчитали, что ослабление происходит из-за жесткости стержней, предложили использовать стержни из полиэтиленететракетона (ПЭЭК) и применили его в практике [7]. Поскольку ПЭЭК более эластичен и устойчив к тканям организма, он имеет большой потенциал для использования в будущем.

Kang S.H. et al. (2015) также распространили информацию об использовании полиметилметакрилатного цемента для более стабильной поддержки винтов у пациентов с остеопорозом [8]. В 2016 году Lechlte C.I. et al. сравнили использование сплошного транспедикулярного винта дополненного высоковязким цементом, и фенестрированного винта с цементом и специальными механизмами вытягивания в общей сложности на 54 остеопорозных трупах человека. В результате винты с твердой ножкой и высоковязким цементом при испытаниях на отрыв обеспечивают стабильность винта, сопоставимую с более дорогими фенестрированными винтами, и было рекомендовано использовать 1 мл цемента для грудного отдела и 3 мл цемента для поясничного отдела позвоночника [9].

Leitner N. et al. (2018) связали ослабление педикулярного винта с хронической инфекцией [10]. Ohe M. et al. (2018) дали информацию об использовании педикулярных винтов с тонким поверхностным покрытием из гидроксиапатита у пациентов с остеопорозом [11]. В 2018 году Fu J. et al. сообщили, что для решения проблемы у пациентов с

наблюдалось. Мы думаем, что технология не требует применения каких-либо специальных инструментов и навыков, поэтому ее можно легко использовать.

osteoporozom и частичного решения этой проблемы необходимо применять новые дорогостоящие расширяемые педикулярные винты [12].

В 2018 году Mizuno T. et al. проверили модель поперечных связей и модель поперечных стержней на устойчивость и доказали, что модель поперечных связей является более стабильной, чем модель поперечных стержней [13]. Авторы утверждают, что операция с педикулярным винтом не обеспечивает достаточной стабильности при кручении. Это приводит к псевдоартрозу, ослаблению педикулярных винтов и, в конечном итоге, к повреждению имплантата. Они используют 6-осевую машину для испытания материалов. В качестве образцов они подготовили неповрежденную модель, поврежденную модель, модель с поперечными стержнями и модель с поперечными связями. Они измеряли диапазон движения во время испытаний на изгиб и вращение.

В 2017 году Wang Z. et al. провели биомеханическое исследование двухуровневой ножной винтовой конструкции с поперечной шивкой или без нее в нестабильной модели. Были использованы десять трупных поясничных позвонков (L3-L5), и сделаны 7 моделей с повреждением и имплантацией металлических имплантов. Жесткость при изгибе измеряли в сгибании, разгибании, поперечном изгибе и осевом вращении для каждой модели с использованием 6-осевого тестера материала в диапазоне от 0 до ± 3 Нм [14]. Использование дополнительной поперечной связи значительно увеличило осевую жесткость при вращении, хотя жесткость при сгибании, разгибании и боковом изгибе не была увеличена. Кроме того, жесткость при осевом вращении значительно улучшилась при использовании 2 поперечных шивок вместо одной поперечной связи, а жесткость не изменилась в зависимости от положения и ориентации поперечной связи [15].

Вследствие вышеуказанных причин нами было предложено создать вторую контактную и опорную точку, формируя контакт имплантов со вторым костным элементом позвонка. При классическом монтаже системы винтов, поперечный коннектор размещался на месте резецированного остистого отростка. Для создания дополнительной точки опоры мы предлагаем не резецировать остистый отросток, а провести стержень поперечного коннектора через отверстие, сделанное в нижней трети остистого отростка, с последующим проведением коннектора через сделанное отверстие и креплением на

Выводы

Результаты нашего наблюдения показывают, что предлагаемая методика создания дополнительной точки опоры транспедикулярным системам, путем проведения поперечного коннектора через остистый отросток позвонка является оптимальным методом. Данный метод увеличивает стабильность транспедикулярных систем, тем самым препятствуя расшатыванию педикулярных винтов с последующим появлением послеоперационных болевых синдромов и потери полученных результатов коррекции.

Конфликт интересов. Автор заявляет об отсутствии конфликта интересов.

Финансирование. Внешних источников финансирования нет. Данная работа является

стержни с помощью стандартных способов крепления. При этом происходит дополнительное давление на конструкцию в вентральном направлении при помощи коннектора, который уже не просто свободно проходит между стержнями, а проходит через неподвижный остистый отросток позвонка. Коннектор играет роль «рессоры» и гасит колебания на конструкцию при движении туловища пациента, снижается давление на резьбу при движениях соседних позвонков.

фрагментом докторской диссертации автора на тему: «Оптимизация применения полисегментарных корригирующих транспедикулярных систем при хирургическом лечении деформаций и дегенеративных дистрофических процессов позвоночника».

Благодарность. Автор выражает благодарность коллективу Научно-исследовательского института травматологии и ортопедии Министерства здравоохранения Азербайджана за оказанную поддержку при проведении данного исследования.

Литература

1. Boucher H.H. A Method of spinal fusion. *J Bone and Joint Surgery*. 1959; 41(2): 248-259. [[Crossref](#)]
2. Abul-Kasim K, Ohlin A. Evaluation of implant loosening following segmental pedicle screw fixation in adolescent idiopathic scoliosis: a 2 year follow – up with low dose CT. *Scoliosis*. 2014; 9: 13. [[Crossref](#)]
3. Cui Z., Yu B., Li X., Xu C. et al. Finite element analysis of the initial stability of subtalar arthrodesis with double-screw fixation. *Nan Fang Yi Ke Da Xue Xue Bao*. 2012; 32(11): 1588-91. [[Google Scholar](#)]
4. Abe Y, Ito M., Abumi K., Sudo H. et al. Scoliosis corrective force estimation from the implanted rod deformation using 3D-FEM analysis. *Scoliosis*. 2015; 10(Suppl 2): S2. [[Crossref](#)]
5. Wagnac E., Michardière D., Garo A., Arnoux P.J. et al. Biomechanical analysis of pedicle screw placement: a feasibility study. *Stud Health Technol Inform*. 2010; 158: 167-71. [[Google Scholar](#)]
6. Marie-Hardy L., Pascal-Moussellard H., Barnaba A., Bonaccorsi R. et al. Screw loosening in posterior Spine Fusion: Prevalence and risk factors. *Global Spine J*. 2020; 10(5): 598-602. [[Crossref](#)]
7. Mavrogenis A.F., Vottis C., Triantafyllopoulos G., Papagelopoulos P.J. et al. Polietileteretorketon rod systems for the spine. *Eur J Ort Surg At Traum*. 2014; 24(1): 111-116. [[Crossref](#)]
8. Kang S.H., Cho Y.J., Kim Y.B., Park S.W. Pullout straight after expandable polymethylmetacrilate transpedicular screw augmentation for pedicle screw loosening. *J Korean Neurosurgery Soc*. 2015; 57(4): 229-34. [[Crossref](#)]
9. Lechlte C.I., Lorenz A., Rothstock S., Happel J. et al. Pull-out strength of cemented solid versus fenestrated pedicle screws in osteoporotic vertebrae. *Bone Joint Res*. 2016; 5(9): 419-426. [[Crossref](#)]
10. Leitner N., Malaj I., Sadoghi P., Amerstorfer F. et al. Pedicle screw loosening is correlated to chronic subclinical deep implant infection: a retrospective database analysis. *Eur Spine J*. 2018; 27(10): 2529-2535. [[Crossref](#)]
11. Ohe M., Moridaira H., Inami S., Takeuchi D. et al. Pedicle screws with a thin hydroxyapatite coating for improving fixation at the bone-implant interface in the osteoporotic spine: experimental study in a porcine model. *J Neurosurg Spine*. 2018; 28(60): 679-687. [[Crossref](#)]
12. Fu J., Yao Z.M., Wang Z., Cui G. et al. Surgical treatment of osteoporotic degenerative spinal deformity with expandable pedicle screws fixation: 2-year follow-up clinical study. *Orthop Traumatol Surg Res*. 2018; 104(3): 411-415. [[Crossref](#)]
13. Mizuno T, Sakakibara T, Yoshikawa T, Inaba T. et al. Biomechanical stability of cross-rod connection with a pedicle screw system. *Med Sci Monit Basic Res*. 2018; 26(24): 26-30. [[Crossref](#)]
14. Wang Z, Sakakibara T, Yoshikawa T, Inaba T. et al. Do the position and orientation of crosslink influence the Stiffness of Spinal instrumentation. *Clin Spine Surg*. 2017; 30(4): 176-180. [[Crossref](#)]
15. Tian F, Tu L.Y., Gu W.F., Zhang E.F. et al. Percutaneous versus open pedicle screw instrumentation in treatment of thoracic and lumbar spine fractures: A systematic review and meta-analysis. *Medicine Baltimor*. 2018; 97(41): 125-35. [[Crossref](#)]

Бұрандалы транспедикулярлық жүйелердің тұрақтылығын арттыруға арналған жаңа әдіс. Эксперименттік компьютерлік модельдеу нәтижелері

[Джалилов Т.Я.](#)

Әзірбайжан Денсаулық сақтау министрлігінің Травматология және ортопедия ғылыми-зерттеу институтының аға ғылыми қызметкері, Баку, Әзірбайжан. E-mail: ctoqrul@yahoo.com

Түйіндеме

Тығыздығының әртүрлілігіне байланысты металл-сүйек сәйкессіздігінің жоғарылауы омыртқа патологиялары бар науқастарда транспедикулярлық бұрандалы жүйелерді имплантациялау кезінде импланттың әлсіреуіне және жылжуына әкелуі мүмкін. Бұл транспедикулярлық бекітуден кейінгі ауырсынуға және нәтижесінде емдік коррекцияның төмендеуіне әкеледі.

Зерттеудің мақсаты: транспедикулярлық бұранданың босауының алдын алудың жаңа әдісін бағалау және компьютерлік модельдеу арқылы дәлелдемелі нәтижелерді көрсету.

Әдістері. Ұсынылған әдіс SolidWorks компьютерлік бағдарламасының көмегімен эксперименталды түрде модельденіп, тәжірибеде қолданылды. Қолдану әдісі 2014-2018 жылдар аралығында омыртқаның әртүрлі патологиялары бар 42 науқаста жүзеге асырылды. Зерттеуге орташа жасы 3-65 жасты құраған жалпы саны 22 (68,75%) әйел мен 20 (31,25%) ер адам қатысты. Науқастарға әртүрлі конфигурациядағы транспедикулярлық жүйелерді қолдану арқылы ота жасалды. Отадан кейінгі ұзақ мерзімді кезеңде бұрандалардың өздігінен ығысуын болдырмау үшін омыртқалардың тікенді өсіндісінде жасалған көлденең саңылау арқылы көлденең қосқышты өткізіп, қосымша тірек нүктесін жасау әдісі ұсынылды.

Нәтижелері. Жалпы 2 түрлі жағдай қарастырылды. Бірінші жағдайда классикалық көлденең қосқышы және қолданылатын қозғаушы күштері бар сегіз түрлі бағытта бекітілген бұрандаларды омыртқа денесінен шығардық. Екінші жағдай біріншіге ұқсас, тек омыртқалардың тікенді өсіндісі арқылы қосылуда айырмашылығы болды. Екі топта да орын алмастыру қашықтығы түсірілген күш векторының бұрышының ұлғаюымен артады. Бұрандалардағы арнадан шыққан күш 26,561 Н/мм² (МПа) болды. Екінші жағдайда аталмыш күш көрсеткіші 31,095 Н/мм² (МПа) құрады. Айырмашылық 5 Н/мм² болды.

Қорытынды. Көлденең қосқышты статикалық тексеріп барып, омыртқалардың тікенді өсіндісі арқылы жүргізіп, транспедикулярлық жүйелердің қосымша тірек нүктесін қамтамасыз ету әдісі аталмыш жүйенің тұрақтылығын арттырады.

Түйін сөздер: транспедикулярлық бекіту, жаңа әдіс, тәжірибелік модельдеу, сколиоз, имплантты қопсыту, транспедикулярлық бұранданы бекіту, транспедикулярлық бұранданы босату, омыртқа хирургиясы.

A New Method for Increasing the Stability of Screw Transpedicular Systems. Results of Experimental Computer Modeling

[Togrul Calilov](#)

Senior Researcher of the Scientific Research Institute of Traumatology and Orthopaedics of the Ministry of Health of Azerbaijan, Baku, Azerbaijan. E-mail: ctoqrul@yahoo.com

Abstract

An increase in the metal-bone conflict due to the different densities of these substances can lead to weakening and displacement of the implant during implantation of pedicle screw systems, which leads to the appearance of pain syndrome and loss of the obtained correction in patients with various spinal pathologies after transpedicular fixation.

The purpose of this study is to evaluate a new technique for preventing loosening of transpedicular screws and an evidence-based demonstration of the results of computer modeling.

Methods. The proposed method was experimentally modeled using the Solid Works computer program and applied in practice. The application technique was developed and described in 42 patients aged 13-65 years in the period 2014-2018 with various spinal pathologies. A total of 22 (68.75%) women, 20 (31.25%) men. The patients underwent operations using transpedicular systems of various configurations. To prevent spontaneous screw displacement in the late postoperative period, a method was proposed to create an additional support point by passing a transverse connector through a transverse hole made in the spinous process of the vertebra.

Results. Two situations were considered. In the first case, a fixed vertebra with a classic transverse connector and applied driving forces pull the screws out of the vertebral body in eight different directions. The second case was similar to the first, with a difference in the connection through the spinous process of the vertebra. In both groups, the displacement distance increases with an increase in the angle of the applied force vector. The force with which the screws exited the canal was 26.561 N/mm² (MPa). In the second case, it was 31.095 N/mm² (MPa). The difference was 5 N/mm².

Conclusions. A method for creating an additional support point for transpedicular systems by passing a transverse connector through the spinous process of the vertebra, tested statically, increases the stability of transpedicular systems.

Keywords: transpedicular fixation, new method, experimental modeling, scoliosis, implant loosening, transpedicular screw fixation, transpedicular screw loosening, spine surgery.

<https://doi.org/10.52889/1684-9280-2024-3-74-17-25>
 УДК 616-089.23; 616-001
 МРНТИ 76.29.41

Оригинальная статья

Биомеханика репозирующего воздействия, оцененная методом конечных элементов и рентгенологические результаты двухвекторной дистракции аппаратом внешней фиксации при оперативном лечении перелома пяточной кости типа Sanders IV

[Жанаспаев А.М.](#)¹, [Жанаспаев Т.М.](#)², [Горбунов Б.Н.](#)³, [Бондаренко А.В.](#)⁴

¹ Ведущий научный сотрудник, Национальный научный центр травматологии и ортопедии имени академика Батпененова Н.Д., Астана, Казахстан. E-mail: zhanaspaev40@mail.ru

² PhD докторант Медицинского университета Астана, Астана, Казахстан. E-mail: timurzhanaspyev@gmail.com

³ Доцент Казахского агротехнического исследовательского университета имени С. Сейфуллина, Астана, Казахстан. E-mail: gdn_kz@mail.ru

⁴ Профессор Алтайского государственного медицинского университета, Барнаул, Россия. E-mail: barnaul-mixa@mail.ru

Резюме

Лечение компрессионных переломов пяточной кости типа Sanders IV остается сложной задачей и оптимальная техника репозиции остается спорной.

Целью исследования было определение целесообразности и рентгенологической результативности интраоперационной двухвекторной дистракции аппаратом внешней фиксации на восстановление внешней конфигурации пяточной кости при оперативном лечении компрессионного перелома типа Sanders IV.

Методы. Нами была разработана математическая модель предложенного аппарата внешней фиксации и компрессионного перелома пяточной кости типа Sanders IV методом конечных элементов. Напряженно-деформированное состояние аппарата была исследована с использованием программы COMPASS-3D (APM FEM) Autodesk Inventor PRO, Free CAD 0,20. Произведено виртуальное моделирование процесса интраоперационной репозиции перелома пяточной кости типа Sanders IV аппаратом. На рентгенограммах 30 пациентов с переломом пяточной кости типа Sanders IV до операции определены высота, ширина, длина, реальная и должная референтные линии и угол взаимоотношения таранной и пяточной костей по Соломину А.Н. и соавтор. (2017). Эти же рентгенологические показатели определены после операции.

Результаты. В результате виртуального моделирования процесса репозиции посредством двухвекторной дистракции перелома пяточной кости типа Sanders IV методом конечных элементов установлено, что аппарат обеспечивает восстановление необходимой высоты пяточной кости. При интраоперационной репозиции аппаратом среднее значение восстановления высоты пяточной кости составило 46 мм, ширины 34,1 мм, длины 81,7 мм, что значительно превосходило ($p < 0,01$) до операционные показатели.

Выводы. Использование двухвекторной дистракции аппаратом внешней фиксации при оперативном лечении перелома типа Sanders IV, биомеханически целесообразно, так как обеспечивает анатомическое восстановление высоты, ширины, длины и взаимоотношение пяточной кости с таранной.

Ключевые слова: пяточная кость – os calcis, перелом типа Sanders IV, референтные линии и углы пяточной кости, репозиция по West Hues, репозиция аппаратом внешней фиксации, конечно-элементная модель, напряжение по Мезису, коэффициент прочности.

Corresponding author: Timur Zhanaspaev, PhD student at the Astana Medical University, Astana, Kazakhstan
 Postal code: Z10K8Y7
 Address: Kazakhstan, Astana, Beybitshilik str. 49A
 Phone: +7 775 098 0608
 E-mail: krikliyvialexandr@gmail.com

J Trauma Ortho Kaz 2024; 3 (74): 17-25
 Received: 02-06-2024
 Accepted: 19-08-2024



This work is licensed under a Creative Commons Attribution 4.0 International License

Введение

Обращаемость населения по поводу перелома пяточной костью формы пяточной кости, воссоздание правильных пространственных взаимоотношений является основным фактором для восстановления нормальной функции стопы и всей нижней конечности в целом.

Значительные трудности при репозиции, вдавленной в тело пяточной кости суставной фasetки при компрессионном переломе типа Sanders IV обусловлено сложностью конфигурации суставной фasetки, а именно ее вогнутостью в горизонтальной плоскости и выпуклостью в сагиттальной плоскости, наклоне медиально и в подошвенную сторону [1-3]. Поэтому закрытая депрессия вдавленной суставной фasetки при переломе типа Sanders IV как правило не происходит и необходима открытая депрессия и репозиция.

При восстановлении внешней конфигурации пяточной кости ключевым моментом является определение вершины деформации и величины смещения основных фрагментов. Большинство исследователей при закрытой и открытой репозиции восстановление внешней конфигурации пяточной кости осуществляют методом аксиальной редукции по Н. Westhues [4]. Использование КТ сканирования в послеоперационном периоде и интраоперационной 3D визуализации после репозиции по Н. Westhues показало, что у 35,2-47% пациентов имеет место недовправленность перелома [2,3,5-8].

Метод чрескостного остеосинтеза по Илизарову длинных трубчатых костей побудил ряд исследователей России использовать его для репозиции и фиксации до сращения перелома пяточной кости. По мере применения метода было установлено, что использование множества спиц (5-6 и более) не обеспечивает закрытой репозиции суставной фasetки в виду разнонаправленности смещения множества осколков при многооскольчатых переломах. После монтажа аппарата невозможна

Материалы и методы

Данное проспективное исследование основано на анализе рентгенограмм до и после операции 30 пациентов с внутрисуставными переломами пяточной кости типа Sanders IV, лечившихся с 2016 по 2022

открытая репозиция. Аппараты внешней фиксации не обеспечивают закрытой депрессии вдавленной суставной фasetки. Кроме того, после монтажа аппарата затруднена оценка результата репозиции из-за рентгеннегативности металлических опор и узлов аппарата.

В настоящее время используются интраоперационно малогабаритные с одним стержнем либо спицей в области пяточного бугра аппараты внешней фиксации при открытой, либо миниинвазивной репозиции суставной фasetки в качестве средства восстановления внешней конфигурации пяточной кости [9-11]. Восстановление внешней конфигурации пяточной кости в процессе distraction пяточного бугра происходит за счет лигаментотаксиса капсульно-связочных, фасциальных и сухожильно-мышечных структур, расположенных по периметру заднего отдела стопы. Применяемые интраоперационно малогабаритные аппараты внешней фиксации создают лигаментотаксис только в одной плоскости вдоль оси голени либо вдоль оси пяточной кости. При переломе пяточной кости типа Sanders IV необходим лигаментотаксис по всему периметру кости, то есть необходима двухплоскостная distraction.

Понимание биомеханического воздействия двух векторной distraction при репозиции перелома пяточной кости типа Sanders IV возможно методом конечных элементов. В настоящее время метод конечного МКЭ является наиболее распространенным и эффективным методом анализа механического поведения и напряженно-деформированного состояния сложных многокомпонентных систем гетерогенного строения.

Цель исследования: оценить целесообразность и результативность двухвекторной distraction перелома пяточной кости типа Sanders IV аппаратом внешней фиксации при оперативном лечении.

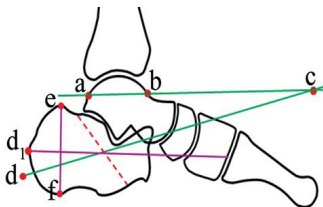


Рисунок 1 -Референтные линии и угол пяточной кости:

ab – линия блока таранной кости; точка *c* – определяется путем *ab* умноженная 2,56;
точка *d* – определяется линией проведенной от точки *c* под углом 15,2° к задней поверхности пяточной кости;
точка *d1* – вершина оси поврежденной пяточной кости;
Расстояние от точки *d1* до точки *d* необходимое расстояние distraction пяточного бугра

Критерием включения были пациенты старше 18 лет имевшие перелом типа Sanders IV, установленный компьютерной томографией. Критерием исключения были открытые переломы, внутрисуставные переломы типа Sanders II и III, предшествующие оперативные вмешательства на пяточной кости, наличие серьезных сопутствующих заболеваний сердца, легких, органов брюшной полости,

декомпенсированного сахарного диабета, заболеваний сосудов нижних конечностей.

Для оценки целесообразности применения аппарата внешней фиксации была разработана метод конечных элементов (МКЭ) создана модель аппарата. Создана 3D модель компрессионного перелома пяточной кости типа Sanders IV. Затем

воспроизведен процесс виртуального моделирования интраоперационной репозиции перелома пяточной кости типа Sanders IV. Для компьютерной реализации МКЭ были использованы программа COMPASS-3D (ARM FEM) Autodesk Inventor PRO, Free+AD 0,20. Было исследовано напряженно деформированного состояния аппарата внешней фиксации в процессе виртуального моделирования интраоперационной репозиции перелома пяточной кости типа Sanders IV.

Для оценки результативности двухвекторной distraction на рентгенограммах в сагитальной проекции 30 пациентов до и после репозиции аппаратом внешней фиксации компрессионного перелома пяточной кости типа Sanders IV определялась должное и реальное взаимоотношение таранной и пяточной костей до операции и достигнутая после репозиции путем использования референтных линий и угла (РЛУ) по методике Соломина Л.Н. с соавт. (2017) [12], который представлен на рисунке 1.

Через нижние края блока таранной кости точки, А до точки В проводят линию 1 измеряют его длину, которую умножают на коэффициент 2,56 находят точку с на протяжении линии 1. С точки с под углом 15,2° проводят линию 2 до задней поверхности пяточной кости и обозначают точкой **d**. В норме расстояние от точки **c** до **d** должно быть, как расстояние **ab** умноженное на коэффициент 4,59. Точка **d** и есть вершина задней поверхности пяточной кости, которую необходимо достичь при репозиции компрессионного перелома пяточной кости типа Sanders IV. Затем определяют реальную ось пяточной кости после перелома, вершину которой обозначают точкой **d1**. Расстояние от точки **d1**

до **d** и есть необходимая протяженность distraction задней части пяточной кости вовремя distraction аппаратом внешней фиксации.

Оценка результата репозиции после двухвекторной distraction аппаратом внешней фиксации производили рентгенологически путем определения до и после операции высоты, ширины, длины пяточной кости. Высота и длина пяточной кости определяли по Leung K.S. et al. [13]. Ширину пяточной кости измерили на рентгенограмме в аксиальной проекции.

Рентгенологические результаты до и после операции были подвергнуты статическому анализу с использованием программного обеспечения SPSS 21,0 (IBM Corp, Armonk, Нью-Йорк). Показатели высоты, ширины, длины пяточной кости были выражены в виде среднего значения, стандартного отклонения (SD), минимального, максимального и медианного значения. Рентгенологические показатели высоты, ширины, длины пяточной кости до и после операции сравнивали с помощью парного критерия Стьюдента. Значения $p < 0,05$ считалось статистически значимым.

Оперативная процедура. Операции выполняли в боковом положении пациента под общей либо спинномозговой анестезией после наложения жгута на нижнюю треть бедра.

Двухвекторная distraction пяточной кости производилась аппаратом внешней фиксации, представленным на рисунке 2 (Патент №037877 Евразийского патентного ведомства от 30.05.21 г.).

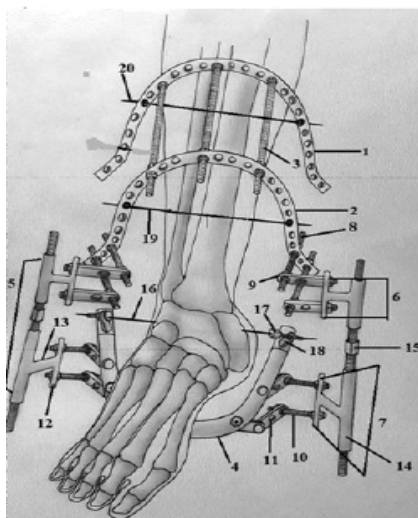


Рисунок 2 - Схема аппарата для интраоперационной репозиции перелома пяточной кости.

- 1 и 2 – опоры базового модуля; 3- резьбовые стержни соединяющие опоры 1 и 2 базового модуля; 4- репозиционно-пяточная дуга; 5 – репозиционный узел; 6 – верхняя часть репозиционного узла; 7- нижняя часть репозиционного узла; 8 – резьбовые стержни между базовым модулем и верхней частью репозиционного узла; 9 – кронштейны репозиционного узла; 10 – резьбовые стержни соединяющие пяточную дугу с репозиционным узлом; 11 – кронштейны для соединения репозиционного узла с пяточной дугой; 12 – пластина репозиционного узла; 13 – стойка пластины репозиционного узла; 14 – муфта репозиционного узла; 15 – трубочка репозиционного узла; 16 – спица проведенная через пяточный бугор; 17 – спицеажим пяточной спицы; 18 – кронштейн для фиксации пяточного спицеажима; 19 и 20 – спицы проведенные через большеберцовую кость

Через бугор пяточной кости проводят спицу 16 и фиксируют спицеажимами 17 на выносных кронштейнах 18 к пяточной дуге 4. В над лодыжечной области большеберцовой кости проводят спицу 19, в средней трети - спицу 20, которые фиксируют в дугах 2 и 1 базового модуля. Гаечной парой резьбовых стержней 8, осуществляют низведение верхней части 6 distractionного репозиционного узла 5 и пяточной

дуги 4 вниз по оси голени. При этом устраняют смещение отломков пяточной кости по высоте. Далее трубочку 15 влево с обеих сторон, производят перемещение нижней части 7 distractionного репозиционного узла 5 вместе с пяточной дугой 4 вдоль продольной оси пяточной кости, устраняя смещение отломков по длине.

Смещение отломков по ширине устраняется за счет легаментотаксиса мягкотканного футляра пяточной кости. Вдавленную суставную фасетку открыто репонируют и производят остеосинтез пяточной пластиной с угловой стабильностью блокируемыми винтами. После остеосинтеза пяточной кости устройство демонтируют.

Результаты

На основании рентгеновских снимков и КТ, анатомических атласов и литературных источников была разработана усредненная виртуальная стереолитографическая модель (STL-модель). STL-модель была преобразована в твердотельную модель с применением CAD-пакета компьютерных программ

Протокол данного исследования было одобрено Локальной комиссией по биоэтике Национальном научном центре травматологии и ортопедии имени академика Батпенова Н.Д., №8 от 8 декабря 2021 года.

COMPASS-3D, Autodesk Inventor PRO, In Vesalius, Free CAD 0,20. Объемные анатомически подобные компьютерные модели представлены на рисунке 3. В качестве нагрузки была принята сила равная 60 Н, приложенная под углом 45° на торцевую поверхность пяточной дуги.

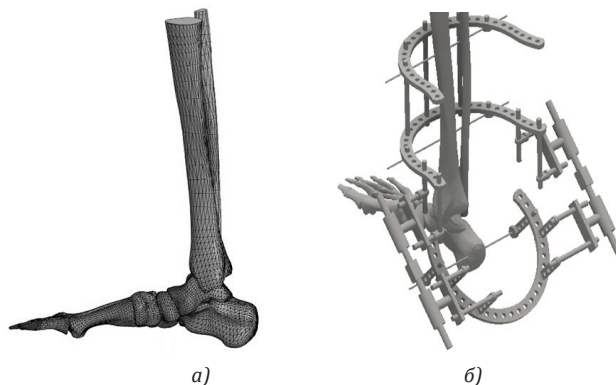


Рисунок 3 - STL и 3D модель голени, стопы и фиксации ее аппаратом
 а) - STL-модель голени и стопы;
 б) - 3D модель системы «аппарат – голень и стопы (кости)»

Проверка прочности устройства методом конечных элементов (МКЭ). Расчетная модель устройства была представлена из 382885 элементов – линейных тетраэдров. Общее число узлов составило

604517. Напряженно-деформированное состояние аппарата внешней фиксации представлено на рисунке 4.

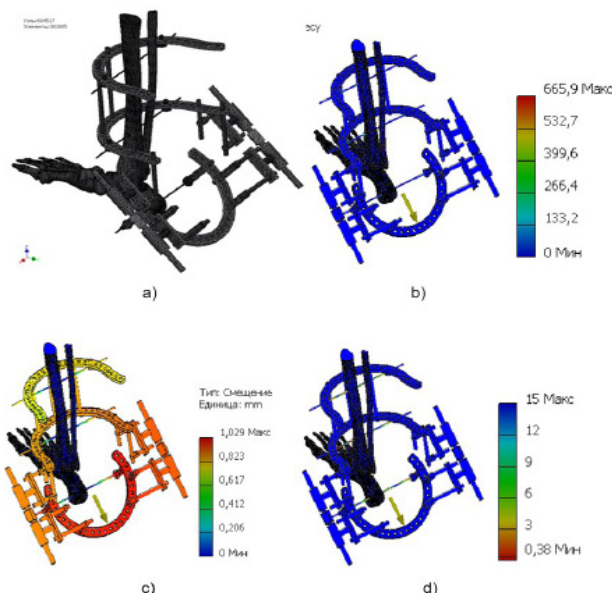


Рисунок 4 - Результаты исследования напряженно-деформированного состояния.
 а) конечно элементная сетка устройства
 б) напряжение по Мизесу, МПа
 в) тип смещения в мм
 г) коэффициент запаса прочности

Проведенные исследования НДС (Рисунок 4) показали, что величина напряжений, возникающих при воздействии нагрузки на аппарат не превышают

предела прочности материала устройства 720 МПа. Наибольшие напряжения возникают в местах крепления спиц – 665 МПа. Наибольшее смещение

получает пяточная дуга – 1 мм, Коэффициент запаса прочности изменяется от 0,38 до 15, наиболее слабые элементы устройства — это спицы, для повышения нагрузочной способности спиц необходимо проводить

натяжение спиц. В целом конструкция прочная и жесткая позволяющая выполнять репозицию при переломах пяточной кости.

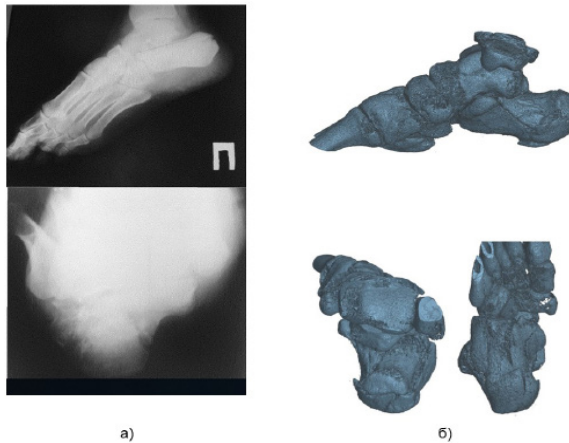


Рисунок 5 – Перелом пяточной кости типа Sanders IV
а) боковая и аксиальная проекции рентгенограммы пациента ТШБ, 22 лет.
б) Полигональная 3D модель стопы по результатам КТ

Определение перемещений при репозиции аппаратом. Компрессионный перелом пяточной кости типа Sanders IV (рисунок 5) наступает в результате падения с высоты или сильном ударе при авариях. При этом происходит смещение отломков, со снижением высоты, увеличением ширины, укорочением длины за счет смятия костной ткани.

Проведем виртуальное моделирование процесса интраоперационной репозиции для определения правильного анатомического положения пяточной

кости по методике предложенной Соломиным Л.Н. с соавторами [12]. Методика основана на значениях и положении РЛУ. Для исключения ошибки РЛУ возможные при 2D планировании репозиции использованы не только результаты рентгенологического исследования, но и 3D модель, полученная по результатам КТ (рисунок 5). Процесс виртуального моделирования репозиции пяточной кости представлен на рисунке 6.

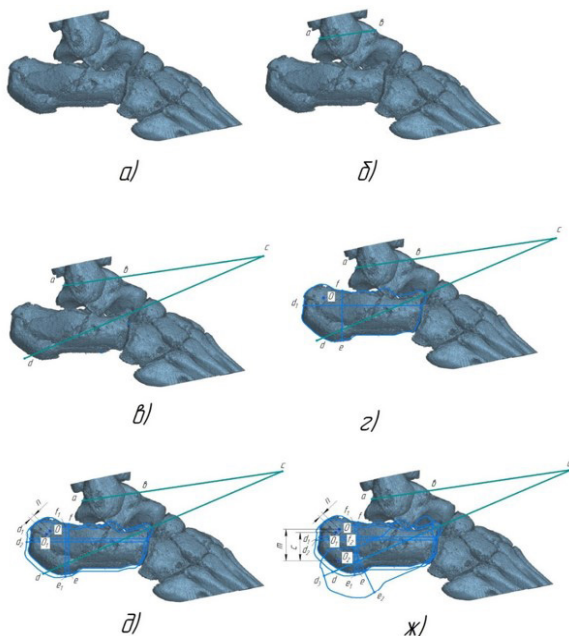


Рисунок 6 - Процесс виртуального моделирования интраоперационной репозиции пяточной кости:
а – боковая проекция правой пяточной кости пациента ТШБ, 22 лет ;
б – проведение линии блока таранной кости с определением точек а и b;
в – определение точки с по формуле $ab \times 2,56$ и нахождение точки d по формуле $ab \times 4,59$;
г – определение оси пяточной кости после перелома d1;
д – проведение виртуальной интраоперационной репозиции под углом 45° к оси голени с учетом импрессии суставной фасетки, положение точки d2; жс – выполнена виртуальная интраоперационная репозиция пяточной кости положение точки d3

Для достижения при репозиции высоты пяточной кости 45 мм необходимо перемещение спицы с точки O (место проведения спицы) до точки O1 под

углом 45° вдоль оси голени на 3,31 мм и до точки O2 на 20,67 мм. Суммарное значение перемещения спицы вниз по вертикали составило 23,98 мм.

Определим способность устройства осуществлять такие перемещения (рисунок 7). Осуществим низведение верхней части 6 репозиционного узла 5 и пяточной дуги 4 вниз по оси голени на 24 мм и вращая струбцину 15 перемещаем нижнюю часть 7 дистракционного репозиционного узла 5 вместе с вместе с пяточной дугой 4 вдоль продольной оси пяточной кости также на 24 мм вниз в результате получим точку **A** примем ее за начало координат. Далее вращая струбцину 15 в противоположном направлении перемещаем нижнюю часть 7 дистракционного репозиционного узла 5 вместе с пяточной дугой 4 вдоль продольной оси пяточной дуги

$$XAD=0; XCB=b; YAB=x \cos 450; YDC=h+x \cos 450 (1)$$

При выполнении интраоперационной репозиции траектория перемещения спицы 16 должна находиться внутри ABCD, которая представляет собой параллелограмм.

Исходя из проведенных исследований установлено, что предложенный аппарата позволяет достичь высоты пяточной кости в 45 мм при репозиции путем дистракции пяточного бугра вдоль оси голени на 24 мм. Расширение либо уменьшение границ области ABCD возможно за счет

до исходного вверх получим точку **B**. Затем осуществим подъем до исходного верхнюю часть 6 репозиционного узла 5 и пяточной дуги 4 вверх по оси голени получим точку **C**. И последнее вращая струбцину 15 перемещаем нижнюю часть 7 дистракционного репозиционного узла 5 вместе с вместе с пяточной дугой 4 вдоль продольной оси пяточной дуги до исходного вверх в результате получим точку **D**. Таким образом мы получим максимальную область перемещения спицы 16.

Математически эта область (ABCD) будет образована системой линейных уравнений:

удлинения, либо укорочения резьбовых стержней аппарата между базовым модулем и верхней частью репозиционного узла и струбцины между верхней и нижней частями репозиционного узла. Что позволяет индивидуализировать диапазон репозирующих маневров в зависимости от особенностей анатомии пяточной кости каждого пациента.

Рентгенологические результаты репозиции компрессионного перелома пяточной кости типа Sanders IV представлены на таблице 1.

Таблица 1 - Рентгенологические показатели высоты, ширины, длины пяточной кости до и после интраоперационной двухвекторной дистракции перелома типа Sanders IV

Показатели	Высота (мм)	Ширина (мм)	Длина (мм)
До операции			
Среднее значение	33,57 (M1)	50,6 (M1)	74,4 (M1)
Стандартное отклонение	4,0	6,6	6,34
Диапазон	27-40	40-65	58,5-89
После операции			
Среднее значение	46 (M2)	34,1 (M2)	81,7 (M2)
Стандартное отклонение	5,3	2,42	5,39
Диапазон	38-60	28-40	70-94
p	p<0,001	p<0,001	p<0,001

Среднее значение высоты пяточной кости с переломом типа Sanders IV после интраоперационной двухвекторной дистракции составило 46,5 мм, ширины 34,3 мм, длины 81,7 мм соответствующим стандартным

отклонением 5,2 мм, 2,5 мм, 5,39 мм с диапазоном 38-60 мм, 28-40 мм, 70-94 мм, что значительно выше (p<0,001) до операционного показателя высоты, длины и меньше (p<0,001) показателя ширины.

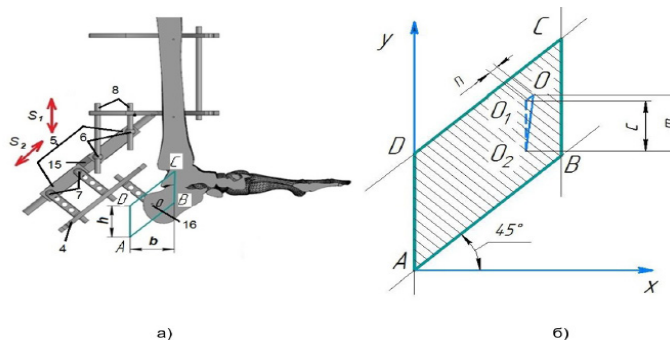


Рисунок 7- Область перемещения спицы расположенной на пяточной кости (точка O) при интраоперационной репозиции: а) Общая схема выполнения интраоперационной репозиции; б) Графическое изображение области максимального перемещения (ABCD) спицы 16 и траектории репозиции пяточной кости (O O1O2)

Обсуждение

Математическое моделирование и биомеханический анализ методом конечных элементов является одним из современных

инструментов в понимании биомеханики скелетно-мышечных структур стопы при переломах пяточной кости. В предшествующих исследованиях изучено

биомеханическое воздействие на напряженно-деформированное состояние заднего отдела стопы при остеосинтезе пластиной, винтами, спицами, стержневыми аппаратами внешней фиксации перелома пяточной кости типа Sanders II с построением 3D конечно-элементных моделей выше приведенных фиксаторов. МКЭ использовался для расчета распределения пикового напряжения, площади контакта и смещения конкретного импланта [14-18].

В представленном исследовании использовано МКЭ для определения биомеханики репозиции при интраоперационной двухвекторной дистракции аппаратом внешней фиксации компрессионного перелома пяточной кости типа Sanders IV. В результате виртуального моделирования интраоперационной репозиции перелома пяточной кости типа Sanders IV установлено, что перемещение репозирующего модуля аппарата происходит в пределах области в виде параллелограмма и позволяет достичь необходимой высоты, ширины и длины пяточной кости с восстановлением РЛУ бывшей до травмы. Необходимая величина перемещения репозирующего модуля определенная до операции построением РЛУ позволяет индивидуализировать репозиции перелома конкретного пациента.

Внутрисуставные переломы пяточной кости типа Sanders IV являются одним из самых сложных для лечения типов переломов [19-21]. Предыдущие исследования показали, что лечение методом ORIF с репозицией трехмерного смещения фрагментов пяточной кости с помощью зажимов, штифта Штеймана, винта Шанца, путем аксиальной тракции

Выводы

Использование двухвекторной дистракции аппаратом внешней фиксации при лечении перелома пяточной кости типа Sanders IV биомеханически целесообразно, так как у наших пациентов обеспечило восстановление высоты, ширины, длины и взаимоотношения с таранной костью

Конфликт интересов. Авторы утверждают, что нет никакого конфликта интересов в отношении публикации этой рукописи.

Финансирование. Авторы не получали финансовой поддержки для исследования, авторства и публикации этой статьи.

Литература

1. Abilmazhinov M.T., Zhanaspayev T.M., Zhanaspayeva G.A. Evolution of the method of reduction of intra-articular compression fracture of the calcaneus. *Science & Healthcare*, 2022; 24(5): 188-195. [\[Crossref\]](#)
2. Park C.H, Yoon D.H. Role of subtalar arthroscopy in operative treatment of Sanders type 2 calcaneal fractures using a sinus tarsi approach. *Foot Ankle Int.* 2018; 39(4): 443-449. [\[Crossref\]](#)
3. Looijen R.C., Misselyn D., Backes M., Dingemans S.A. et al. Identification of Postoperative Step-Offs and Gaps With Brodén's View Following Open Reduction and Internal Fixation of Calcaneal Fractures. *Foot Ankle International.* 2019; 40(7): 797-802. [\[Crossref\]](#)
4. Westhues H. Eine neue Behandlungsmethode der Calcaneusfracturen. *Arch Orthop Unfallchir*, 1934; 35: 121. [\[Crossref\]](#)
5. Gougoulis N, McBride D., Maffulli N. Outcomes of management of displaced intra-articular calcaneal fractures. *The Surgeon*, 2021; 19(5): e222-e229. [\[Crossref\]](#)
6. Wilmsen L., Neubert A., Windolf J., Icks A., et al. Screw fixation in the treatment of displaced intra-articular calcaneus fractures: a systematic review protocol. *Systematic Reviews*, 2022; 11(1): 199. [\[Crossref\]](#)
7. Misselyn D., Schepers T., Buckley R., Swords M., et al. Three-Dimensional Imaging of Displaced Intra-articular Calcaneal Fractures Correlates With the Perioperative Diagnosis. *Foot & Ankle Orthopaedics*, 2021; 6(3): 24730114211019729. [\[Crossref\]](#)
8. Keil H., Beisemann N., Swartman B., Schnetzke M., et al. Intraoperative revision rates due to three-dimensional imaging in orthopedic trauma surgery: results of a case series of 4721 patients. *European Journal of Trauma and Emergency Surgery*, 2023; 49(1): 373-381. [\[Crossref\]](#)
9. Shams A., Gamal O., Mesregah M.K. Minimally invasive reduction of intraarticular calcaneal fractures with percutaneous fixation using cannulated screws versus kirschner wires: a retrospective comparative study. *Foot & Ankle Specialist*, 2023; 16(1): 28-35. [\[Crossref\]](#)

по Westhues не обеспечивает адекватной репозиции многооскольчато перелома пяточной кости типа Sanders IV [22-27]. Так Lin J et al. (2019) [20] после редукции по Westhues при ORIF переломов типа Sanders IV величина коррекции высоты составило 8,7 мм, ширины 9,5 мм, длины 9 мм. Tantavisut T et al. (2017) [28] достигли коррекции высоты 7,3 мм, ширины 9,9 мм, длины 3,6 мм. Согласно данным предыдущих исследований наиболее трудно поддается коррекции ширина пяточной кости. Aroga C et al (2019) [29] при репозиции по Westhues штифтами Штеймана 27 переломов пяточной кости типа Sanders II-III-IV расширение пяточной кости более 10 мм отметили у 73,8% пациентов. Tomesen T et al. (2011) [30] при дистракции вдоль оси голени стержневым аппаратом внешней фиксации переломов пяточной кости типа Sanders II-III у 37 пациентов среднее значение ширины составило 40,8 мм и в данном исследовании 34,1 мм. В настоящем исследовании диапазон коррекции высоты составило 12,6 мм, что на 31% больше показателей предыдущих исследований, ширины 17,8 мм, что выше на 44,4%.

Данное исследование имеет ограничение, а именно не представлены биомеханический анализ восстановления ширины пяточной кости, проводится дальнейший сбор данных. Хотя рентгенологически установлено, что восстановление высоты пяточной кости привело к нормализации ширины. Позитивной стороной исследования является то, что биомеханика репозиции трехмерной структуры пяточной кости аппаратом внешней фиксации выполнена впервые.

Вклад авторов: Ж.А.М. – концептуализация, написание, редактирование. Ж.А.М. - автор патента на «Устройство для интраоперационной репозиции внутрисуставного компрессионного перелома пяточной кости» №037877 Евразийской патентной организации (ЕАПО); Ж.Т.М. – написание, сбор и анализ данных; Ж.Т.М. - соавтор изобретения №037877 ЕАПО, набор клинического материала. Г.Б.Н. – сбор и анализ данных; математическое моделирование и биомеханический анализ репозиции перелома пяточной кости методом конечных элементов. Б.А.В. - написание и редактирование.

10. Chaniotakis C., Genetzakis V., Samartzidis K., Siligardou M.R., Stavrakakis I. Percutaneous fixation of displaced intra-articular fractures of the calcaneus. A retrospective case series study and a review of the literature. *Injury*, 2023; 110966. [[Crossref](#)]
11. Zhao B., Xu X., Sun Q., Liu Y., et al. Comparison between screw fixation and plate fixation via sinus tarsi approach for displaced intra-articular calcaneal fractures: A systematic review and meta-analysis. *Archives of Orthopaedic and Trauma Surgery*, 2024; 144(1): 59-71. [[Crossref](#)]
12. Соломин Л.Н., Уханов К.А., Сорокин Е.П., Хорценберг Д. Анализ и планирование коррекции деформаций заднего отдела стопы в сагиттальной плоскости // Травматология и ортопедия России. - 2017. - Т. 23. - №1. - С. 23-32. [[Crossref](#)]
- Solomin L.N., Ukhanov K.A., Sorokin E.P., Khortsenberg D. Analiz i planirovanie korrektsii deformatsii zadnego otdela stopy v sagittal'noi ploskosti (Analysis and planning of correction of hindfoot deformities in the sagittal plane) [in Russian]. *Travmatologiya i ortopediya Rossii*. 2017; 23(1): 23-32. [[Crossref](#)]
13. Leung K.S., Yuen K.M., Chan W.S. Operative treatment of displaced intra-articular fractures of the calcaneus. Medium-term results. *J Bone Joint Surg.* 1993; 75(2): 196-201. [[Crossref](#)]
14. Song G., Gu W., Shi Z., Li X., et al. Finite element analyses of three minimally invasive fixation techniques for treating Sanders type II intra-articular calcaneal fractures. *Journal of Orthopaedic Surgery and Research*, 2023; 18(1): 902. [[Crossref](#)]
15. Ni M., Wong D.W., Mei J., Niu W. et al. Biomechanical comparison of locking plate and crossing metallic and absorbable screws. Pan M., Chai L., Xue F., Ding L. et al. Comparisons of external fixator and open reduction and internal fixation for Sanders II type calcaneal fractures. *J Bone Joint Research*. 2017; 6(7): 433-438. [[Crossref](#)]
16. Сухин Ю.В., Бодня А.И., Карпинский М.Ю., Ярьеско А.В. Результаты математического моделирования напряженно-деформированного состояния заднего отдела стопы при внутрикостном остеосинтезе пяточной кости // Украинский журнал медицины, биологии та спорту. - 2020. - Т. 5. - №3. - С. 296-303. [[Crossref](#)]
- Sukhin Iu.V., Bodnia A.I., Karpinskiy M.Iu., Iares'ko A.V. Rezul'taty matematicheskogo modelirovaniia napriazhenno-deformirovannogo sostoianiia zadnego otdela stopy pri vnutrikostnom osteosinteze piatochnoi kosti (Results of mathematical modeling of the stress-strain state of the hindfoot during intraosseous osteosynthesis of the calcaneus) [in Russian]. *Ukrainskii zhurnal meditsiny, biologii ta sportu*. 2020; 5(3): 296-303. [[Crossref](#)]
17. Qiang M.F., Singh R.K., Chen Y.X., Zhang K. et al. Computational Biomechanical Analysis of postoperative Calcaneal fractures with different placement of the sustentaculum screw. *Orthopaedic Surgery*. 2020; 12(2): 661-667. [[Crossref](#)]
18. Gefen A., Megido-Ravid M., Itzchak Y., Arzan M. Biomechanical analysis of the three-dimensional foot structure during gait: a basic tool clinical applications. *J Biomech Eng.* 2000; 122: 630-635. [[Crossref](#)]
19. Day M. A., Ho M., Dibbern K., Rao K., et al. Correlation of 3D joint space width from weightbearing CT with outcomes after intra-articular calcaneal fracture. *Foot & ankle international*, 2020; 41(9): 1106-1116. [[Crossref](#)]
20. Lin J., Xie C., Chen K., Sun S. et al. Comparison of Sinus Tarsi approach versus extensive lateral approach for displaced intra-articular calcaneal fractures Sanders type IV. *Int Orthop*. 2019; 43(9): 2141-2149. [[Crossref](#)]
21. Akalin Y., Cansabuncu G., Çevik N., Avci Ö. et al. An evaluation of the results of locked plate osteosynthesis applied without the use of bone graft in Sanders type III and IV intra-articular calcaneus fractures. *Int Orthop*. 2020; 44(12): 2753-2760. [[Crossref](#)]
22. Sanders R. Displaced intra-articular fractures of the calcaneus. *J Bone Joint Surgery*. 2000; 82(2): 225-250. [[Crossref](#)]
23. Maskill Y.D., Bohay D.R., Anderson J.G. Calcaneus fractures: a review article. *Foot Ankle Clin*. 2005; 10(3): 463-489. [[Crossref](#)]
24. Li L.H., Guo Y.Z., Wang H., Sang Q.H. et al. Less wound complications of a sinus tarsi approach compared to an extended lateral approach for the treatment of displaced intra-articular calcaneal fracture: a randomized clinical trial in 64 patients. *Medicine*. 2016; 95(36): 4628. [[Crossref](#)]
25. Eckstein C., Kuttman T., Fuchtmeier B., Muller F. Long-term results of surgically treated calcaneal fractures: an analysis with a minimum follow-up period of twenty years. *International orthopaedics*. 2016; 40(2): 365-370. [[Crossref](#)]
26. Zhou H.C., Yu T., Ren H.Y., Li B. et al. Clinical comparison of extensile lateral approach and sinus tarsi approach combined with medial distraction technique for intra-articular calcaneal fractures. *Orthop Surg*. 2017; 9(1): 77-85. [[Crossref](#)]
27. Song J.H., Kang C., Hwang D.S., Kang D.H. et al. Extended Sinus Tarsi Approach for Treatment of Displaced Intra-articular Calcaneal Fractures Compared to Extended Lateral Approach. *Foot Ankle International*. 2019; 40(2): 167-177. [[Crossref](#)]
28. Tantavisut S., Phisitkul P., Westerlind B.O., Gao Y. et al. Percutaneous reduction and screw fixation of displaced intra-articular fractures of the calcaneus. *Foot Ankle Int*. 2017; 38(4): 367-374. [[Crossref](#)]
29. Arora C., Jain A.K., Dhammi I.K. Outcome of percutaneous fixation of calcaneal fractures: a prospective analysis in an Indian population. *J Foot Ankle Surg*. 2019; 58(3): 502-507. [[Crossref](#)]
30. Tomesen T., Biert J., Frölke J.P.M. Treatment of displaced intra-articular calcaneal fractures with closed reduction and percutaneous screw fixation. *J Bone Joint Surg Am*. 2011; 93(10): 920-928. [[Crossref](#)]

Ақырлы элементтер әдісімен бағаланған репозициялау әсерінің биомеханикасы және Sanders IV тәрізді өкшесүйек сынығын хирургиялық емдеудегі сыртқы бекіту аппаратымен еківекторлық дистракцияның рентгенологиялық нәтижесі

Жанаспаев А.М.¹, Жанаспаев Т.М.², Горбунов Б.Н.³, Бондаренко А.В.⁴

¹ Жетекші ғылыми қызметкер, Академик Н.Д. Батпенев атындағы ортопедия ұлттық ғылыми орталығы, Астана, Қазақстан. E-mail: zhanaspaev40@mail.ru

² Астана медицина университетінің PhD докторанты, Астана, Қазақстан. E-mail: timurzhanaspyev@gmail.com

³ С.Сейфуллин атындағы Қазақ агротехникалық зерттеу университетінің доценті, Астана, Қазақстан. E-mail: gdn_kz@mail.ru

⁴ Алтай мемлекеттік медицина университетінің профессоры, Барнаул, Ресей. E-mail: barnaul-mixa@mail.ru

Түйіндеме

Sanders IV тәрізді өкше сүйегінің компрессиялық сынықтарын емдеу - қиын жүзеге асатын жағдай және оны оңтайлы орналастыру техникасы даулы сұрақ болып қала береді.

Зерттеудің мақсаты *Sanders IV* тәрізді компрессиялық сынықты операциялық емдеу кезінде өкше сынығының сыртқы конфигурацияларын қалпына келтіруде сыртқы бекіту аппаратымен еківекторлы интраоперациялық дистракцияларының орнықтылығы мен рентгенологиялық тиімділігін анықтау болды.

Әдістері. Ақырлы элементтер әдісімен ұсынылған сыртқы бекіту аппаратының және *Sanders IV* тәрізді өкшенің компрессиялық сынығының математикалық моделі әзірленді. COMPASS-3D (ARM FEM) Autodesk Inventor PRO, мезін CAD 0,20 бағдарламасын қолданумен аппараттың кернеулі-деформацияланған жай-күйі зерттелді. *Sanders IV* тәрізді өкше сынықты интраоперациялық орнына салу процесін виртуалды модельдеу жасалды. Рентгенограммада *Sanders IV* тәрізді өкше сүйегі сынығы орын алған 30 науқастың отаға дейін биіктігі, ені, ұзындығы нақты және тиісті анықтамалық сызықтары және А.Н. Соломин және басқа да авторлар (2017) ұсынған топай сүйегі және өкше сүйектерінің өзара байланыс бұрышы анықталды. Дәл осындай рентгенологиялық көрсеткіштер отадан кейін де анықталды.

Нәтижелері. *Sanders IV* тәрізді өкше сүйегінің сынуының еківекторлы дистракциясы арқылы орнына салу процесін виртуалды модельдеу нәтижесінде аппарат өкше сүйегінің қажетті биіктігін қалпына келтіруді қамтамасыз ететіні анықталды. Аппаратты интраоперациялық орнына салу кезінде өкше сүйегінің биіктігін қалпына келтірудің орташа мәні 46 мм, ені - 34,1 мм, ұзындығы - 81,7 мм болды, бұл ($p < 0,001$) операциялық көрсеткіштер де айтарлықтай асып түсті.

Қорытынды. *Sanders IV* тәрізді сынықты хирургиялық емдеуде сыртқы бекіту аппаратының еківекторлы дистракциясын қолдануы биомеханикалық тұрғыдан қолайлы, өкше сүйегінің биіктігін, енін, ұзындығын және топай сүйегі байланысын анатомиялық қалпына келтіруді қамтамасыз етеді.

Түйінді сөздер: өкше сүйегі - os calcis, *Sanders IV* тәрізді сынық, өкше сүйектерінің тірек сызықтары мен бұрыштары, Westhues бойынша орнына салу, сыртқы бекіту аппаратымен орнына салу, соңғы-элементтік модель, Мезис бойынша кернеуі, беріктік коэффициенті.

Biomechanics of the Replicating Effect Evaluated by the Finite Element Method and X-ray Results of Two-Vector Distraction by an External Fixation Device in the Surgical Treatment of a Sanders IV type os Calcis Fracture

[Amangazy Zhanaspayev](#)¹, [Timur Zhanaspayev](#)², [Boris Gorbunov](#)³, [Anatoliy Bondarenko](#)⁴

¹ Leading researcher at the National Scientific Center for Traumatology and Orthopedics named after Academician N.D. Batpenov, Astana, Kazakhstan. E-mail: zhanaspayev40@mail.ru

² PhD doctoral student at the Astana Medical University, Astana, Kazakhstan. E-mail: timurzhanaspayev@gmail.com

³ Associate Professor at the Kazakh Agrotechnical Research University named after S. Seifullina, Astana, Kazakhstan. E-mail: gdn_kz@mail.ru

⁴ Professor at the Altai State Medical University, Barnaul, Russian. E-mail: barnaul-mixa@mail.ru

Abstract

The treatment of Sanders IV type calcaneal compression fractures challenges and the optimal technique of reposition remains controversial.

The aim of the study was to determine the advisability and radiological effectiveness of intraoperative two-vector distraction by an external fixation device to restore the external configuration of the os calcis during surgical treatment of a Sanders IV type compression fracture.

Methods. A mathematical model of the proposed device for external fixation and compression fracture of os calcis of the Sanders IV type was developed by the finite element method. Using the COMPASS-3D (ARM FEM) Autodesk Inventor PRO, Free CAD 0.20, there was stress-strain state of the device. Produced virtual simulation of the process of intraoperative reposition of a Sanders IV type os calcis fracture by the device. The height, width, length, real and proper reference lines and the angle between the talus and calcaneus according to A.N. Solomin et al. (2017) were determined on the radiographs of 30 patients with Sanders IV type calcaneal fracture before surgery. The same radiological parameters were determined after surgery.

Results. As a result of virtual simulation of the reposition process by means of two-vector distraction of a Sanders IV type os calcis fracture by the finite element method, it was found that the device provides restoration of the required os calcis height. During intraoperative reposition by the apparatus, the average value of restoring the height of the calcaneus was 46 mm, width 34.1 mm, length 81.7 mm, which significantly exceeded ($p < 0.001$) pre-operational indicators.

Conclusion. The use of two-vector distraction by an external fixation device in the surgical treatment of a Sanders IV fracture is biomechanically appropriate, provides anatomical restoration of height, width, length and the relationship of the os calcis with the talus.

Key words: os calcis, Sanders IV type fracture, reference lines and angles of os calcis, Westhues reposition, reposition by external fixation device, finite element model, Mises stress, strength factor.

<https://doi.org/10.52889/1684-9280-2023-3-74-26-31>

UDC 616-089.23; 616.7

IRSTI 76.29.41; 76.29.40

Original article

Arthrodesis of the I Metatarsophalangeal Joint in the Treatment of Hallux Rigidus

[Kairat Tazhin](#)¹, [Aset Nurakhmetov](#)², [Aida Dossanova](#)³

¹ Head of Orthopedics Department No. 2, National Scientific Center Traumatology and Orthopedic named after Academician N.D. Batpenov, Astana, Kazakhstan. Email: zamada@mail.ru

² Department of Traumatology, Orthopedic and extreme surgery named after Academician RAN A.F. Krasnov, Samara State Medical University, Samara, Russia. Email: Aset_vostok@mail.ru

³ 5th year undergraduate student at the Astana Medical University, Astana, Kazakhstan. Email: dosanova_aida@inbox.ru

Abstract

The high prevalence and functional significance of the joint determines the relevance of the treatment of osteoarthritis of the I metatarsophalangeal joint (MTPJ). Given the disabling nature of hallux rigidus, which significantly impairs mobility and quality of life, ongoing research into its causes and treatment options remains critical.

The study aims to assess the operation's result at the III-IV degrees of arthrosis and determine its effectiveness in improving the forefoot's functionality after arthrodesis on the I MTPJ.

Methods. Ninety-nine patients with arthrosis I MTPJ were examined, which included 69 female and 30 male patients. All patients have III-IV a degree of the deformation of the I-phalangeal joint and intense pain syndrome. The number of patients with the idiopathic form was 77 patients, 17 patients with concomitant rheumatoid arthritis and 1 patient with gout, 4 patients had post-traumatic deformities. An outcome study was performed using clinical and radiological data. However, two VAS and AOFAS rating scales were used.

Results. A survey was conducted to measure pain and assess the condition of patients before and after surgery using the VAS and AOFAS scales. The results showed that the pain rate among all 99 patients dropped from 8.7 to 0.5. Also, the AOFAS score improved from an average of 34 to 87. Most patients (77) rated the results as "excellent", while 22 patients rated them as "good". Ratings "fair" or "poor" were not received.

Conclusion. Arthrodesis is an effective surgery for arthritis of the I MTPJ, but it's important to weigh the benefits against the potential complications.

Keywords: Hallux rigidus, arthrodesis of the first metatarsophalangeal joint.

Corresponding author: Aida Dossanova, Bachelor's student, Astana Medical University, Astana, Kazakhstan.

Postal code: Z01G6M3

Address: Astana, Almaty district, A 32 st., house 3

Phone: +77783868489

E-mail: dosanova_aida@inbox.ru

J Trauma Ortho Kaz 2024; 3(74): 26-31

Received: 28-05-2024

Accepted: 12-07-2024



This work is licensed under a Creative Commons Attribution 4.0 International License

Introduction

Hallux rigidus (HR) - is limited mobility in the I metatarsophalangeal joint (MTPJ) due to deforming arthrosis. The high prevalence and functional significance of the joint determines the relevance of the treatment of osteoarthritis of the I MTPJ [1-3]. Hallux rigidus is the second most common disease I MTPJ after hallux valgus. It occurs in about 1-2% of the world's population [4-6]. Since the publication of the first work about the hallux rigidus, a have been conducted a sufficient number of studies have been widely and in detail studied arthrosis of the I MTPJ [7-11]. Despite this, the etiology of the disease in most cases is idiopathic, but many variants are also assumed, starting with excessive metatarsal length and ending with a genetic predisposition.

Given the disabling nature of hallux rigidus, which significantly impairs mobility and quality of life, ongoing research into its causes and treatment options remains critical. While arthrodesis is often considered the "gold standard" for advanced stages, joint replacement (endoprosthesis) of the I MTPJ presents a viable alternative for preserving joint function.

However, the long-term success of joint replacement varies based on factors such as prosthetic design and surgical technique. As the prevalence of osteoarthritic conditions rises globally, further studies comparing the outcomes of arthrodesis and joint replacement are essential to optimize surgical protocols and improve patient outcomes.

If conservative treatment is ineffective, a surgical method of removing the pathology is resorted to.

Materials and methods

All 99 patients were operated on at the National Scientific Center Traumatology and Orthopedic named after Academician N.D. Batpenov, from 2018 to 2023 was operated on with the diagnosis «Arthrosis I MTPJ», of which 30 were male and 69 female. The age ranged from 18 to 76 (average age 55.24 ± 11.52). Stages of arthrosis I MTPJ range from III to IV. All patients were operated because of severe pain. The preoperative diagnoses included 77 idiopathic arthroses and four post-traumatic arthroses. In addition, there were 17 patients with concomitant rheumatoid arthritis and 1 patient had concomitant gout. The inclusion criteria for the study were the presence of persistent pain syndrome clinical and (or) radiological manifestations of arthrosis of the I MTPJ. The criteria for exclusion were: under 18 years of age, iatrogenic arthrosis, repeated operations after unsuccessful primary interventions, and arthropathy in various systemic inflammatory diseases. The

Collier M. was the first who describe the arthrodesis of the I MTPJ in 1894 using an ivory pin for internal fixation and reported satisfactory results [5]. Since then, various surgical methods for correcting HR have been published: cheilectomy, Keller resection arthroplasty, arthrodesis, metatarsal osteotomy and joint replacement [9-13].

The method of surgical treatment is determined by the degree of joint osteoarthritis, with arthrodesis of the metatarsophalangeal joint considered the "gold standard" for treating stage III-IV osteoarthritis. In this study, the Coughlin and Shurnas classification was used to guide surgical decision-making. According to this classification, cheilectomy is recommended for stages I-III osteoarthritis, while arthrodesis is indicated for stages III-IV. The primary disagreement concerns stage III: if more than 50% of degenerative cartilage damage is detected, arthrodesis is preferred; otherwise, cheilectomy is performed [12-15].

This article evaluates the outcomes of surgical treatment in which arthrodesis was the primary method and analyzes the relationship between different fixation techniques. In this study, joint fixation was performed with double Herbert compression screws and dorsal plates.

The study aims to assess the operation's result at the III-IV degrees of arthrosis and determine its effectiveness in improving the forefoot's functionality after arthrodesis on the I MTPJ.

degree of deformation was assessed by X-ray before and after the surgery by determining the main reference lines and angles followed by the construction of the skiagram.

Two scales were used to assess performance and outcomes: The Visual Analog Scale (VAS) and The American Orthopedic Foot and Ankle Society (AOFAS).

The VAS was used to assess the patient's health before and after surgery. Each patient was asked to subjectively rate the pain on a scale of 100, where 0 indicates no pain, and 100 represents the presence of severe pain.

The AOFAS has a maximum rating of 100 [16]. Of these, 40 points are awarded for pain assessment, 45 points for functionality, and 15 points for equalization. In this study, the AOFAS scale remained unchanged, even though the maximum score for arthrodesis I MTPJ was 90, as movement in the metatarsal joint was only 10.

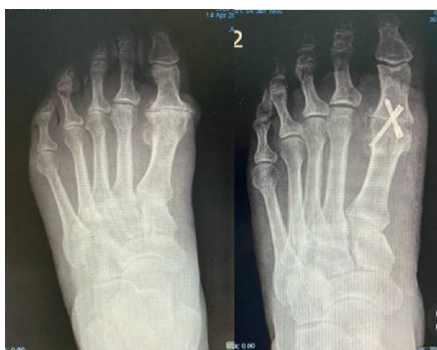

Figure 1 - A) X-ray image before arthrodesis. B) Arthrodesis I MTPJ with Herbert screws

Operating techniques. The mean time for surgery was 40 minutes. The operation consists of a mini-access

intervention under the harness, in which a medial cut was made in the I MTPJ projection. The second step was the

isolation of the metatarsal head and the base of the proximal phalanx, followed by removal/resection of the articular surfaces and cheilectomy with bone modeling using a saw. Fixation of the joint is performed with a plate or two intercrossing Herbert compression screws.

When the plate is fixed, the joint bed is formed and further due to the reposition of bone fractures at an angle of 15 degrees, osteosynthesis is carried out. The same procedure is there when fixing with Herbert screws.

Early activation of patients was performed on the 1st day after surgery with the help of additional means of external support (walkers, crutches, baruki) without supporting the load on the forefoot. After the first day, the radiological images and range of motion were assessed by routine examination, and the postoperative sutures were evaluated (consistency, presence of infection). Preliminary

Results

This study included an analysis results 99 patients of the long-term results (from 1 to 6 years) of surgical treatment of arthrosis I MTPJ. There were made 99 operations, of which 94 (94.9%) operations were successful, and 5 (5.1%) patients with a complication (Table 1). Two scales were used to evaluate the results of surgical treatment.

Two scales VAS and AOFAS surveys were conducted with the 99 patients before and after surgery.

The results on the AOFAS scale were distributed as follows: the numbers of "excellent" results were 77% (77 patients), good results - 22% (22 patients), "satisfactory" and "unsatisfactory" results were not obtained. The mean pain level improved from 34 points preoperatively to 87 points. When evaluating the AOFAS indicator depending on the "Fixation method" indicator, it was possible to identify statistically significant differences (p<0.05). The median score on the AOFAS scale before surgery was

and long-term results were evaluated using clinical and radiological methods 2 months after discharge.

Statistical analysis. The data analysis was performed using the SPSS program, version 21.0 (IBM Corp., Armonk, NY). The Wilcoxon method was used to compare the results of the fixation method between groups. The proportions were compared using a CHI-squared test. Quantitative indicators were evaluated for compliance with the normal distribution using the Shapiro-Wilk criterion. Qualitative features were described in frequencies (percentages), arithmetic averages (M), and standard deviations (SD) were used for indicators with a normal distribution, and medians (Me) and lower and upper quartiles (Q1-Q3) were used for indicators with an abnormal distribution, and p<0.05 was considered statistically significant.

33 (interquartile range from 26 to 40), after surgery, it decreased to 1 (interquartile range from 1 to 1), which is statistically significant (p<0.05).

The mean VAS scale pain level improved from 8.7 to 0.5 points. Based on the obtained data, when evaluating the VAS indicator depending on the "Fixation method" indicator, we found statistically significant differences (p<0.05). In our study, the median of the pain syndrome before surgery was 7 points (interquartile range from 6 to 9 points), after surgery, the median of the pain syndrome decreased to 1 point (from 0 to 0 points) according to VAS, which is statistically significant (Table 2).

Statistically significant differences $\chi^2=0.08$, p<0.05 were found in the analysis of the conjugacy between complications and the material of use using the CHI-squared test.

Table 1 - Description of the indicators of the values

Variables	Descriptive characteristic
Age	55,24±11,52
Gender	
Male (0)	30 (30,3%)
Female (1)	69 (69,7%)
VAS 1	7 (6-9)
AOFAS 1	33 (26-40)
Etiology:	
Idiopathic (1)	77 (77,8%)
Rheum. arthritis, gout (2)	18 (8,2%)
Posttraumatic(3)	4 (4,0%)
Complications:	
No (0)	94 (94,9%)
Yes (1)	5 (5,1%)
The fixation method :	
Plates	42 (42,4%)
Herberts screw	57 (57,6%)

*Qualitative features were described in frequencies (percentages), arithmetic averages (M), and standard deviations (SD) were used for indicators with a normal distribution, and medians (Me) and lower and upper quartiles (Q1-Q3) were used for indicators with an abnormal distribution

In our study were used two fixation methods: a plate (42.4%) and two Herbert compression screws (57.6%). During the period from 2018 to 2023, there were 5 patients with complications with a "failed arthrodesis" diagnosis, who repeatedly complained of increased pain. In all 5 cases were used the plate. Three of the five complications were associated with idiopathic arthrosis of the I MTPJ, while the other two cases had a related diagnosis. The first case is associated with post-traumatic arthrosis, and the second

case is associated with rheumatoid arthritis. The next tactic was to remove the plate and choose a suitable method to eliminate complications. In the first case, arthrodesis of the I MTPJ was performed using bone autoplasty, and in other cases were made decortication and tunneling, as well as removal of fibrous tissue and fixation with two Herbert compression screws.

Table 2 - Comparative analysis of the results of VAS and AOFAS

No	Scale	Before, n=	After, n =	P Mean
1	AOFAS	33(26-40)	1(1-1)	<0,05
2	VAS	7(6-9)	0	<0,05

Discussion

The results of this study confirm the high effectiveness of arthrodesis in the treatment of I MTPJ osteoarthritis. According to the AOFAS scale used in this study, the mean score increased from 34 to 87, and the median decreased from 33 to 1 after surgery, indicating significant improvement in patients' functional status. Similar results were demonstrated in the study by Ho et al. where significant improvement in functional outcomes after I MTPJ arthrodesis was also observed [17]. According to the VAS scale, the mean pain level decreased from 8.7 to 0.5 points, and the median pain score decreased from 7 to 1 point, indicating successful relief of pain syndrome following the surgical intervention.

Conclusions

In conclusion, arthrodesis has proven to be an effective surgical method for the treatment of osteoarthritis of the I MTPJ, as demonstrated by the high success rate 94 out of 99 surgeries (94.9%) in the conducted study. This procedure effectively eliminates pain and restores foot functionality, significantly improving the quality of life for patients. However, it is crucial to carefully consider individual patient characteristics and potential post-surgical complications before proceeding with arthrodesis.

The study also highlighted a notable difference in outcomes based on the fixation method used. Two fixation methods were used in the study: plates (42.4%) and two Herbert compression screws (57.6%). All complications were associated with the use of plates, which suggests a potential correlation between the choice of fixation method and the likelihood of complications. This finding underscores the importance of selecting the appropriate fixation technique to minimize risks.

References

- Guzmán J. S., Oropeza R. G., Donado M. R., Oliva X. M., Sánchez T. D. Arthrodesis vs arthroplasty for moderate and severe Hallux rigidus: Systematic review. *Foot and Ankle Surgery*, 2024; 30(3): 174-180. [Crossref]
- Calvo A., Viladot R., Giné J., Alvarez F. Effects of low-level laser therapy on hamstring strain injury rehabilitation: A randomized controlled trial. *Phys Ther Sport*. 2020; 42: 124-130. [Crossref]
- Galois L., Hemmer J., Ray V., Sirveaux F. Surgical options for hallux rigidus: state of the art and review of the literature. *European Journal of Orthopaedic Surgery & Traumatology*, 2020; 30: 57-65. [Crossref]
- Massimi S., Caravelli S., Fuiano M., Pungetti C., et al. Management of high-grade hallux rigidus: a narrative review of the literature. *Musculoskeletal Surgery*, 2020; 104: 237-243. [Crossref]
- Collier M. Some cases of hallux rigidus, their symptoms, pathology and treatment. *Lancet*. 1894; 143(3696): 1613-1614. [Google Scholar]
- Sperone E., Rofrano M., Bigatti A., Iglesias M. et al. Hallux interphalangeal involvement after metatarsophalangeal joint arthrodesis. Treatment and results. *Foot and Ankle Surgery*. 2020; 14(2): 132-137. [Google Scholar]
- Ettl V., Radke S., Gaertner M., Walther M. Arthrodesis in the treatment of hallux rigidus. *International Orthopaedics (SICOT)*. 2003; 27(6): 382-385. [Google Scholar]
- George B. Arthrodesis of the First Metatarsophalangeal Joint Using Interfragmentary Screw and Plate. *Foot and Ankle Surgery*. 1992; 13(06): 333-335. [Crossref]
- Goodfellow A. Aetiology of hallux rigidus. *Proceedings of the Royal Society of Medicine*. 1966; 59(9): 821-824. [Crossref]
- Jack E. The etiology of hallux rigidus. *Bone Joint Surgery*. 1940; 27: 492-497. [Google Scholar]
- Kessel I., Bonney G. Hallux rigidus in the adolescent. *Bone Joint Surgery*. 1958; 40: 668-673. [Crossref]
- McMaster J. The pathogenesis of hallux rigidus. *Bone Joint Surgery*. 1978; 60(1): 82-87. [Google Scholar]
- Бережной С.Ю. Артроз первого плюснефалангового сустава: чрескожное оперативное лечение, выбор хирургической методики, клинико-рентгенологическая классификация // *Травматология и ортопедия России*. - 2017. - Т. 23. - №1. - С. 8-22. [Google Scholar]
- Berezhnoi S.Iu. Artroz pervogo plusnefalangovogo sustava: chreskozhnoe operativnoe lechenie, izbor khirurgicheskoi metodiki, kliniko-rentgenologicheskaiia klassifikatsiia (Arthrosis of the first metatarsophalangeal joint: percutaneous surgical treatment, choice of surgical technique, clinical and radiological classification) [in Russian]. *Travmatologiya i ortopediya Rossii*. 2017; 23(1): 8-22. [Google Scholar]

The statistically significant differences in outcomes depending on the fixation method highlight the critical role of selecting the optimal technique to achieve the best clinical results. The complication analysis also revealed significant differences depending on the materials used, underscoring the need for careful selection of materials to minimize the frequency of complications. These findings are consistent with the results of the study by Smith et al., who also emphasize the importance of proper fixation method and material choice for successful outcomes in MTPJ osteoarthritis treatment [18].

Despite the generally positive outcomes, arthrodesis remains a topic of debate among surgeons due to the invasive nature of the procedure. Many surgeons continue to explore organ-preserving techniques as alternatives to arthrodesis, aiming to achieve effective treatment outcomes while minimizing surgical intervention. Further research and discussion are necessary to refine surgical approaches and optimize patient care in the treatment of I MTPJ osteoarthritis.

Conflict of interest. The authors of the work declare that there is no conflict of interest.

Funding: There are no external sources.

Author Contributions: Conceptualization, review and editing, and methodology - K.T.; methodology and Data Analysis, review and editing - A.N.; data collection and analysis, formal analysis, writing (Original Draft) - A.D.;

14. Ильченко Д.В., Рязанцев М.С., Карданов А.А., Королев А.В. Хирургическое лечение третьей стадии Hallux rigidus, суставосберегающий подход и отдаленные результаты // Гений Ортопедии. - 2020. - Т. 26. - №2. - С. 167-169. [[Google Scholar](#)]

I'l'chenko D.V., Riazantsev M.S., Kardanov A.A., Korolev A.V. Khirurgicheskoe lechenie tret'ei stadii Hallux rigidus, sustavosberegaiushchii podkhod i otdalennyye rezul'taty (Surgical treatment of the third stage of Hallux rigidus, joint-sparing approach and long-term results) [in Russian]. Genii Ortopedii. 2020; 26(2): 167-169. [[Google Scholar](#)]

15. Stevens J., de Bot R.T., Hermus J.P., van Rhijn L.W., Witlox A.M. Clinical outcome following total joint replacement and arthrodesis for hallux rigidus: a systematic review. JBJS reviews, 2017; 5(11): e2. [[Crossref](#)]

16. Van Lieshout E.M., De Boer A.S., Meuffels D.E., Den Hoed P.T., et al. American Orthopaedic Foot and Ankle Society (AOFAS) Ankle-Hindfoot Score: a study protocol for the translation and validation of the Dutch language version. BMJ open, 2017; 7(2): e012884. [[Crossref](#)]

17. Ho B., Baumhauer J. Hallux rigidus. EFORT Open Reviews. 2017; 2(01): 13-20. [[Google Scholar](#)]

18. Kang Y. S., Bridgen A. First metatarsophalangeal joint arthrodesis/fusion: a systematic review of modern fixation techniques. Journal of Foot and Ankle Research, 2022; 15(1): 30. [[Crossref](#)]

Hallux rigidus емдеудегі І табан сүйегі-бақайшық буынының артродезі

[Тажин К.Б.](#)¹, [Нурахметов А.А.](#)², [Досанова А.А.](#)³

¹ Медицина ғылымдарының кандидаты, Н.Д. Батпененов атындағы травматология және ортопедия ұлттық ғылыми орталығының академигі, Астана, Қазақстан. Email: zamada@mail.ru

² Академик А.Ф. Краснов атындағы травматология, ортопедия және экстремальды хирургия кафедрасының аспиранты, Самара мемлекеттік медицина университеті, Самара, Ресей. Email: Aset_vostok@mail.ru

³ 5-ші курс бакалавры, Астана медицина университеті, Астана, Қазақстан. Email: dosanova_aida@inbox.ru

Түйіндеме

Таралуы жиілігі мен функционалдық маңыздылығы І табан сүйегі-бақайшық буыны (ТСББ) остеоартритін емдеудің өзектілігін анықтайды. Науқастың қозғалысын шектеу арқылы өмір сапасын айтарлықтай нашарлататын hallux rigidus-тың мүгедектік сипатын ескере отырып, оның себептері мен емдеу әдістерін үздіксіз зерттеу маңызды болып қала береді.

Зерттеудің мақсаты: Артроздың III-IV дәрежесіндегі емдеу нәтижесін бағалау және І ТСББ артродезінен кейін табанның алдыңғы бөлігінің функционалды тұрғысынан жақсару тиімділігін анықтау.

Әдістері. Бұл ғылыми мақалада І ТСББ артрозы бар 99 науқас зерттелді, оның ішінде 69 әйел және 30 ер адам болды. Барлық науқастарда III-IV дәрежедегі метатарсофалангиальды буын артрозы және қарқынды ауырсыну синдромы болды. Идиопатиялық нысаны бар науқастардың саны - 77 адам, сондай-ақ екіншілікті ревматоидты артриті бар 17 науқас және подагры бар 1 науқасты құрады, ал 4 науқас жарақаттан кейінгі жағдайда болды. Нәтижелерді зерттеу клиникалық және рентгенографиялық деректерді қолдану арқылы жүргізілді. Сонымен қатар, ВАШ және АOFAS рейтингтік екі шкаласы қолданылды.

Нәтижесі. ВАШ және АOFAS шкалаларын қолдана отырып, отаға дейінгі және одан кейінгі ауырсыну деңгейін өлшеу және науқастардың жағдайын бағалау үшін сауалнама жүргізілді. Нәтижелер барлық 99 науқастағы ауырсыну деңгейі орташа есеппен 8,7-ден 0,5 баллаға дейін төмендегенін көрсетті. Сондай-ақ, АOFAS шкаласы бойынша балл 34-тен 87-ге дейін жақсарды. Қатысушылардың көпшілігі (77 адам) нәтижелерді "керемет" деп бағалады, ал 22 науқас нәтижені "жақсы" деп бағалады. "Қанағаттанарлық" және "қанағаттанарлықсыз" бағалаулар анықталған жоқ.

Қорытынды. Артродез - бірінші ТСББ емдеудің тиімді әдісі, бірақ оның артықшылықтарымен бірге асқыну ықтималдығын қарастырған жөн.

Түйін сөздер: Hallux rigidus, І табан сүйегі-бақайшық буынының артродезі.

Артродез І плюснефалангового сустава в лечении Hallux rigidus

[Тажин К.Б.](#)¹, [Нурахметов А.А.](#)², [Досанова А.А.](#)³

¹ Кандидат медицинских наук, Национальный научный центр травматологии и ортопедии имени академика Батпененова Н.Д., Астана, Казахстан. Email: zamada@mail.ru

² Аспирант кафедры травматологии, ортопедии и экстремальной хирургии имени академика А.Ф. Краснова, Самарский государственный медицинский университет, Самара, Россия. Email: Aset_vostok@mail.ru

³ Студент бакалавр 5 курса, Медицинский университет Астана, Астана, Казахстан. Email: dosanova_aida@inbox.ru

Резюме

Высокая распространенность и функциональная значимость сустава обуславливают актуальность лечения остеоартроза I плюснефалангового сустава (ПФС). Учитывая инвалидизирующий характер hallux rigidus, существенно ухудшающий подвижность и качество жизни, продолжающиеся исследования его причин и вариантов лечения остаются критически важными.

Цель исследования: оценка результата лечения при III-IV степенях артроза и определение его эффективности в плане улучшения функциональности переднего отдела стопы после артродеза на I ПФС.

Методы. В данной научной статье были исследованы 99 пациентов с артрозом I ПФС, из них 69 пациентов женского пола и 30 пациентов мужского пола. У всех пациентов III-IV степень артроза I плюснефалангового сустава и интенсивный болевой синдром.

Количество пациентов с идиопатической формой составило - 77 пациентов, так же 17 пациентов с сопутствующим ревматоидным артритом и 1 пациент с подагрой, 4 пациента имели посттравматический характер деформаций. Изучение результатов было выполнено с использованием клинических и рентгенологических данных. Вместе с тем, были использованы рейтинговые две шкалы ВАШ и AOFAS.

Результаты. Проведен опрос для измерения уровня боли и оценки состояния пациентов до и после операции, используя шкалу ВАШ и AOFAS. Результаты показали, что уровень боли снизился среди всех 99 пациентов в среднем с 8.7 до 0.5 балла. Также, оценка по шкале AOFAS улучшилась с 34 до 87 баллов. Большинство пациентов (77 человек) оценили результаты как «отличные», в то время как 22 пациентов оценили их как «хорошие». Никакие оценки «удовлетворительно» и «неудовлетворительно», не были получены.

Выводы. Артродез является эффективным методом лечения артроза первого плюснефалангового сустава, однако важно взвесить его преимущества против потенциальных осложнений.

Ключевые слова: Hallux rigidus, артродез I плюснефалангового сустава.

<https://doi.org/10.52889/1684-9280-2023-3-74-32-37>

УДК 616-089.23; 616-089.843

МРНТИ 76.29.41; 76.29.46

Краткое сообщение

Периоперационная защита трансплантата при аутодермопластике гранулирующих ран

[Имангазинов С.Б.](#)¹, [Андасбеков Н.К.](#)², [Кайрханов Е.К.](#)³, [Таштемирова О.Г.](#)⁴, [Казангапов Р.С.](#)⁵,
[Канжигалин М.Г.](#)⁶, [Мурсалимов А.А.](#)⁷

¹ Профессор кафедры хирургии, Павлодарский филиал Медицинского университета Семей, Павлодар, Казахстан.

E-mail: prof.imangazinov@mail.ru

² PhD докторант Медицинского университета Семей, Семей, Казахстан. E-mail: nandasbekov@mail.ru

³ Директор Павлодарского филиала, Медицинский университет Семей, Павлодар, Казахстан.

E-mail: kairkhanov67@mail.ru

⁴ Заведующая кафедры хирургии, Павлодарский филиал Медицинского университета Семей, Павлодар, Казахстан.

E-mail: olga.tashtemirova@mail.ru

⁵ Ассистент кафедры хирургии, Павлодарский филиал Медицинского университета Семей, Павлодар, Казахстан.

E-mail: rustem.kazangapov@bk.ru

⁶ Заведующий ожоговым отделением, Городская больница №1, Павлодар, Казахстан. E-mail: comba93@mail.ru

⁷ Врач комбустиолог Городской больницы №1, Павлодар, Казахстан. E-mail: mursalimov.askhat@mail.ru

Резюме

Учитывая быстрые темпы развития технического прогресса ожидается рост госпитализации пациентов по поводу термической травмы. Улучшение результатов лечения пациентов с дефектами кожного покрова при травмах также требует изучения.

Цель исследования: оценить эффективность периоперационного алгоритма защиты трансплантата кожи после расщепленной аутодермопластики гранулирующих ран путем интраоперационного применения полипропиленовой сетки и щадящего послеоперационного ведения раны.

Методы. В нерандомизированное контролируемое клиническое исследование были включены 100 пациентов гранулирующими ранами. Больные были распределены на две группы: основная группа - 50 пациентов, когда применили алгоритм периоперационной защиты трансплантата кожи после свободной расщепленной аутодермопластики гранулирующих ран и группа сравнения - 50 пациентов, пролеченных традиционным способом с использованием марлевых салфеток, смоченных раствором антисептика.

Результаты. В основной группе пациентов в 96% случаев имело место полное приживление пересаженного кожного лоскута, тогда как в группе сравнения приживление отмечалось у 76% пациентов ($\chi^2=6,728$; $p=0,01$). Приживление аутодермотрансплантатов относительно от первоначальной площади пересаженного кожного лоскута в основной группе больных составила $96,06 \pm 0,2\%$ по сравнению с группой сравнения $77,34\% \pm 0,33$ ($t=48,51$; $p<0,05$).

Выводы. Предложенный алгоритм защиты трансплантата кожи после свободной расщепленной аутодермопластики гранулирующих ран путем интраоперационного применения полипропиленовой сетки и щадящего послеоперационного ведения раны является эффективной технологией улучшения результатов лечения.

Ключевые слова: аутодермопластика, гранулирующие раны, термические травмы.

Corresponding author: Nursultan Andasbekov, Doctoral student PhD, Semey Medical University, Semey, Kazakhstan.

Postal code: S03B5H1

Address: Kazakhstan, Pavlodar, Academician Chokin st. 164/3

Phone: +77014253504

E-mail: nandasbekov@mail.ru

J Trauma Ortho Kaz 2024; 3(74): 32-37

Received: 28-05-2024

Accepted: 11-07-2024



This work is licensed under a Creative Commons Attribution 4.0 International License

Введение

Лечение больных с обширными гнойными ранами и дефектами мягких тканей, образовавшимися после травматических, термических повреждений и хирургической обработки очагов инфекции, занимает важное место в гнойной хирургии, распространение которых не имеет тенденцию к уменьшению [1]. В США 2,5 млн. больных страдают хроническими хирургическими ранами, а в Западной Европе они встречаются у 1-4% населения [2,3].

Одним из видов гнойных ран являются ожоговые раны. Учитывая быстрые темпы развития технического прогресса ожидается рост госпитализации пациентов по поводу термической травмы. Данные отдельных авторов свидетельствуют о том, что в США около 2 млн. человек ежегодно получают ожоговую травму, а из них 20% находятся на лечении в специализированных стационарах [4]. А в России ежегодно регистрируется 400-500 тысяч случаев или $220,6 \pm 6,5$ ожогов на 100 тыс. человек населения страны. Эти травмы составили 2,4% от структуры всех травм в России, что является причиной увеличения интереса исследователей к проблеме [5]. Улучшение результатов лечения пациентов с дефектами кожного покрова при травмах также требует изучения [6].

Некоторая часть пациентов с гранулирующими ранами нуждаются в хирургическом закрытии раневой

Материал и методы

В нерандомизированное контролируемое клиническое исследование после получения информированного согласия были включены 100 пациентов гранулирующими ранами в возрасте от 18 до 70 лет. Средний возраст составил $41,03 \pm 1,14$ лет. Мужчин было 62%, женщин - 38%. Больные были распределены на две группы: 1-я, основная группа - 50 пациентов, когда применили алгоритм периоперационной защиты трансплантата кожи после свободной расщепленной аутодермопластики гранулирующих ран, 2-я группа (группа сравнения) - 50 пациентов, пролеченных традиционным способом с использованием марлевых салфеток, смоченных раствором антисептика.

Усовершенствованный алгоритм периоперационной защиты трансплантата кожи после свободной расщепленной аутодермопластики гранулирующих ран состоял в поэтапном интраоперационном покрытии трансплантата на реципиент-участке каркасом полипропиленовой сетки и щадящего послеоперационного ведения

поверхности, в том числе свободной расщепленной аутодермопластикой. Основным условием для проведения аутодермопластики является развитие здоровой грануляционной ткани. Она образовывается вне зависимости от механизма раны, так как является патофизиологическим процессом не зависимо от этиологии раны. Несмотря на техническую простоту, результаты применения свободной расщепленной аутодермопластики далеки от удовлетворительных [7]. Главными проблемами в раннем послеоперационном периоде после аутодермопластики являются развитие инфекционных осложнений с нагноением раны, отторжение и лизис аутодермотрансплантата. В целом, приживление кожного трансплантата составляет 50-70% случаев, что предполагает необходимость выполнения повторной операции и удлинение сроков лечения больных [8].

Цель исследования - оценить эффективность периоперационного алгоритма защиты трансплантата кожи после расщепленной аутодермопластики гранулирующих ран путем интраоперационного применения полипропиленовой сетки и щадящего послеоперационного ведения раны.

раны (Таблица 1). Для чего, кожный лоскут с толщиной 0,3 мм забирали электродерматомом и перфорированный трансплантат укладывали на поверхность гранулирующей раны (1-й этап). Затем над трансплантатом помещали дозированно растянутую безузловую крупно ячеистую сетку из полиэтилена с фиксацией ее узловыми швами по периметру к здоровой коже вокруг раны на 7 дней (2-й этап) [9]. Первую перевязку проводили на третий день путем замены марлевого слоя повязки с оставлением на поверхности аутодермотрансплантата полипропиленовой сетки (3-й этап). Сеанс поляризованной светотерапии (ПСТ). На седьмой день (4-й этап) была снята полипропиленовая сетка с проведением сеанса поляризованной светотерапии со смазыванием поверхности раны яичным маслом и открытым ведением раны в дальнейшем. В последующем (5-й этап) лечение продолжалось открытым бесповязочным ведением раны до полной эпителизации с ежедневным проведением сеанса поляризованной светотерапии с последующим смазыванием яичным маслом раневой поверхности с аутодермотрансплантатом [10].

Таблица 1 - Алгоритм защиты трансплантата кожи после аутодермопластики гранулирующих ран

Этап	Мероприятия
	Интраоперационный период
1-й	аутодермопластика свободным расщепленным способом
2-й	покрытие поверх аутодермотрансплантата полипропиленовой сеткой в режиме дозированного растяжения относительно поверхности ран с фиксацией ее к здоровой коже по периметру раны; - марлевая повязка (лечебная и фиксирующая)
	Послеоперационный период
3-й	первая перевязка на 5-й день со снятием верхнего марлевого лечебного слоя повязки и проведением сеанса поляризованной светотерапии
4-й	снятие всех слоев повязки на 7-й день, включая пропиленовой сетки, проведением сеанса поляризованной светотерапии со смазыванием поверхности раны яичным жиром и открытым ведением раны в дальнейшем
5-й	продолжение ведения раны открытым способом до полной эпителизации

В группе сравнения первую перевязку после аутодермопластики выполняли на седьмой день. Дальнейшее лечение проводилось с применением мажевых повязок до полной эпителизации ран.

Для оценки результатов лечения применяли критерий приживления пересаженных аутодермотрансплантатов по К.В. Липатову с соавт. (2012) [11].

Среди пациентов ожоговые раны III степени имело место у 45%, раны травматического происхождения 18% и отморожения III степени у 12%. Хирургические заболевания с возникновением гнойных ран составляли 25% после лечения флегмон - 10 (40%) случаев, абсцессов - 6 (24%), нагноения послеоперационных ран - 9 (36%) случаев. Дно ран было представлено мышцами и подкожно-жировой

Результаты

Из 50 пациентов основной группы с гранулирующими ранами у 48 (96%) пациентов имело место полное приживление пересаженного кожного лоскута на реципиент-участке, тогда как в группе сравнения из 50 аутодермопластики приживление достигнуто у 38 (76%) пациентов ($\chi^2=6,728$; $p=0,01$).

Доля приживления аутодермотрансплантатов отличалась в зависимости от причин возникновения гранулирующих ран (Таблица 2). В 1-й (основной)

тканью. В 41% случаев раны локализовались в нижних конечностях, в 25% - верхней конечности и в 34% на туловище.

Сопутствующие заболевания имелись у 37 (37%) пациентов. По распределению сопутствующие патологии в исследуемых группах пациентов были сопоставимы ($\chi^2=0,043$; $p=0,836$).

Полученные результаты обрабатывались с использованием пакета компьютерных программ с применением параметрических и непараметрических методов статистической обработки. Достоверность различий между сравниваемыми показателями определяли при $p<0,05$.

Исследование было одобрено Этическим комитетом НАО «Медицинский университет Семей», протокол №462 от 8 октября 2021 г.

группе пациентов при лечении хирургических ран, пересаженные кожные лоскуты полностью (100%) прижились на донорских участках, тогда как во 2-ой (группа сравнения) группе из 12 случаев аутодермотрансплантации приживление аутодермотрансплантата установлено у 10 (83,3%). Подобная картина также наблюдалась при лечении ран травматического происхождения у 9 из 9 (100%) пациентов в основной группе и у 7 из 8 (87,5%) пациентов в группе сравнения.

Таблица 2 - Результаты аутодермопластики в зависимости от причин возникновения ран

Группа пациентов	Хирургические раны, n			Ожоговые раны, n			Травматические раны, n			Раны после отморожения, n		
	n ₁	n ₂	%	n ₁	n ₂	%	n ₁	n ₂	%	n ₁	n ₂	%
Основная	13	13	100	23	22	95,7	9	9	100	5	4	80
Сравнения	12	10	83,3	23	18	78,3	8	7	87,5	7	3	42,3

Примечание:
n - число пациентов по нозологиям, из них:
n₁ - число пациентов в группах исследования,
n₂ - число пациентов в группах исследования с полным приживлением аутодермотрансплантата

Несколько ниже эти показатели были в группе пациентов с ожоговыми ранами. В частности, в группе пациентов из числа ран при отморожениях, доля приживления кожного трансплантата в основной группе пациентов составила 80% и 42,3% - в группе сравнения, соответственно. Последнее связано с глубокими изменениями в тканях под воздействием низких температур, что потребуют значительных усилий на лечение больных.

Важным показателем является приживление аутодермотрансплантатов относительно от первоначальной площади пересаженного кожного лоскута (Таблица 3). Степень приживления трансплантата была выше в 1-ой (основной) группе больных и составила 96,06±0,2% по сравнению со 2-й (группа сравнения) группы пациентов 77,34±0,33% ($t = 48,51$; $p < 0,05$).

Таблица 3 - Степень приживления аутодермотрансплантатов относительно от первоначальной площади пересаженного кожного лоскута

Группа пациентов	Хирургические раны	Ожоговые раны	Травматические раны	Отморожения
	Степень приживления трансплантата (%)	Степень приживления трансплантата (%)	Степень приживления трансплантата (%)	Степень приживления трансплантата (%)
Основная	97,15±0,28	95,35±0,28	96,89±0,37	81,2±1,14
Сравнения	78,75±0,41	76,0±0,28	80,0±0,9	50,0±0,58
t-критерий	37,06	48,87	17,36	24,39
p	<0,05	<0,05	<0,05	<0,05

Степень приживления аутодермотрансплантатов относительно от первоначальной площади пересаженного кожного лоскута при хирургических, ожоговых и травматических ранах в основной группе пациентов составила соответственно 97,15±0,28%, 95,35±0,28% и

96,89±0,37%, что соответствовали критерию полного приживления. При ранах вследствие отморожения она составила 81,2±1,14%, которая была оценена как частичное приживление. В группе сравнения, при хирургических, ожоговых и травматических ранах степень приживления аутодермотрансплантатов

относительно от первоначальной площади пересаженного кожного лоскута характеризовалась как частичное приживление ($78,75 \pm 0,41\%$, $76,0 \pm 0,28\%$, $80,0 \pm 0,9\%$ соответственно), и как не приживление - при ранах вследствие отморожения ($50,0 \pm 0,58\%$).

После аутодермопластики гранулирующих ран у 100 пациентов, осложнения со стороны ран отмечались у 14 (14%) пациентов. Из них в основной группе пациентов 2 (4%) случая и 12 (24%) - в группе сравнения ($\chi^2 = 6,728$; $p = 0,01$).

Обсуждение

Лучшие результаты аутодермопластики при лечении гранулирующих хирургических ран с применением разработанного алгоритма периоперационной защиты трансплантата кожи после аутодермопластики гранулирующих ран обеспечиваются каркасной защитной функцией полипропиленовой сетки на аутодермотрансплантат, присутствием давящего (компрессионного) эффекта на

Выводы

Предложенный алгоритм защиты трансплантата кожи после свободной расщепленной аутодермопластики гранулирующих ран путем интраоперационного применения полипропиленовой сетки и щадящего послеоперационного ведения раны является эффективной технологией улучшения результатов лечения.

При его применении повышается доля приживления аутодермотрансплантата относительно количества проведенной аутодермопластики до 96% по сравнению с группой пациентов (76%), пролеченных традиционным способом ведения ран ($\chi^2=6,728$; $p=0,01$), а также степень приживления площади

Из 14 случаев раневых осложнений 7 случаев (50%) составили случаи лизиса/отторжения трансплантата. Из 7 случаев 5%-ный лизис/отторжение аутодермотрансплантата установлено в 1 случае, 10%-ный - в 2 случаях и 25%-ный - в 4 случаях. Нагноение раны имело место в 5 случаях, у двух - частичный некроз трансплантата.

пересаженный аутодермотрансплантат кожи на реципиент-участке раны, обеспечением «эффекта плотного контакта трансплантата с поверхностью раны» с возможностью применения ранней первой перевязки на 5-е сутки, улучшением дренажной функции за счет гидрофобной функции сетчатого полипропиленового материала, повышением сорбционной функции повязки и аэрации раны, атравматичности.

пересаженного аутодермотрансплантата с $77,34 \pm 0,33\%$ до $96,06 \pm 0,2\%$ ($t = 48,51$; $p < 0,05$).

Конфликт интересов. Авторы работы заявляют об отсутствии конфликта интересов.

Финансирование. Внешних источников финансирования нет.

Вклад авторов. Концептуализация - И.С.Б., А.Н.К., Т.О.Г.; методология - И.С.Б., А.Н.К., Т.О.Г.; проверка - К.Е.К.; формальный анализ - И.С.Б., А.Н.К., К.Е.К., К.Р.С., К.М.Г., М.А.А., Т.О.Г.; написание (оригинальная черновая подготовка) - И.С.Б., Т.О.Г.; написание (обзор и редактирование) - И.С.Б., А.Н.К., Т.О.Г., К.Е.К.

Литература

- Емельянова А.М., Стяжкина С.Н., Федоров В.Г., Субботин А.В. Современные методы лечения гнойных и ожоговых ран // Вестник медицинского института «Реавиз». - 2020. - №1(43). - С. 27-34. [[Google Scholar](#)]
- Emel'ianova A.M., Stiazhkina S.N., Fedorov V.G., Subbotin A.V. Sovremennye metody lecheniia gnoinykh i ozhogovykh ran (Modern methods of treating purulent and burn wounds) [in Russian]. Vestnik meditsinskogo instituta «Reaviz». 2020; 1(43): 27-34. [[Google Scholar](#)]
- Bekara F, Vitse J, Fluieraru S, Masson R. et al. New techniques for wound management: A systematic review of their role in the management of chronic wounds. Arch Plast Surg. 2018; 45(2): 102-110. [[Crossref](#)]
- Han G, Ceilley R. Chronic Wound Healing: A Review of Current Management and Treat-ments. Adv Ther. 2017; 34(3): 599-610. [[Crossref](#)]
- Mc Manus W.F., Goodwin C.W., Pruitt B.A. Subeschar treatment of burn wound infection. Arch Surg. 1983; 118: 291-194. [[Crossref](#)]
- Евдокимов В.И., Коуров А.С. Генезис научных исследований при ожоговой травме // Медико-биологические и социально-психологические проблемы безопасности в чрезвычайных ситуациях. - 2018. - №4. - С. 108-120. [[Google Scholar](#)]
- Evdokimov V.I., Kourov A.S. Genezis nauchnykh issledovaniy pri ozhogovoi travme (Genesis of scientific research in burn injury) [in Russian]. Mediko-biologicheskie i sotsial'no-psikhologicheskie problemy bezopasnosti v chrezvychainykh situatsiakh. 2018; 4: 108-120. [[Google Scholar](#)]
- Дейкало В.П., Толстик А.Н. Применение кожной аутопласти пациентов с повреждениями кисти // Новости хирургии. - 2015. - Т. 23. - №5. - С. 577-581. [[Google Scholar](#)]
- Deikalo V.P., Tolstik A.N. Primenenie kozhnoi autoplasti patsientov s povrezhdeniiami kisti (The use of skin autoplasty in patients with hand injuries) [in Russian]. Novosti khirurgii. 2015; 23(5): 577-581. [[Google Scholar](#)]
- Yalçin A.N., Bakir M., Bakici Z., Dökmetas I. et al. Postoperative wound infections. Journal of Hospital Infection. 1995; 29(4): 305-309. [[Crossref](#)]
- Имангазинов С.Б., Омаров Н.Б., Андасбеков Н.К., Кайрханов Е.К. и др. Оптимизация результатов лечения хирургических ран свободной аутодермопластикой. Обзор литературы // Наука и Здравоохранение. - 2022. - Т. 24. - №6. - С. 170-186. [[Crossref](#)]
- Imangazinov S.B., Omarov N.B., Andasbekov N.K., Kairkhanov E.K. i dr. Optimizatsiia rezul'tatov lecheniia khirurgicheskikh ran svobodnoi autodermoplastikoi. Obzor literatury (Optimization of the results of treatment of surgical wounds using free autodermoplasty. Literature review) [in Russian]. Nauka i Zdravoookhranenie. 2022; 24(6): 170-186. [[Crossref](#)]
- Имангазинов С.Б., Андасбеков Н.К., Канжигалин М.Г., Мурсалимов А.А. и др. Способ лечения ожоговых ран / Патент на изобретение KZ №34013.

Imangazinov S.B., Andasbekov N.K., Kanzhigalin M.G., Mursalimov A.A. i dr. Sposob lecheniia ozhogovykh ran (Method for treating burn wounds) [in Russian]. Patent na izobretenie KZ №34013.

11. Имангазинов С.Б., Андасбеков Н.К., Канжигалин М.Г., Мурсалимов А.А. и др. Способ лечения глубоких ожоговых ран после аутодермопластики / Патент на изобретение KZ № 34472.

Imangazinov S.B., Andasbekov N.K., Kanzhigalin M.G., Mursalimov A.A. i dr. Sposob lecheniia glubokikh ozhogovykh ran posle autodermoplastiki (Method for treating deep burn wounds after autodermoplasty) [in Russian]. Patent na izobretenie KZ № 34472.

12. Липатов К.В., Комарова Е.А. Значение аутотрансплантации расщепленной кожи в гнойной хирургии // Трансплантология. - 2012. - №1-2. - С. 5-9. [Google Scholar]

Lipatov K.V., Komarova E.A. Znachenie autotransplantatsii rassheplennoi kozhi v gnoinoi khirurgii (The importance of split skin autotransplantation in purulent surgery) [in Russian]. Transplantologiya. 2012; 1-2: 5-9. [Google Scholar]

Түйіршікті жараларды аутотеріжамаудағы трансплантатты ота барысындағы қорғау

[Имангазинов С.Б.](#)¹, [Андасбеков Н.К.](#)², [Кайырханов Е.К.](#)³,
[Таштемирова О.Г.](#)⁴, [Қазанғаров Р.С.](#)⁵, [Қанжигалин М.Ф.](#)⁶, [Мүрсәлімов А.А.](#)⁷

¹ Хирургия кафедрасының профессоры, Семей медицина университетінің Павлодар филиалы, Павлодар, Қазақстан.

E-mail: prof_imangazinov@mail.ru

² Семей медицина университетінің PhD докторанты, Семей, Қазақстан. E-mail: nandasbekov@mail.ru

³ Павлодар филиалының директоры, Семей медицина университетінің Павлодар филиалы, Павлодар, Қазақстан.

E-mail: kairkhanov67@mail.ru

⁴ Хирургия кафедрасының меңгерушісі, Семей медицина университетінің Павлодар филиалы, Павлодар, Қазақстан.

E-mail: olga.tashtemirova@mail.ru

⁵ Хирургия кафедрасының ассистенті, Семей медицина университетінің Павлодар филиалы, Павлодар, Қазақстан.

E-mail: rustem.kazangapov@bk.ru

⁶ №1 Павлодар қалалық ауруханасының күйіктер бөлімшесінің меңгерушісі, Павлодар, Қазақстан. E-mail: comba93@mail.ru

⁷ №1 Павлодар қалалық ауруханасының дәрігер комбустриологі, Павлодар, Қазақстан. E-mail: mursalimov.askhat@mail.ru

Түйіндеме

Технологиялық прогрестің жылдам даму қарқынына байланысты термиялық жарақатқа байланысты науқастарды госпитализациялаудың артуы күтілуде. Жарақат салдарынан болған тері ақаулары бар науқастарды емдеу нәтижелерін жақсарту да зерттеу өзекті болып қала бермек.

Зерттеу мақсаты: түйіршікті жараларды ыдыратылған аутотеріжамау барысындағы полипропиленді тор қолдану мен жараға отадан кейінгі күтім жүргізу арқылы тері трансплантатын перооперациялық қорғау алгоритмінің тиімділігін бағалау.

Әдістері. Рандомизацияланбаған бақылаулы зерттеуге 100 науқас қатыстырылып, қатысушылар екі топқа бөлінген: негізгі топтағы 50 сырқатқа түйіршікті жараларды ыдыратылған аутотеріжамау барысындағы полипропиленді тор қолдану мен жараға отадан кейінгі күтім жүргізу арқылы тері трансплантатын перооперациялық қорғау алгоритмі, ал салыстыру тобындағы 50 науқасқа дәстүрлі антисептикті дәкелі таңғыштар қолданылған.

Нәтижелері. Негізгі топта 96% жағдайда отырғызылған тері қиындысының толықтай тұрақтанғаны орын алса, салыстыру тобында 76% сырқатта ғана байқалды ($\chi^2=6,728$; $p=0,01$). Отырғызылған тері қиындысының алғашқы көлеміне шаққанда негізгі топта $96,06\pm 0,2\%$ болса, салыстыру тобында - $77,34\pm 0,33\%$ ($t = 48,51$; $p<0,05$) құрады.

Қорытынды. Ұсынылған түйіршікті жараларды ыдыратылған аутотеріжамау барысындағы полипропиленді тор қолдану мен жараға отадан кейінгі күтім жүргізу арқылы тері трансплантатын перооперациялық қорғау алгоритмі емдеу нәтижелігін жақсартатын технология деп тұжырымдаймыз.

Түйін сөздер: аутотеріжамау, түйіршікті жаралар, термиялық жарақаттар.

Perioperative Graft Protection in Autodermoplasty of Granulating Wounds

[Sagit Imangazinov](#)¹, [Nursultan Andasbekov](#)², [Yernar Kairkhanov](#)³,
[Olga Tashtemirova](#)⁴, [Rustem Kazangapov](#)⁵, [Marat Kanzhigalin](#)⁶, [Askhat Mursalimov](#)⁷

¹ Professor of the Department of Surgery, Pavlodar branch of the Semey Medical University, Pavlodar, Kazakhstan.

E-mail: prof_imangazinov@mail.ru

² PhD student at the Semey Medical University, Semey, Kazakhstan. E-mail: nandasbekov@mail.ru

³ Director of the Pavlodar branch of the Semey Medical University, Pavlodar, Kazakhstan. E-mail: kairkhanov67@mail.ru

⁴ Head of the Department of Surgery, Pavlodar branch of the Semey Medical University, Pavlodar, Kazakhstan.

E-mail: rustem.kazangapov@bk.ru

⁵ Assistant of the Department of Surgery, Pavlodar branch of the Semey Medical University, Pavlodar, Kazakhstan.

E-mail: rustem.kazangapov@bk.ru

⁶ Head of the Burns Department, City hospital №1, Pavlodar, Kazakhstan. E-mail: comba93@mail.ru

⁷ Doctor-Combustriologist of the City Hospital №1, Pavlodar, Kazakhstan. E-mail: mursalimov.askhat@mail.ru

Abstract

Due to the rapid pace of technological progress, an increase in hospitalization of patients due to thermal injury is expected. Improving the treatment outcomes of patients with skin defects due to injuries also requires study.

The purpose of the study is to determine the effectiveness of the perioperative algorithm for protecting the skin graft after split-thickness autodermoplasty of granulating wounds through the intraoperative use of a polypropylene mesh and gentle postoperative wound management.

Methods. A non-randomized controlled clinical trial included 100 patients with granulating wounds. The patients were divided into two groups: the main group - 50 patients, when an algorithm for perioperative protection of the skin graft was applied after free split autodermoplasty of granulating wounds and a comparison group - 50 patients treated in the traditional way using gauze wipes moistened with an antiseptic solution.

Results. In the main group of patients, in 96% of cases there was complete engraftment of the transplanted skin flap, while in the comparison group engraftment was observed in 76% of patients ($\chi^2=6.728$; $p=0.01$). Engraftment of autodermal grafts relative to the initial area of the transplanted skin flap in the main group of patients was $96.06\pm 0.2\%$ compared to the comparison group 77.34 ± 0.33 ($t=48.51$; $p<0.05$).

Conclusions. The proposed algorithm for protecting the skin graft after free split autodermoplasty of granulating wounds through the intraoperative use of a polypropylene mesh and gentle postoperative wound management is an effective technology for improving treatment results.

Key words: autodermoplasty, granulating wounds.

<https://doi.org/10.52889/1684-9280-2023-3-74-38-45>

ӘЖ 616-089.23; 616-001

ҒТАХР 76.29.41

Төл мақала

Ерте кезеңдерде зертханалық жануарлар үлгісіндегі сүйек тінінің өсу үдеткіштерін қолдану кезіндегі сүйек ақауының қайта құрылуын салыстырмалы бағалау

[Дарыбаев Д.М.](#)¹, [Тулеубаев Б.Е.](#)², [Кошанова А.А.](#)³, [Керимбеков Т.И.](#)⁴,
[Давлетбаев М.Ж.](#)⁵, [Сагинов А.М.](#)⁶

¹ Қарағанды медицина университетінің PhD докторанты, Қарағанды, Қазақстан. E-mail: Darybaev@qmu.kz

² Хирургиялық аурулар кафедрасының меңгерушісі, Қарағанды медицина университеті, Қарағанды, Қазақстан.
E-mail: Tuleubaev@qmu.kz

³ Хирургиялық аурулар кафедрасының ассистенті, Қарағанды медицина университеті, Қарағанды, Қазақстан.
E-mail: Koshanova@qmu.kz

⁴ Хирургиялық аурулар кафедрасының ассистенті, Қарағанды медицина университеті, Қарағанды, Қазақстан.
E-mail: Kerimbekov@qmu.kz

⁵ Хирургиялық аурулар кафедрасының қауымдастырылған профессоры, Қарағанды медицина университеті,
Қарағанды, Қазақстан. E-mail: Davletbayev@qmu.kz

⁶ Хирургиялық аурулар кафедрасының доценті, Қарағанды медицина университеті,
Қарағанды, Қазақстан. E-mail: Saginov@qmu.kz

Резюме

Ашық сынықтардан, онкологиялық аурулардан және созылмалы остеомиелиттен туындаған сүйек ақаулары травматология мен ортопедияда өзекті мәселе болып қала береді. Қазіргі уақытта травматологияда зертханалық жануарларда көптеген эксперименттік сүйек ақау үлгілері жасалды. Әлемдік тәжірибені пайдалана отырып, біз сүйек ақауының үлгісін жасау және оны жабу үшін қояндарға жасалатын үлгіні пайдалануды жөн көрдік.

Зерттеудің мақсаты: тұқымсыз қояндардағы сүйек ақауларын жабудың әртүрлі үлгілеріне клиникалық, рентгенологиялық және гистологиялық талдау жүргізу.

Әдістері. Барлық зерттеулер биоэтика комиссиясының талаптарына сәйкес жүргізілді. Лабораторлық зерттеулер 60 тұқымсыз қоянға жүргізілді. Олар кездейсоқ түрде 2 топқа бөлінді. Қояндарды вентиляциясы, температурасы және ылғалдылығы мамандандырылған виварийде ұстады. Зертханалық жануарлар 2-ден арнайы торларда орналастырылды. Барлық хирургиялық араласулар жалпы наркозбен жүргізілді. Оң жақ ортан жіліктегі сыртқы беті бойынша хирургиялық қол жетімділік жасалды. Барлық жануарларда топқа байланысты ақау өсу факторларымен және бисфосфонатпен толтырылған.

Ақауды толтыру және қалпына келу үрдісі клиникалық, рентгенологиялық, гистологиялық және статистикалық әдістермен бағаланды.

Нәтижелері. Отаның ерте кезеңіне байланысты алғашқы екі күнде қозғалыс белсенділігінің төмендігі байқалды. Мәжбүрлі қозғалыс кезінде қояндар оталанған жаққа ақсап, көбіне отырған қалыпта көп уақыт өткізді. Визуалды тексеру барысында тәбеттің төмендеуі, жалпы әлсіздік байқалды, бірақ температура көрсеткіштері байқаудың басынан бастап эксперименттен шығарылғанға дейін қалыпты болды. Сүйек ақауының қалыптасқан үлгілерінің рентгенологиялық көрінісін бағалау 14 күннен кейін 2 топта айқын периосталды реакция байқалды. Хирургиялық емдеуден кейін 14 тәулік ішінде сүйек тініндегі гистологиялық өзгерістерге салыстырмалы сипаттама жасалды. Жасуша құрамын бағалау үшін материал стандартты әдіс бойынша гематоксилин мен эозинмен боялған. Дәнекер тіннің жасушалық және жасушалық емес элементтерін гистологиялық саралау үшін Массон бойынша трихром бояу жүргізілді, бұл фиброз үрдісін бағалауға мүмкіндік берді.

Қорытынды. Сүйек ақаулары әлі де күрделі мәселе болып табылады және оларды емдеу едәуір қиындықтар туғызады. Біздің түсінігімізді тереңдету және емдеу нәтижелерін жақсарту үшін осы салада қосымша зерттеулер қажет екені анық.

Түйін сөздер: сүйек тінінің ақаулары, сынықтар, ұзын түтікшелі сүйектер, жалған буындар, өсу факторлары, BMP, PRP, бифосфонат.

Corresponding author: Daryn Darybayev, PhD student at the Karaganda Medical University, Karaganda, Kazakhstan.

Postal code: M01K7G6

Address: Kazakhstan, Karaganda, Gogol str. 40

Phone: +7775454-42-96

E-mail: Daryn_93@mail.ru

J Trauma Ortho Kaz 2024; 3(74): 38-45

Received: 03-07-2024

Accepted: 21-08-2024



This work is licensed under a Creative Commons Attribution 4.0 International License

Кіріспе

Жарақаттану, жедел немесе созылмалы остеомиелит және сүйек ісігінен туындаған сүйек тінінің кең ақаулары травматология мен ортопедияның өзекті мәселесі болып қала береді. Дүниежүзілік әдебиетте сүйек ақауларын сипаттаудың нақты анықтамасы жоқ [1-3]. Терминнің сипаттауында критикалық ақаулар өздігінен жазылмайтын, қайта хирургиялық араласуды қажет ететін ақау ретінде қарастырылады [4-5]. Соңғы ақаудың көлемі мен мөлшері әлі анықталмаған және тек ұсынымдық сипатта болып табылады, оның ішінде сүйек шеңберінің 50% дейін жоғалуымен қоса ақаудың мөлшері 2 см-ден асатын ақаулар. Алайда, бұл ұсынысты қолданған кезде ақаудың және көршілес тіндердің анатомиялық орналасуын ескеру қажет [6-10].

Әлемде ақауларды емдеудің "алтын стандарты" аутотрансплантаттар көмегімен сүйек ақауларын алмастыру болып қала береді. Сүйек ақауларын алмастыру иммундық қауіп жағынан кемшіліктерсіз болғанымен, донорлық аймақтың қосымша жарақаты, ауырсыну синдромы, науқастың қосымша седациясы, ауқымды қан жоғалту және тағы сол сияқты көптеген кемшіліктерге ие. Сүйектің кең ақаулары кезінде донорлық депоның басқа қосымша аймақтарын қарастыру қажет болып табылады [11-13].

Материалдар мен әдістері

Эксперимент Қарағанды медицина университетінің виварийінде жүргізілді.

Аллотрансплантатты дайындау.

Аллотрансплантатты дайындауға арналған материал жамбас-сан буынын эндопротездеуден кейін тірі донордың ортан жілігінің басы болды. Кейінгі өңдеу және зарарсыздандыру дайындаудың барлық стандарттарына сәйкес мамандандырылған қондырғыда жүзеге асырылды. Дайындалған аллотрансплантат -80°C температурада арнайы тоңазытқышта сақталды. Эксперимент басталардан екі сағат бұрын аллотрансплантаты бар контейнер ерітіліп, сүйек ақауын алмастыратын дайындамалар жасалады.

Бақылау объектісі 60 тұқымсыз қоян, 6-8 айлық, салмағы 3000,0-3500,0 гр болды. Виварий жағдайында бөлмелердің жарық, жылу, ылғалдылық режимдерін сақтай отырып, зертханалық жануарларды бейімдеу және аклиматизациялау үшін жағдайлар жасалды. Барлық жануарлар сүйек ақауын толтыру әдісіне байланысты кездейсоқ түрде 2 топқа бөлінді. №1 топ - эксперименттік (n-30) аллогraftы 1 гр аллогraftқа 10 мкг концентрацияда 1:1 PRP бар BMP-2 байытылған аллогraftы қолданды. №2 топ - бақылау (n-30) аллогraft 1 гр аллогraftқа 1:1 10 мкг бисфосфонат пен BMP-2 байытылған.

Оталау әдісі. Ота алдындағы дайындықпен жүргізілді, эксперименттен 30 минут бұрын антибиотикалық терапия жүргізілді. Зертханалық

Нәтижелері

Отаның ерте кезеңіне байланысты алғашқы екі күнде қозғалыс белсенділігінің төмендігі байқалды. Мәжбүрлі қозғалыс кезінде қояндар оталанған жаққа ақсап, көбіне отырған қалыпта көп уақыт өткізді. Ота орнының пальпациясы кезінде жануар тартынды. Визуалды тексеру барысында тәбеттің төмендеуі, жалпы әлсіздік байқалды, бірақ

Аллотрансплантаттарды дайындау барысында өңдеу технологиясы мен әдістері дұрыс сақталған болса, дайындалған аллотрансплантаттар сүйек ақауларын алмастырудың жаңа мүмкіндіктері болуы мүмкін. Бұл әдістің артықшылығы - оң остеоиндуктивті және остеокондуктивті қасиеттер, бірақ ағзаға жат объект бола отырып, ағзадан бас тартуға және төмен остеогендік белсенділікке әкелуі мүмкін [14-17].

Трансплантаттардың болуы науқастардың сүйек ақауларын алмастыру мәселесін толығымен шешкен жоқ. Бұл өз кезегінде сүйек ақауын алмастыру үшін каркас түріндегі ақаудың регенеративті қабілетін жақсарту үшін биоүйлесімді болып табылатын трансплантаттарды пайдалана отырып, тіндік инженерияны дамытуға мүмкіндік берді. Соңғы он жылдықтарда сүйек регенерациясына белсенді қатысатын жасушалар мен өсу факторларының әртүрлі түрлері зерттелді. Алайда, сүйек регенерациясын жақсартатын жаңа технологиялардың дамуымен алмастыру мәселесі әлі шешілмеген [18-25].

Осы зерттеудің мақсаты сүйек ақауын қайта құруға BMP-2, PRP және бисфосфонат комбинациясындағы аллогraftтың әсерін гистологиялық, рентгенологиялық, клиникалық бағалау болды.

жануардың жалпы седациясы кезінде санның сыртқы бетіндегі асептика мен антисептика ережелерін сақтай отырып, ортан жілік диафизінің ортаңғы үштен бір бөлігін бойлық проекцияда жедел қол жетімділік доғал және өткір жолмен сүйек қабына жетіп, арнайы құралмен $1,0 \times 1,0$ см ақау жасалды. Жараны дайындағаннан кейін араласқан препараттармен байытылған аллогraft енгізілді. Хирургиялық жараға қабат-қабат тігістер салынды.

Тәжірибеден кейін зертханалық жануарларға бұлшықет ішіне антибактериалды және ауырсынуды басатын препараттар енгізілді. Отадан кейінгі кезеңде және зерттеудің келесі күндерінде жануардың тіршілік әрекетін күнделікті бақылау жүргізілді. 14-ші күні алдыңғы-артқы және бүйірлік проекцияда ақауы бар ортан жілікке рентгенография жасалды. Сүйек регенерациясының рентгенологиялық көрсеткіштері бағаланды. Сол күні жануарлар эксперименттен наркоздың артық дозасын енгізу арқылы шығарылды. Ақауы бар сүйек фрагменті жұмсақ тіндермен бөлініп, морфологиялық және гистологиялық зерттеу әдістерімен бағаланды.

Эксперименттік зерттеу жүргізу үшін Қарағанды медицина университетінің Биоэтика жөніндегі жергілікті комитетінің алдын ала мақұлдауы алынды. Барлық зерттеулер Хельсинки декларациясына сәйкес этикалық принциптерді сақтай отырып жүргізілді.

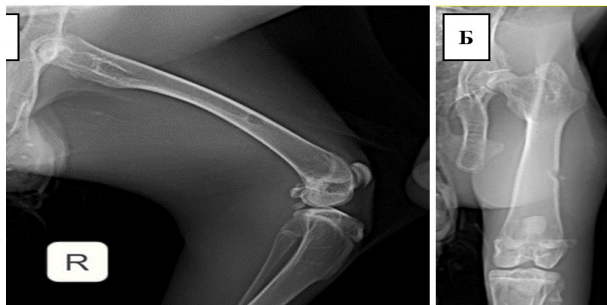температура көрсеткіштері байқаудың басынан бастап эксперименттен шығарылғанға дейін $37,3-37,5^{\circ}\text{C}$ деңгейінде, яғни қалыпты болды.

Бақылаудың 10-шы күні жануардың белсенділігінің қалпына келуі, төбеттің жоғарылауы байқалды. Зертханалық жануарды визуалды шолып қарау кезінде интоксикация белгілері байқалмады.

Отадан кейінгі аймақта отадан кейінгі тыртықтар, жара шеттерінің ажырауы және ісіну байқалмаған.

Аяқтың қозғалтқыш және сезгіш қызметі бұзылмаған. Кейінгі бақылау кезеңдері жануардың мазасыздығының айқын белгілері байқалмады.

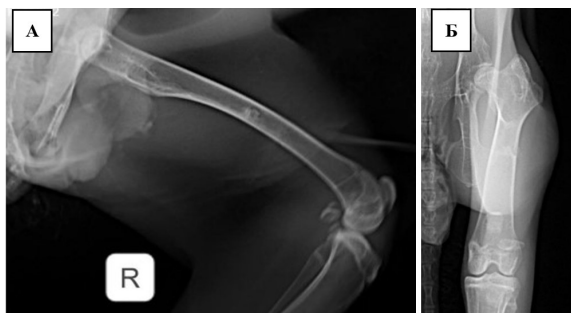
Рентгенологиялық зерттеу. Сүйек ақауының қалыптасқан үлгілерінің рентгенологиялық көрінісін бағалау 14 күннен кейін 2-ші топта айқын периосталды реакция байқалды (1,2-сурет).



1-ші сурет - 1 топ 14 күн: А - бүйірлік көрініс; Б - алдыңғы-артқы көрініс

1-ші және 2-ші суреттерде тексерілетін зертханалық жануарлардың отадан кейін 14 күні алдыңғы-артқы және бүйірлік проекцияларындағы ортан жіліктері көрсетілген. 1-топта ақау оң жақ ортан жілігінің о/3 және т/3 диафизінің шекарасында қалыптасқан, бұл деңгейде жасалған сүйек ақауларының зерттеуге маңызды ерекшеліктері жоқ (зерттеу мақсатына сәйкес, ортан жілік диафизінде

ақаулар үштен бірін нақтыламай қалыптасады), алдыңғы-артқы проекцияда ақау деңгейінде аллографт байқалмайды, бірақ бүйірлік проекцияда аллографтың ақаудан тыс екенін көруге болады, периосталды реакция айқын көрінеді. 2-топта ақау оң жақ ортан жілігінің о/3 диафиз деңгейінде қалыптасқан, ақау деңгейінде аллографтың болуы, аллографт ыдырамаған, периосталды реакция белгілері айқын.

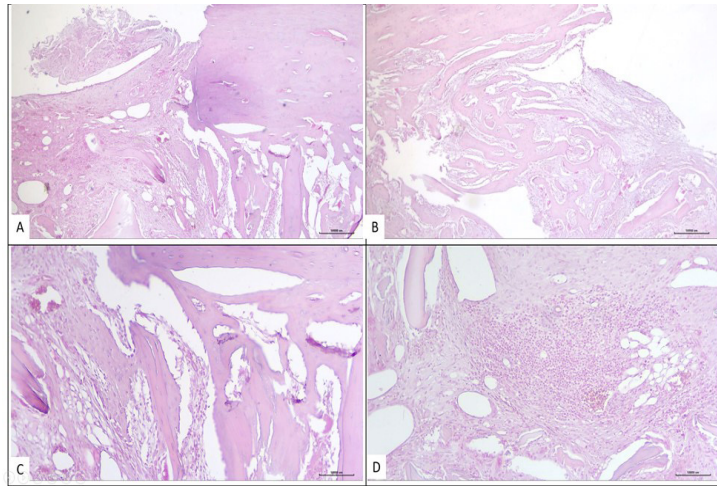


2-ші сурет - 2 топ 14 күн: А - бүйірлік көрініс; Б - алдыңғы-артқы көрініс

Гистологиялық зерттеу. Гистопатологиялық зерттеудің объектісі пайда болған ақауы бар сүйек фрагменті болды. Гистологиялық бағалауға дейін сүйек бөліктері 24 сағат ішінде 10% бейтарап буферлі формалинге салынып, 24 сағат ішінде Biotech R (Bio-Optica Milano SPA) ерітіндісінде декальцификацияланды, содан кейін үлгілер фосфат буферінде жуылды (рН=7,4). Сүйек тінін оңтайлы жұмсартқаннан кейін (декальцинация) сүйек кесіндісі жасалды. Тіндер формалиннің 10% - ерітіндісінде 4°C температурада 24 сағат бойы бекітіліп, ағын сумен жуылып, алкоголь концентрациясының жоғарылауымен сусыздандырылды (70%, 90%, 95%, 100%), содан кейін ксилолға батырылды және парафин блоктарына құйылды. Қалыңдығы 5 мкм тіңнің тілімдері Leica SM 2000R sled микротомы арқылы кесілді. Дайындалғаннан кейін тіндердің тілімдері гематоксин мен эозин бояуымен (сүйек ақауының жалпы тіндік морфологиясы мен жасушалық құрамын анықтау үшін) және Массон трихромы бояуымен (шеміршек тіндері және сүйек ақауы аймағындағы сүйек тіндерінің, дәнекер тіндердің пайызын анықтау үшін) боялған. Препараттарды микроскопиялық

зерттеу Zeiss құрылғысында жүргізілді Axiolab 4.0 Микроскопы X200 және x400 үлкейтілумен. Windows жүйесіне арналған axiovision 7.2 бағдарламалық құралы кескіндерді талдау және суретке түсіру үшін пайдаланылды. Сүйек ақауының аймағындағы жасушалық құрамды есептеу (остеокласттар, остеобласттар және остеоциттер) гематоксинмен және эозинмен боялған бөлімдерде жүргізілді: сүйек кемістігінің 1000 жасушасына остеокласттардың, остеобласттардың және остеоциттердің саны есептелді және алынған орташа мән әр топ үшін үтірден кейін 2 таңбаға дейінгі дәлдікпен көрсетілді.

Хирургиялық емдеуден кейін 14 тәулік ішінде сүйек тіндегі гистологиялық өзгерістерге салыстырмалы сипаттама жасалды. Жасуша құрамын бағалау үшін материал стандартты әдіс бойынша гематоксин мен эозинмен боялған. Дәнекер тіннің жасушалық және жасушалық емес элементтерін гистологиялық саралау үшін Массон бойынша трихром бояу жүргізілді, бұл фиброз үрдісін бағалауға мүмкіндік берді (3-6 суреттер).

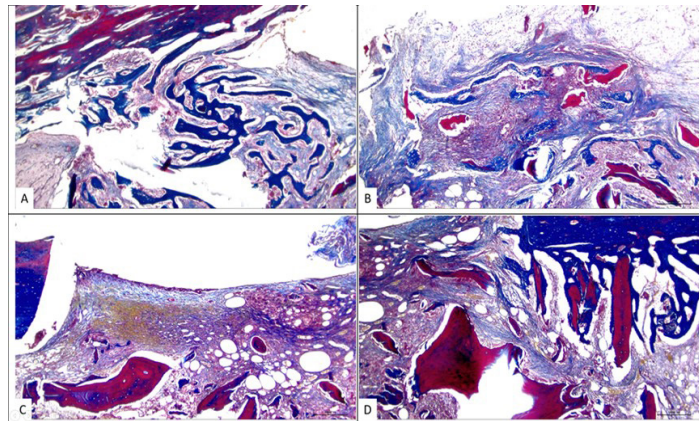


3-ші сурет - 1-Топ. 14 тәулікке кортикалды табақшаның ақау аймағының өкілдік микросуреттері

А - ақау аймағы (сол жақта) 80% дәнекер тінмен жабылған; В - ақау аймағы 70% фокалды лимфоплазмациттарлы инфильтрациясы бар дәнекер тінмен жабылған; С - Остеобласттар жаңадан пайда болған сүйек тінімен және сүйек тінінің көп бағытты өсуімен остеобласт жасушаларының жинақталуының бірнеше шоғырының қалыптасуымен аллогraftтың сүйек бөліктерін толық және дөңгелек қаптаған; d - фокалды гранулоциттік және қалыптасқан дәнекер тін аймағындағы лимфогистиоциттарлы инфильтрация (түсі гематоксилін және эозин, $\times 100$)

Ұсынылған 3-ші суретте 14 тәулікке кортикалды табақшаның ақау аймағы, гематоксилін мен эозиннің бояуы көрсетілген. Ақау аймағы 80% дәнекер тінмен, 70% фокалды лимфоплазмациттік инфильтрациясы бар дәнекер тінмен жабылған. Ақаудың шетінде кесілген жердің шамамен 10% - алып жатқан, интрамедулярлы түрде өсетін жалғыз жаңадан пайда болған жұқа сүйек арқалықтары анықталады. Остеобласттар жаңадан пайда болған сүйек тінімен және сүйек тінінің көп бағытты өсуімен остеобласт жасушаларының бірнеше шоғырының пайда болуымен аллогraftтың сүйек бөліктерін толығымен және дөңгелек түрде қаптады.

Сүйек бетінде поляризацияланған остеобласттар мен алып, көп ядролы остеокласттар байқалады; сүйек матрицасымен қоршалған остеоциттер де байқалады. Фокалды гранулоциттарлы және лимфогистиоциттарлы инфильтрация қалыптасқан дәнекер тін аймағында. Сүйек тіні ретсіз орналасқан сүйек арқалықтары мен табақшалық құрылымдарды құрайтын сымдар түрінде ұсынылған. Минералдану деңгейі жоғары және бойлық өсуі белсенді сүйек арқалықтары, сүйек бетінде поляризацияланған остеобласттар мен алып, көп ядролы остеокласттар байқалады; сүйек матрицасын қоршап тұрған остеоциттер де байқалады.



4-ші сурет - 4-топ 1. 14 тәулікке кортикалды табақшаның ақау аймағының өкілдік микросуреттері

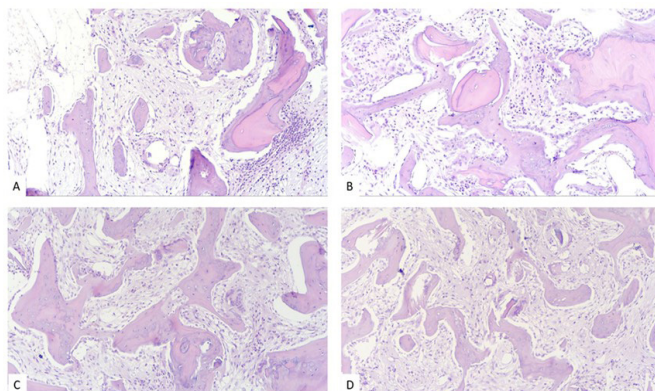
А-ақау аймағы жаңадан пайда болған сүйек арқалықтары ақау аймағында интеграция немесе биоматериалды алмастыру белгілерінсіз орналасады (шамамен 50% сүйек тінінің жабылуы); В-дәнекер қабат аллогraftтың бетін әртүрлі қайта құру дәрежесімен және жаңадан пайда болған сүйек тінімен қоршайды; С-дәнекер қабат аллогraftтың бетін әртүрлі қайта құру дәрежесімен және жаңадан пайда болған сүйек тінімен қоршайды; D - Жаңадан пайда болған сүйектің трабекулярлық торы аллогraft сүйектерімен біріктірілген (Массон трихромының түсі, $\times 400$)

Ұсынылған 4-ші суретте 14 тәулікке кортикалды табақшаның ақау аймағы, Массон Трихромының бояуы көрсетілген. 14 күннен кейін остеотомия аймағының микросуреттері көрсетілген. Ақау аймағы жаңадан пайда болған сүйек арқалықтары ақау аймағында биоматериалды интеграциялау немесе ауыстыру белгілерінсіз орналасады. Дәнекер тінді қабат аллогraftтың бетін әртүрлі дәрежеде қайта құрумен және жаңадан пайда болған сүйек тінімен қоршайды

(жабу шамамен 50% сүйек тінінің). Дәнекер тінді қабат аллогraftтың бетін әртүрлі дәрежеде қайта құрумен және жаңадан пайда болған сүйек тінімен қоршайды. Жаңадан пайда болған сүйектің трабекулярлық торы аллогraftтың астындағы сүйектермен біріктіріледі.

Көптеген остеоциттер мен остеобластары бар жаңадан пайда болған сүйек аллографтпен біріктірілген. Жаңадан пайда болған сүйек тінінің

сүйек арқалықтары гетерогенді, негізінен фокалды көпір тәрізді учаскелері және бір контактілері бар жұқа, негізінен сүйек арқалықтарының полюстерінде.



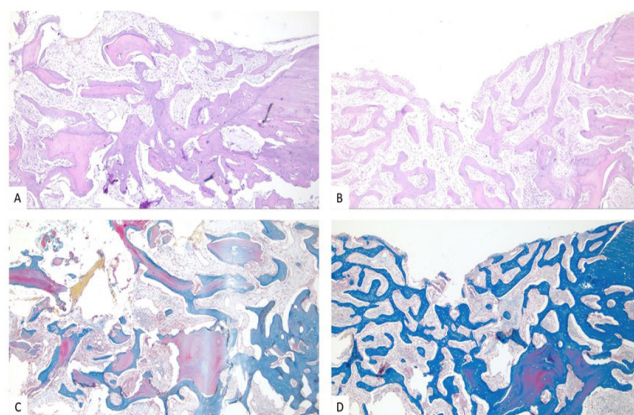
5-ші сурет. 2-Топ. 14 тәулікке кортикалды табақшаның ақау аймағының өкілдік микросуреттері

A, B, C, D - Гематоксилин және эозин

Аллографтты белсенді қайта құру, жаңадан пайда болған сүйек тінінің дөңгелек қалыптасуы, аллографтты жаңадан пайда болған сүйек арқалықтарымен біріктіру. Жіңішке қабырғалы тамырлармен және сирек инфилтратпен дәнекер тіні пайда болады

Ұсынылған 5-ші суретте 14 күндік кортикалды табақшаның ақау аймағы, гематоксилинмен және эозинмен бояу көрсетілген. Аллографттың белсенді қайта құрылуы, жаңадан пайда болған сүйек тінінің

дөңгелек қалыптасуы, аллографттың жаңадан пайда болған сүйек арқалықтарымен интеграциясы көрсетілген. Жіңішке қабырғалы тамырлармен және сирек инфилтратпен дәнекер тіні пайда болады.



6-шы сурет. 2-Топ. 14 тәулікке кортикалды табақшаның ақау аймағының өкілдік микросуреттері

A, B - гематоксилинмен және эозинмен бояу: A - біріктірілген қайта жасалған аллографтпен сүйек кемістігінің шетінен жаңадан пайда болған сүйек тіні; B - сүйек кемістігі аймағында жаңадан пайда болған сүйек арқалықтарының саны көп.

C, D - Masson's trichrome: C - жаңадан пайда болған сүйек тінінің интеграциясы, реминерализациясы және дөңгелек қалыптасуы бар аллографтты оң қайта құру; D - ақау орны ретсіз орналасқан сүйек арқалықтары мен сымдар түрінде ұсынылған жаңадан пайда болған сүйек тінімен жабылған

Ұсынылған 6-шы суретте 14 тәулікке кортикалды табақшаның ақау аймағы, гематоксилинмен және эозинмен бояу көрсетілген; Трихром Массон бойынша. А және В суреттерінде гематоксилин мен эозиннің бояуы интеграцияланған қайта жасалған аллографтпен сүйек ақауының шетінен жаңадан пайда болған сүйек тінін көрсетеді. Сүйек кемістігі аймағында жаңадан пайда болған сүйек арқалықтарының саны көп. С және D – Masson's

Талқылау

Аллотрансплантанттарды дайындау барысында өңдеу технологиясы мен әдістері дұрыс сақталған болса, дайындалған аллотрансплантаттар сүйек ақауларын алмастырудың жаңа мүмкіндіктері болуы мүмкін. Бұл әдістің артықшылығы-оң остеоиндуктивті және остеокондуктивті қасиеттер, бірақ ағзаға жат

trichrome суреттері жаңадан пайда болған сүйек тінінің интеграциясы, реминерализациясы және дөңгелек қалыптасуы бар аллографтты оң қайта құруы көрінеді. Ақау орны ретсіз түрде орналасқан сүйек арқалықтары мен сымдар түрінде ұсынылған жаңадан пайда болған сүйек тінімен жабылған.

объект бола отырып, ағзадан бас тартуға және төмен остеогендік белсенділікке әкелуі мүмкін [14-17].

Заманауи технологияның дамуымен өсу факторларының және сүйек ақауларын ауыстырудың жаңа түрлері ойлап табылды. Бұл өз кезегінде емдеуде жаңа мүмкіндіктер ашады.

Жалпы сүйек ақауын қайта құруға BMP-2, PRP және бисфосфонат комбинациясындағы аллогraftтың әсерін гистологиялық, рентгенологиялық, клиникалық бағалаудағы зерттеудің шектеулері нақты ұсыныстар

жасауға жеткіліксіз болып қала береді. Әрі қарай сәйкестендіру үшін іріктеме көлемі үлкенірек көп орталықты және проспективалық салыстырмалы зерттеулер жүргізу қажет.

Қорытынды

Сонымен, сүйек ақаулары әлі де күрделі мәселе болып табылады және оларды емдеу едәуір қиындықтар туғызады. Сыни өлшемдегі сүйек ақауының не екенін анықтауға және оны емдеу бойынша ұсыныстар жасауға мүмкіндік беретін сенімді деректер жоқ. Қазіргі уақытта емдеу жоғарыда көрсетілген принциптерді сақтай отырып және қолжетімді нұсқаларды нақты бағалау сипаттамасы керек. Біздің түсінігімізді тереңдету және емдеу нәтижелерін жақсарту үшін осы салада қосымша зерттеулер қажет екені анық.

Мүдделер қақтығысы. Мақала авторлары мүдделер қақтығысының жоқтығын мәлімдейді.

Әдебиеттер

1. Конев В.А., Лабутин Д.В., Божкова С.А. Экспериментальное обоснование клинического применения стимуляторов остеогенеза в травматологии и ортопедии (обзор литературы) // Сибирское медицинское обозрение. - 2021. - №4 (130). - С. 5-17. [[Google Scholar](#)]
2. Konev V.A., Labutin D.V., Bozhkova S.A. Eksperimental'noe obosnovanie klinicheskogo primeneniia stimulatorov osteogeneza v travmatologii i ortopedii (obzor literatury) (Experimental substantiation of the clinical use of osteogenesis stimulators in traumatology and orthopedics (literature review)) [in Russian]. Sibirskoe meditsinskoe obozrenie. 2021; 4(130): 5-17. [[Google Scholar](#)]
3. Байдарбеков М.У., Нурахметови А.А., Оспанов К.Т., Кожжаков А.С. Эволюция клеточных технологий в лечении нарушений репаративной регенерации костной ткани длинных трубчатых костей (обзор литературы) // Вестник Казахского Национального медицинского университета. - 2021. - №3. - С. 360-366. [[Google Scholar](#)]
4. Baidarbekov M.U., Nurakhmetovi A.A., Ospanov K.T., Kozhakov A.S. Evoliutsiia kletochnykh tekhnologii v lechenii narushenii reпаративnoi regeneratsii kostnoi tkani dlinnykh trubchatykh kostei (obzor literatury) (Evolution of cellular technologies in the treatment of disorders of reparative regeneration of bone tissue of long bones (literature review)) [in Russian]. Vestnik Kazakhskogo Natsional'nogo meditsinskogo universiteta. 2021; 3: 360-366. [[Google Scholar](#)]
5. Тулеубаев Б.Е., Сагинова Д.А., Сагинов А.М., Ташметов Э.Р. и др. Импрегнация антибиотиком костного аллогraftа: микробиологический сравнительный анализ // Экспериментальная хирургия. - 2019. - Т. 27. - №5. - С. 489-495. [[Google Scholar](#)]
6. Tuleubaev B.E., Saginova D.A., Saginov A.M., Tashmetov E.R. i dr. Impregnatsiia antibiotikom kostnogo allografta: mikrobiologicheskii sravnitel'nyi analiz (Evolution of cellular technologies in the treatment of disorders of reparative regeneration of bone tissue of long bones (literature review)) [in Russian]. Eksperimental'naia khirurgiia. 2019; 27(5): 489-495. [[Google Scholar](#)]
7. Gao C., Deng Y, Feng P, Mao Z. et al. Current progress in bioactive ceramic scaffolds for bone repair and regeneration. International journal of molecular sciences. 2014; 15(3): 4714-4732. [[Crossref](#)]
8. Chiara G., Letizia F, Lorenzo F, Edoardo S. et al. Nanostructured biomaterials for tissue engineered bone tissue reconstruction. Int J Mol Sci. 2012; 13(1): 737-757. [[Crossref](#)]
9. Барабаш А.П., Кесов Л.А., Барабаш Ю.А., Шпиняк С.П. Замещение обширных диафизарных дефектов длинных костей конечностей // Травматология и ортопедия России. - 2014. - №2 (72). - С. 93-99. [[Google Scholar](#)]
10. Varabash A.P., Kesov L.A., Barabash Yu.A., Shpiniak S.P. Zameshchenie obshirnykh diafizarnykh defektov dlinnykh kostei konechnostei (Replacement of extensive diaphyseal defects of long bones of the extremities) [in Russian]. Travmatologiya i ortopediia Rossii. 2014; 2(72): 93-99. [[Google Scholar](#)]
11. Миронов С.П., Шевцов В.И., Кононович Н.А., Степанов М.А. и др. Углеродные нано-структурные имплантаты-инновационный продукт для травматологии и ортопедии. Часть I: результаты экспериментальных исследований // Вестник травматологии и ортопедии им. Н.Н. Приорова. - 2015. - №3. - С. 46-53. [[Google Scholar](#)]
12. Mironov S.P., Shevtsov V.I., Kononovich N.A., Stepanov M.A. i dr. Uglerodnye nano-strukturnye implantaty-innovatsionnyi produkt dlia travmatologii i ortopedii. Chast' I: rezul'taty eksperimental'nykh issledovaniy (Carbon nano-structured implants are an innovative product for traumatology and orthopedics. Part I: experimental results) [in Russian]. Vestnik travmatologii i ortopedii im. N.N. Priorova. 2015; 3: 46-53. [[Google Scholar](#)]
13. Cao Y, Zhu X, Zhou R, He Y, et al. A narrative review of the research progress and clinical application of platelet-rich plasma. Annals of palliative medicine, 2021; 10(4): 4823829-4824829. [[Crossref](#)]
14. Migliorini F, Cuzzo F, Cipollaro L, Oliva F, et al. Platelet-rich plasma (PRP) augmentation does not result in more favourable outcomes in arthroscopic meniscal repair: a meta-analysis. Journal of Orthopaedics and Traumatology, 2022; 23(1): 8. [[Crossref](#)]
15. Piszczorowicz Ł., Król D., Dyląg S. Autologous platelet-rich plasma therapy - a promising method for tissue repair// regeneration in many medical fields. Journal of Transfusion Medicine, 2020;13(2): 135-148. [[Crossref](#)]
16. Kandarakov O., Belyavsky A., Semenova E. Bone marrow niches of hematopoietic stem and progenitor cells. International Journal of Molecular Sciences, 2022; 23(8): 4462. [[Crossref](#)]
17. Hoang V. T., Trinh Q. M., Phuong D. T. M., Bui H. T. H., et al. Standardized xeno-and serum-free culture platform enables large-scale expansion of high-quality mesenchymal stem/stromal cells from perinatal and adult tissue sources. Cytotherapy, 2021; 23(1): 88-99. [[Crossref](#)]

Қаржыландыру. Сыртқы қаржыландыру көздер жоқ.

Авторлардың қосқан үлесі: Концептуальзация - Т.Б.Е, Тексеру - Қ.А.А.; ресми талдау - К.Т.И., С.А.М., Д.М.Ж.; жазу (түпнұсқа жоба) - Д.Д.М.;

Барлық авторлар қолжазбаның соңғы нұсқасымен келісіп, авторлық құқықты беру формасына қол қойды.

13. Hayat R, Manzoor M, Hussain A. Wnt signaling pathway: A comprehensive review. *Cell biology international*, 2022; 46(6): 863-877. [\[Crossref\]](#)
14. Han X, Yang B, Zou F, Sun J. Clinical therapeutic efficacy of mesenchymal stem cells derived from adipose or bone marrow for knee osteoarthritis: a meta-analysis of randomized controlled trials. *Journal of Comparative Effectiveness Research*, 2020; 9(5): 361-374. [\[Crossref\]](#)
15. Kulus M, Sibiak R, Stefańska K, Zdun M, et al. Mesenchymal stem/stromal cells derived from human and animal perinatal tissues-origins, characteristics, signaling pathways, and clinical trials. *Cells*, 2021; 10(12): 3278. [\[Crossref\]](#)
16. Mobasheri A, Csaki C, Clutterbuck A.L., Rahmanzadeh M. et al. Mesenchymal stem cells in connective tissue engineering and regenerative medicine: applications in cartilage repair and osteoarthritis therapy. *Histol Histopathol*. 2009; 24(3): 347-366. [\[Crossref\]](#)
17. Choudhery M. S., Mahmood R., Harris D.T, Ahmad F. J. Minimum criteria for defining induced mesenchymal stem cells. *Cell biology international*, 2022; 46(6): 986-989. [\[Crossref\]](#)
18. Qian H., Le Blanc K, Sigvardsson M. Primary mesenchymal stem and progenitor cells from bone marrow lack expression of CD44 protein. *J Biol Chem*. 2012; 287(31): 25795-25807. [\[Crossref\]](#)
19. Yang G., Fan X., Liu Y., Jie P., et al. Immunomodulatory mechanisms and therapeutic potential of mesenchymal stem cells. *Stem Cell Reviews and Reports*, 2023; 19(5): 1214-1231. [\[Crossref\]](#)
20. Wang J., Chen Z., Sun M., Xu H., et al. Characterization and therapeutic applications of mesenchymal stem cells for regenerative medicine. *Tissue and cell*, 2020; 64: 101330. [\[Crossref\]](#)
21. Du F, Wang Q, Ouyang L, Wu H, et al. Comparison of concentrated fresh mononuclear cells and cultured mesenchymal stem cells from bone marrow for bone regeneration. *Stem Cells Translational Medicine*, 2021; 10(4): 598-609. [\[Crossref\]](#)
22. Salamanna F, Del Piccolo N, Sartori M, Giavaresi G, et al. Effects of Autologous Bone Marrow Mesenchymal Stem Cells and Platelet-Rich Plasma on Bone Regeneration and Osseointegration of a Hydroxyapatite-Coated Titanium Implant. *Coatings*, 2021; 11(7): 840. [\[Crossref\]](#)
23. Kalsi S., Singh J., Sehgal S.S., Sharma N.K. Biomaterials for tissue engineered bone Scaffolds: A review. *Materials Today: Proceedings*, 2023; 81: 888-893. [\[Crossref\]](#)
24. Yang P, Zhou J, Ai Q, Yu B, et al. Comparison of individual tissue-engineered bones and allogeneic bone in treating bone defects: a long-term follow-up study. *Cell Transplantation*, 2020; 29: 0963689720940722. [\[Crossref\]](#)
25. Тулеубаев Б.Е., Дарибаев Д.М., Кошанова А.А., Керимбеков Т.И. Сүйек тінінің ақауы кезіндегі травматологияда қолданылатын заманауи өсу факторларының қолданылуы. *Traumatology and Orthopaedics of Kazakhstan*, 2023; 4 (70): 47-54. [\[Crossref\]](#)
- Tuleubaev B.E., Daribaev D.M., Koshanova A.A., Kerimbekov T.I. Sujek tininin akaуы kezindegi travmatologijada koldanylatyn zamanaui osu faktorlarynyn koldanylyuy (The use of modern growth factors used in traumatology for bone tissue defects) [in Kazakh]. *Traumatology and Orthopaedics of Kazakhstan*, 2023; 4 (70): 47-54. [\[Crossref\]](#)

Comparative Assessment of Bone Defect Remodeling Using Bone Tissue Growth Accelerators in a Laboratory Animal Sample in the Early Stages

[Daryn Darybayev](#)¹, [Berik Tuleubayev](#)², [Amina Koshanova](#)³, [Talgat Kerimbekov](#)⁴,
[Marat Davletbayev](#)⁵, [Azim Saginov](#)⁶

¹ PhD student at the Karaganda Medical University, Karaganda, Kazakhstan. E-mail: Darybaev@qmu.kz

² Head of the Department of "surgical diseases", Karaganda Medical University, Karaganda, Kazakhstan. E-mail: Tuleubaev@qmu.kz

³ Assistant of the Department of surgical diseases, Karaganda Medical University, Karaganda, Kazakhstan.

E-mail: Koshanova@qmu.kz

⁴ Assistant of the Department of surgical diseases, Karaganda Medical University, Karaganda, Kazakhstan.

E-mail: Kerimbekov@qmu.kz

⁵ Associate professor of the Department of surgical diseases, Karaganda Medical University, Karaganda, Kazakhstan.

E-mail: Davletbayev@qmu.kz

⁶ Associate professor of the Department of surgical diseases, Karaganda Medical University, Karaganda, Kazakhstan.

E-mail: Saginov@qmu.kz

Abstract

Bone defects caused by open fractures, oncological diseases and chronic osteomyelitis remain an urgent problem in Traumatology and orthopedics. Currently, many experimental bone defect samples have been developed in laboratory animals in Traumatology. Using world experience, we decided to use a pattern that is made on rabbits to create a pattern of a bone defect and cover it.

The purpose of the study is to conduct clinical, radiological and histological analysis of various samples of bone defect coverage in seedless rabbits.

Methods. All research was carried out in accordance with the requirements of the bioethics Commission. Laboratory research was carried out on 60 seedless rabbits. They were randomly divided into 2 groups. Rabbits were kept in a vivarium with specialized ventilation, temperature and humidity. Laboratory animals were placed in special cages from 2. All surgical interventions were carried out under general anesthesia. Surgical access was made to the outer surface of the right midsection. In all animals, depending on the group, the defect is filled with growth factors and bisphosphonate.

The process of filling and restoring the defect was evaluated by clinical, radiological, histological and statistical methods.

Results. Due to the early stage of Ota, low motor activity was observed in the first two days. During forced movement, rabbits limped to the operated jaw and often spent a lot of time in a sitting position. During the visual examination, decreased appetite, general weakness were noted, but the temperature indicators were normal from the beginning of the observation until they were excluded from the experiment. Evaluation of the Radiological picture of the formed samples of bone defects after 14 days, a pronounced periosteal reaction was observed in

2 groups. A comparative description of histological changes in bone tissue within 14 days after surgical treatment was made. To assess the cell composition, the material is colored with hematoxylin and eosin according to the standard method. For histological differentiation of cellular and non-cellular elements of connective tissue, Trichrome staining was performed according to Masson, which made it possible to assess the tendency to fibrosis.

Conclusion. The bottom line is that bone defects are still a serious problem and their treatment presents considerable difficulties. Obviously, more research is needed in this area to deepen our understanding and improve treatment outcomes.

Key words: bone tissue defects, fractures, long tubular bones, false joints, growth factors, BMP, PRP, bisphosphonate.

Сравнительная оценка ремоделирования костного дефекта при применении ускорителей роста костной ткани на примере лабораторных животных на ранних стадиях

[Дарыбаев Д.М.](#)¹, [Тулеубаев Б.Е.](#)², [Кошанова А.А.](#)³, [Керимбеков Т.И.](#)⁴, [Давлетбаев М.Ж.](#)⁵, [Сагинов А.М.](#)⁶

¹ Докторант PhD Медицинского университета Караганды, Караганда, Казахстан. E-mail: Darybaev@qmu.kz

² Заведующий кафедрой «Хирургические болезни», Медицинский университет Караганды, Караганда, Казахстан. E-mail: Tuleubaev@qmu.kz

³ Ассистент кафедры хирургических болезней, Медицинский университет Караганды, Караганда, Казахстан. E-mail: Koshanova@qmu.kz

⁴ Ассистент кафедры хирургических болезней, Медицинский университет Караганды, E-mail: Kerimbekov@qmu.kz

⁵ Ассоциированный профессор кафедры хирургических болезней, Медицинский университет Караганды, Караганда, Казахстан. E-mail: Davletbayev@qmu.kz

⁶ Доцент кафедры хирургических болезней, Медицинский университет Караганды, Караганда, Казахстан. E-mail: Saginov@qmu.kz

Резюме

Дефекты костей, вызванные открытыми переломами, онкологическими заболеваниями и хроническим остеомиелитом, остаются актуальной проблемой в травматологии и ортопедии. В настоящее время в травматологии было разработано множество экспериментальных моделей дефектов костей у лабораторных животных. Используя мировой опыт, мы решили использовать шаблон для кроликов, чтобы создать образец дефекта кости и закрыть его.

Целью исследования является проведение клинического, рентгенологического и гистологического анализа различных образцов покрытия пороков костей у бессемянных кроликов.

Методы. Все исследования проводились в соответствии с требованиями комиссии по биоэтике. Лабораторные исследования проводились на 60 кроликах без косточек. Они были случайным образом разделены на 2 группы. Кроликов содержали в специализированном виварии с вентиляцией, температурой и влажностью. Лабораторных животных помещали в специальные клетки по 2. Все хирургические вмешательства проводились под общим наркозом. Сделан хирургический доступ по наружной поверхности правой средней жилки. У всех животных дефект, связанный с группой, заполнен факторами роста и бисфосфонатом.

Процесс заполнения и восстановления дефекта оценивали клиническим, рентгенологическим, гистологическим и статистическим методами.

Результаты. Низкая двигательная активность наблюдалась в течение первых двух дней из-за ранней стадии операции. Во время вынужденного движения кролики хромали на отеленную сторону и часто проводили много времени в сидячем положении. Во время визуального осмотра наблюдалась потеря аппетита, общая слабость, но показания температуры были нормальными с начала наблюдения до исключения из эксперимента. Оценка рентгенологической картины образовавшихся образцов костного дефекта через 14 дней у 2 групп наблюдалась выраженная периостальная реакция. В течение 14 суток после хирургического лечения была разработана сравнительная характеристика гистологических изменений в костной ткани. Для оценки клеточного состава материал окрашивают гематоксилином и эозином по стандартному методу. Для гистологической дифференциации клеточных и неклеточных элементов соединительной ткани было проведено трихромное окрашивание по Массону, что позволило оценить процесс фиброза.

Выводы. Пороки развития костей по-прежнему являются серьезной проблемой, и их лечение вызывает значительные трудности. Очевидно, что необходимы дальнейшие исследования в этой области, чтобы углубить наше понимание и улучшить результаты лечения.

Ключевые слова: дефекты костной ткани, переломы, длинные трубчатые кости, ложные суставы, факторы роста, BMP, PRP, бифосфонат.

<https://doi.org/10.52889/1684-9280-2023-3-74-46-54>

УДК 616.7; 616-089.23

МРНТИ 76.29.40; 76.29.41

Оригинальная статья

Оценка эффективности дифференциального подхода к лечению деформаций грудной клетки

[Батпен А.Н.](#)¹, [Абильмажинов М.Т.](#)², [Тажин К.Б.](#)³, [Казбеков А.Б.](#)⁴

¹ Заместитель директора по научной работе и стратегии, Национальный научный центр травматологии и ортопедии имени академика Н.Д. Батпенова, Астана, Казахстан. E-mail: batpen_a@nscto.kz

² Заведующий кафедрой травматологии и ортопедии, Медицинский университет Астана, Астана, Казахстан. E-mail: salta_sso@mail.ru

³ Заведующий отделением ортопедии №2, Национальный научный центр травматологии и ортопедии имени академика Н.Д. Батпенова, Астана, Казахстан. E-mail: zamada@mail.ru

⁴ PhD докторант Медицинского университета Астана; младший научный сотрудник, Национальный научный центр травматологии и ортопедии имени академика Н.Д. Батпенова, Астана, Казахстан. E-mail: ablaikhankazbekov@gmail.com

Резюме

В настоящее время остается актуальным вопрос лечения деформаций грудной клетки в виду их вариабельности.

Цель исследования: проанализировать результаты лечения пациентов с различными деформациями грудной клетки за период с 2010 по 2022 годы.

Методы. За период с 2010 по 2022 годы в отделении ортопедии №2 Национального центра травматологии и ортопедии имени академика Н.Д. Батпенова было прооперировано 347 пациентов с деформациями грудной клетки: с воронкообразной деформацией – 230 пациентов (66,3%), с килевидной деформацией - 70 пациентов (20,2%), с локальными деформациями – 15 пациентов (4,3%), с синдромальными патологиями – 10 пациентов (2,9%), с рецидивами воронкообразной деформации грудной клетки – 22 пациента (6,3%). Средний возраст пациентов составил 18±2,4 лет. Среди синдромальных форм заболеваний, при которых встречаются деформации грудной клетки были пациенты с синдромом Поланда и синдромом Марфана.

Результаты. Пациентам с воронкообразной деформацией грудной клетки в возрасте до 16 лет приводилась открытая торакопластика по Nuss, пациентам старше 16 лет – торакопластика по Ravitch с установкой стерно-костальной пластины. Пациентам с манубриокостальным типом килевидной деформации проводилась открытая торакопластика с корригирующей остеотомией грудины и последующей ее фиксации блокируемой пластиной, с корпорокостальным типом - открытая торакопластика без использования металлоконструкций. Пациентам с локальными деформациями грудной клетки, а также пациентам с синдромальными патологиями проводилась открытая торакопластика с установкой спице-рамочных конструкций. Пациентам с рецидивами воронкообразной деформации грудной клетки проводилась открытая торакопластика с установкой стерно-костальной пластины. Средняя продолжительность госпитализации составила 7,2±1,4 суток. Гемоторакс наблюдался у 25 (4,3%) пациентов, в 10 (2,9%) случаях потребовалось дренирование плевральной полости. Пневмоторакс диагностирован у 11 (3,2%) больных, в связи с чем возникла необходимость в постановке дренажа в плевральную полость. Смещение пластины наблюдалось у 1 (0,3%) пациентов. Установленные металлоконструкции были удалены у 200 (57,6%) пациентов. Средний срок нахождения пластины составлял 24,4±4,5 месяцев. Хороший косметический результат получен у 95% больных.

Выводы. Таким образом, лечение различных деформаций грудной клетки требует индивидуального подхода лечения. Разработанный нами дифференциальный подход к лечению может существенно помочь врачу с определением тактики лечения той или иной деформаций грудной клетки.

Ключевые слова: деформация грудной клетки, торакопластика, синдром Поланда.

Corresponding author: Ablaihan Kazbekov, PhD student, junior researcher of the National Scientific Center of Traumatology and Orthopedics named after Academician N.D. Batpenov of the Ministry of Health of the Republic of Kazakhstan

Postal code: 010000

Address: Republic of Kazakhstan, Astana, Kumisbekov street 2 – 35.

Phone: + 7 707 996 86 60

E-mail: ablaikhankazbekov@gmail.com

J Trauma Ortho Kaz 2024; 3(74): 46-54

Recieved: 29-06-2024

Accepted: 23-07-2024



This work is licensed under a Creative Commons Attribution 4.0 International License

Введение

Врожденные деформации грудной клетки представляют широкий спектр аномалий развития грудино-реберного комплекса с относительно высокой частотой встречаемости (1–4%) и часто требующие выполнения оперативных вмешательств [1–3].

Среди врожденных деформаций грудной клетки 90% составляют воронкообразные и 8% килевидные деформации. Синдром Поланда, врожденная расщелина грудины и изолированные деформации ребер наблюдаются в 2% случаев [4].

Воронкообразная деформация грудной клетки (*pectus excavatum*) — порок развития, при котором наблюдается западение грудины и передних отделов ребер и который сопровождается функциональными нарушениями работы дыхательной и сердечно-сосудистой систем [5]. Данная деформация грудной клетки является наиболее распространенным дефектом грудной клетки (90% из всех случаев врожденных пороков грудной клетки) [6].

Килевидная деформация грудной клетки (*pectus carinatum*) проявляется в различном по степени и конфигурации выстоянии передней грудной стенки, которое обычно начинается с уровня III ребра, но иногда захватывает и рукоятку грудины [7].

По существующей классификации, предложенной Баировым Г.А. и Фокиным А.А. различают следующие 3 типа килевидной деформации грудной клетки: манубрио-костальный, корпорокостальный и костальный. Манубриокостальный тип деформации представляет собой наличие изгиба рукоятки грудины вперед и II-III реберных хрящей. Мечевидный отросток и тело грудины смещены кзади. При корпорокостальном типе деформации грудина или дугообразно выгибается вперед, или направлена косо вниз и вперед по прямой линии. Ребра в хрящевых отделах часто имеют искривление вовнутрь. Костальный тип характеризуется изгибом реберных хрящей вперед. Грудина искривлена несильно. Изменения могут быть симметричными и асимметричными [8].

Синдром Поланда - редкий врожденный синдром, характеризующийся частичным или полным

Материалы и методы

За период с 2010 по 2022 года в отделении ортопедии №2 Национального центра травматологии и ортопедии имени академика Н.Д. Батпенова было прооперировано 347 пациентов с деформациями грудной клетки: с воронкообразной деформацией – 230 пациентов (66,3%), с килевидной деформацией - 70 пациентов (20,2%), с локальными деформациями – 15 пациентов (4,3%), с синдромальными патологиями – 10 пациентов (2,9%), с рецидивами воронкообразной деформации грудной клетки – 22 пациента (6,3%). Средний возраст пациентов составил $18 \pm 2,4$ лет. Больных со II степенью воронкообразной деформации грудной клетки было 117 (50,9%), с III степенью воронкообразной деформации – 113 (49,1%). Больных с манубриокостальным типом килевидной деформации грудной клетки – 5 (7,1%), 65 пациентов (92,9%) с корпорокостальным типом. Среди синдромальных форм заболеваний, при которых встречаются деформации грудной клетки были пациенты с синдромом Поланда и синдромом Марфана. Дизайн исследования – случай контроль.

односторонним отсутствием большой грудной мышцы и врожденным пороком развития кисти со стороны поражения грудной клетки. Также могут быть аномалии ребер (аплазия или гипоплазия) и грудины (килевидная или воронкообразная деформация), которые отчетливо пальпируются ввиду истончения подкожно-жирового слоя. Часто при данном синдроме имеются аномалии сосково-ареолярного комплекса. Дефекты грудной клетки обычно носят косметический характер. Мужской пол превалирует над женским в соотношении 2–3:1, по частоте преобладает правостороннее поражение. На данный момент общепринятой теорией развития синдрома Поланда является нарушение кровотока по подключичной и/или позвоночной артериям и их ветвям на 6-й неделе внутриутробного развития. Ввиду полиморфности проявлений синдрома существует множество подходов к объему и срокам оперативной коррекции. В статье мы проанализировали данные по этиопатогенезу и клинической картине синдрома Поланда, а также по способам хирургического лечения. Частота встречаемости синдрома Поланда составляет 1 случай на 10–100 тысяч человек [9,10].

Рецидив деформаций грудных клеток имеют место быть. Рецидивы локальных и килевидных деформаций грудных клеток нами не наблюдалось. При этом рецидив воронкообразной деформации грудной клетки как осложнение после первичного оперативного лечения по данным авторов составляет от 5 до 10%. Причем риск рецидива зависит от оперативного пособия. В частности, частота рецидивов при операции по Ravitch меньше, чем при операции Nuss [11-13].

В настоящее время остается актуальным вопрос лечения деформаций грудной клетки в виду их variability.

Целью данного исследования является выявление наилучшей тактики лечения при различных типах деформации грудной клетки.

Накапливая опыт как консервативного, так и оперативного лечения пациентов с различными видами деформаций грудной клетки, и проведя анализ существующих классификаций, нами был предложен следующий дифференциальный подход лечения данных деформаций. Все пациенты с деформациями грудной клетки были разделены нами на 5 групп (Рисунок 1).

В первую группу вошли пациенты с воронкообразной деформацией грудной клетки 1, 2, 3 степеней. Степень деформации высчитывалась путем определения индекса Галлера [14]. Пациентам с воронкообразной деформацией грудной клетки в возрасте до 16 лет приводилась открытая торакопластика по Nuss, пациентам старше 16 лет – торакопластика по Равичу с установкой стернокостальной пластины.

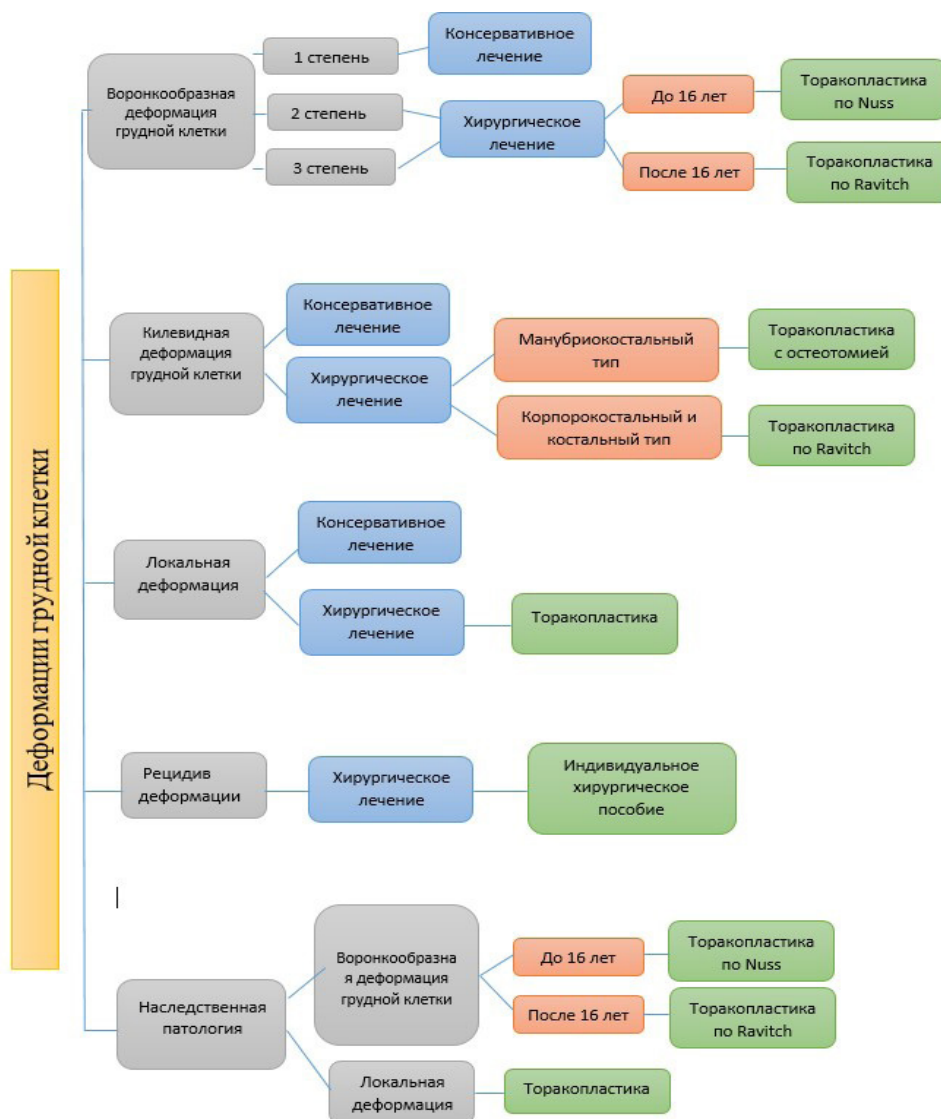


Рисунок 1 - Дифференциальный подход лечения деформаций грудной клетки

Вторая группа представляла собой пациентов с килевидной деформацией грудной клетки. В зависимости от типа деформации данная группа также подразделялась на 3 подгруппы: манубриокостальный, корпорокостальный и костальный типы. В случае манубриокостального и корпорокостального типа высчитывался угол Льюиса (угол между рукояткой и телом грудины, в норме величина угла составляет 145-175 градусов) [15-19]. Пациентам с манубриокостальным типом килевидной деформации проводилась открытая торакопластика с корригирующей остеотомией грудины и последующей ее фиксации блокируемой пластиной, с корпорокостальным типом - открытая торакопластика без использования металлоконструкций.

В третью и четвертую группы вошли пациенты с локальными деформациями грудной клетки

Результаты

Средняя продолжительность госпитализации пациентов составила 7,2±1,4 суток. Среднее время операции при операции Nuss составило - 92,1±5,4 минут; при операции по Ravitch по поводу воронкообразной деформации грудной клетки - 121±8,7 минут; при операции по поводу коррекции килевидной деформации грудной клетки - 57±5,6 минут; при хирургической коррекции локальных

(врожденного и приобретенного генеза) и пациенты с синдромальными патологиями, такими как синдром Марфана и синдром Поланда. Данным пациентам проводилась открытая торакопластика с установкой спице-рамочных конструкций.

В пятую группу вошли пациенты с рецидивами воронкообразной деформации грудной клетки. Пациентам с рецидивами воронкообразной деформации грудной клетки проводилась открытая торакопластика с установкой стерно-костальной пластины.

Нами оценивались лучевые индексы (индекс Галлера) до и по операции, длительность оперативного пособия, а также интраоперационная кровопотеря.

деформаций - 46±4,5 минут; по поводу рецидива воронкообразной деформации грудной клетки - 132±10,3 минут. Летальных исходов не было. Гемоторакс наблюдался у 25 (4,3%) пациентов, в 10 (2,9%) случаях потребовалось дренирование плевральной полости. Пневмоторакс диагностирован у 11 (3,2%) больных, в связи с чем возникла необходимость в постановке дренажа в плевральную полость. Нагноение

послеоперационной раны наблюдалось у 10 (2,9%) пациентов. Смещение пластины наблюдалось у 1 (0,3%) пациентов. Установленные металлоконструкции были удалены у 200 (57,6%) пациентов. Удаление металлоконструкции (стерно-костальных пластин, спице-рамочных конструкций), устанавливаемых во

время торакопластик производилось в период от 2 до 4 лет с момента операции. Средний срок нахождения пластины в $24,4 \pm 4,5$ месяцев. Хороший косметический результат получен у 95% больных. Клинические данные пациентов представлены в Таблице 1.

Таблица 1 - Клинические данные участвующих в исследовании

Пациенты	Воронкообразная деформация грудной клетки		Килевидная деформация грудной клетки		Локальная деформация		Рецидивы деформаций		Наследственные патологии	
	муж	жен	муж	жен	муж	жен	муж	жен	муж	жен
Количество пациентов	230		70		15		22		10	
	176	54	50	20	12	3	18	4	4	6
Индекс Галлера	До операции	После операции					До	После		
	$3,8 \pm 1,24$	$2,7 \pm 1,84$						$2,8 \pm 1,62$		
Кровопотеря во время операции	400±50		200±50		100±50		500±50		300±50	
Длительность операции	121±11,4		85±5,4		45±5,1		151±10,3		93±12,5	
Гемоторакс	15		5		1		4		0	
Пневмоторакс	8		3		0		0		0	
Нагноения раны	4		1		2		2		1	
Дни госпитализации	$7,6 \pm 0,98$		$6,5 \pm 0,56$		$5,6 \pm 0,74$		$8,4 \pm 0,94$		$6,8 \pm 0,85$	

При воронкообразной деформации грудной клетки 2 степени и выше, при наличии изменений и жалоб со стороны дыхательной и сердечно-сосудистой системы, а также при настоянии пациента на операции

(в виду косметического дефекта) мы проводили коррекцию деформации грудной клетки хирургическим путем.

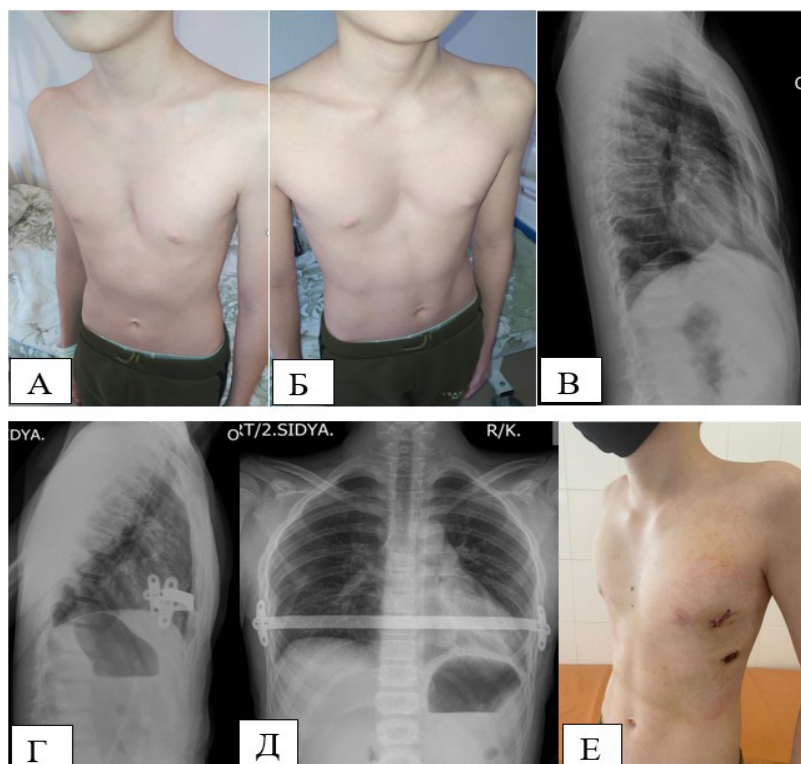


Рисунок 2 - Пациент М., 14 лет. Диагноз: Воронкообразная деформация грудной клетки 2 степени. А и Б – внешний вид пациента до операции; В – рентгенограмма грудной клетки пациента до операции; Г и Д – рентгенограммы грудной клетки пациента после операции; Е – внешний вид пациента после операции

Объем хирургического пособия при коррекции воронкообразной деформации грудной клетки был вариативен. Пациентов с воронкообразной деформацией мы делим на 2 подгруппы, пациенты в возрасте до 16 лет и пациенты старше 16 лет. Пациентам в возрасте до 16 лет мы рекомендовали проведение

торакопластики по методике Nuss с видеоассистенцией. Пациентам после 16 лет мы рекомендовали хирургическое вмешательство открытым методом (как правило: торакопластика по Ravitch с использованием стерно-костальной пластины) (Рисунки 2 и 3).

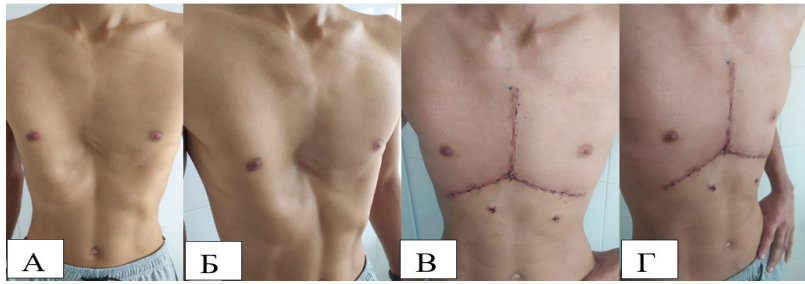


Рисунок 3 - Пациент Т, 20 лет. Диагноз: Воронкообразная деформация грудной клетки 3 степени. А и Б – внешний вид пациента до операции; В и Г – внешний вид пациента после операции.

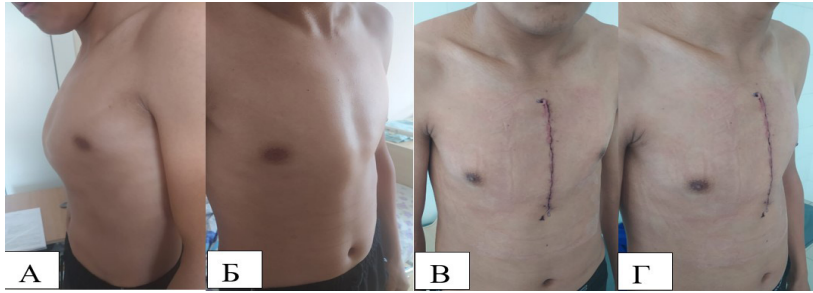


Рисунок 4 - Пациент Т, 15 лет. Диагноз: Килевидная деформация грудной клетки. Корпоро-костальный тип. А и Б – внешний вид пациента до операции; В и Г – внешний вид пациента после операции

Оперативное лечение при килевидной деформации грудной клетки зависело от типа деформации: при манубрикоостальном типе производится торакопластика с резекцией грудины на вершине деформации с последующей фиксацией

отломков грудины при помощи блокируемой пластины; корпорокостальном и костальном типах – торакопластика с парастеральной резекцией ребер и депрессией грудины (Рисунки 4 и 5).

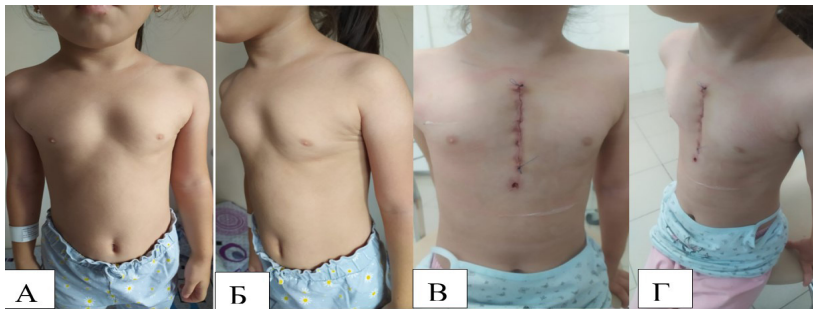


Рисунок 5 - Пациентка У, 4 года. Диагноз: Килевидная деформация грудной клетки. Манубрикоостальный тип. А и Б – внешний вид пациентки до операции; В и Г – внешний вид пациентки после операции

Оперативное пособие сугубо индивидуальное и зависит от объема первичного хирургического вмешательства. Предпочтения мы отдаём открытым методикам: торакопластика с полной мобилизацией

грудной клетки, иссечением рубцов, обязательной частичной резекцией и костотомией деформированных ребер с установкой стерно-костальной пластины) (Рисунок 6).

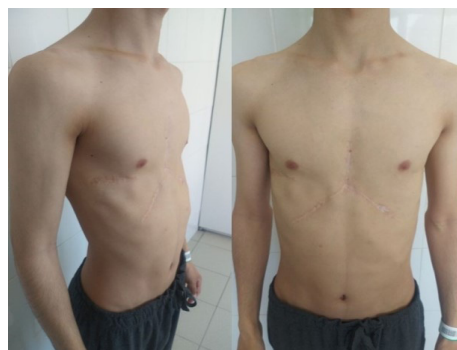

Рисунок 6 - Пациент А, 21 год. Диагноз: Рецидив воронкообразной деформации грудной клетки. Внешний вид пациента через 3 года после коррекции рецидива деформации

В случае выраженной воронкообразной деформации мы предлагали ее коррекцию посредством операции по Ravitch с использованием стерно-костальной пластины. Если же имеется локальный

дефект грудной клетки, то проводилась торакопластика с мобилизацией и элевацией деформированных ребер и установкой субкостальной спице-рамочной конструкции (Рисунок 7).

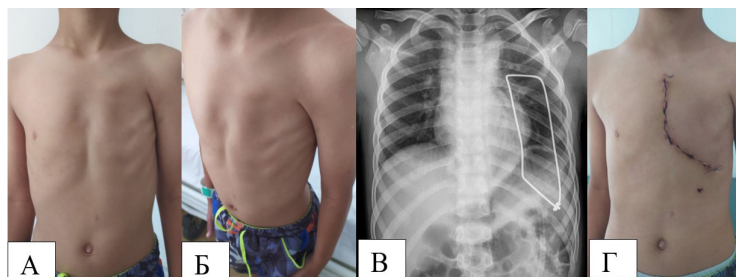


Рисунок 7 - Пациент Н., 8 лет. Диагноз: Синдром Поланда. А и Б – внешний вид пациента до операции; В – рентгенограмма грудной клетки после операции, на которой отмечается спице-рамочная конструкция; Г – внешний вид пациента после операции

Обсуждение

Гемоторакс наблюдался у 15 (6,5%) пациентов с воронкообразной деформацией грудной клетки, в 10 случаях потребовалось дренирование плевральной полости. Пневмоторакс диагностирован у 8 (3,4%) больных, в связи с чем возникла необходимость в Частота развития гемоторакса у наших пациентов было несколько выше, чем у зарубежных исследователей, где в среднем частота возникновения гемоторакса составляет 2,4%, пневмоторакса – 1,7%, инфекционных осложнений послеоперационной раны – 2,4%, смещения металлоконструкции – 4,6% [20].

При невыраженной деформации килевидной деформации грудной клетки, отсутствии жалоб со стороны органов грудной клетки пациентам предлагалось консервативное лечение. Объем консервативного лечения включает себя: физиотерапевтическое лечение, ношение стягивающих нагрудных корсетов, ЛФК [21]. В случае, косметического дефекта как следствие выраженной деформации, изменений со стороны сердечно-сосудистой и дыхательной систем, а также настоянии пациента на операции мы проводим оперативное пособие деформации.

В зависимости от степени деформации воронкообразной деформацией грудной клетки пациентам предлагалось консервативное или оперативное лечение. При деформации грудной клетки 1 и 2 степени, молодом возрасте пациентов (до 14 лет) отсутствии жалоб и изменений со стороны дыхательной и сердечно-сосудистой мы рекомендуем проведение консервативного лечения, которое включает в себя следующие мероприятия: физиотерапевтическое лечение, ЛФК (акцент на формирование мышечного корсета и гипертрофии грудных мышц), использование вакуумного колокола [17-19].

При воронкообразной деформации грудной клетки 2 степени и выше, при наличии изменений и жалоб со стороны дыхательной и сердечно-сосудистой системы, а также при настоянии пациента на операции (в виду косметического дефекта) мы проводили коррекцию деформации грудной клетки хирургическим путем.

Выводы

Таким образом, лечение различных деформаций грудной клетки требует индивидуального подхода лечения. Разработанный нами дифференциальный

Рецидива килевидной деформации нами не наблюдалось. Гемоторакс наблюдался у 5 (6,25%) пациентов, пневмоторакс диагностирован у 3 (3,75%) больных, нагноение послеоперационной раны наблюдалось у 1 (1,25%) пациента. По данным зарубежных исследователей частота возникновения пневмоторакса – 2,7%, инфекционных осложнений послеоперационной раны – 1,7% [22].

Пациенты с локальными дефектами грудной клетки предъявляют жалобы по поводу косметического дефекта. Хирургическую коррекцию локальной деформации мы проводили лишь при настоянии пациента. Оперативное пособие заключалось в торакопластике с мобилизацией, парастеральной резекцией и дополнительных костотомий деформированных ребер. В случае, если локальный дефект грудной клетки пациента никак не беспокоит и клинически не проявляется, то пациенту предлагалось лишь динамическое наблюдение.

Лечение пациентов с рецидивами воронкообразной деформации грудной клетки, по нашему мнению, должно быть лишь оперативным. Частота рецидивов воронкообразной деформации в нашем исследовании составляла 6,25%. По данным зарубежных авторов в среднем частота повторных вмешательств по поводу рецидивов составляет от 2 до 37% [23-25].

При таких наследственных патологиях как синдром Поланда, синдром Курарино-Сильвермана, Синдром Марфана, синдром Лойса-Дитса могут возникать различные по характеру деформации грудной клетки. Лечение деформаций грудной клетки у пациентов с наследственными заболеваниями зависит от характера деформации. Чаще всего это либо определенная степень воронкообразной деформации, либо имеется локальный дефект грудной клетки.

Предлагая свой подход в лечении, мы стремились, чтобы он был понятным и простым для каждой деформации, и мог быть использован практическими врачами.

подход к лечению может существенно помочь врачу с определением тактики лечения той или иной деформаций грудной клетки.

Конфликт интересов. Авторы работы заявляют об отсутствии конфликта интересов.

Финансирование. Внешних источников финансирования нет.

Вклад авторов. Концептуализация – Б.А.Н.; методология – Т.К.Б.; проверка – Т.К.Б.; формальный

анализ – Б.А.Н.; написание (оригинальная черновая подготовка) – К.А.Б.; написание (обзор и редактирование) – Т.К.Б., К.А.Б.

Все авторы прочитали, согласились с окончательной версией рукописи и подписали форму передачи авторских прав.

Литература

1. Bi C., Geraci T. Chest Wall Deformities. In *Thoracic Surgery Clerkship: A Guide for Senior Medical Students*, 2024: 447-459. Cham: Springer International Publishing. [[Crossref](#)]
2. Tekinbaş C., Bayraklı Z.O. Overview of chest wall deformities. *Turkish Journal of Thoracic and Cardiovascular Surgery*, 2024; 32(Suppl1): S78. [[Crossref](#)]
3. Ravitch M.M. Congenital deformities of the chest wall and their operative correction. Philadelphia. 1977; 127–205. [[Google Scholar](#)]
4. Shamberger R.C. Chest wall deformities. *Pediatric Surgery: General Pediatric Surgery, Tumors, Trauma and Transplantation*, 2021; 101-121. [[Crossref](#)]
5. Моторенко Н.В., Винник А.В. Воронкообразная деформация грудной клетки у детей // Проблемы здоровья и экологии. – 2022. - Т. 19. - №1. – С. 47-54. [[Google Scholar](#)]
6. Motorenko N.V., Vinnik A.V. Voronkoobraznaia deformatsiia grudnoi kletki u detei (Pectus excavatum in children) [in Russian]. *Problemy zdorov'ia i ekologii*. 2022; 19(1): 47-54. [[Google Scholar](#)]
7. Kelly R. E., Martinez-Ferro M., Abramson H. Chest wall deformities. In *Operative Pediatric Surgery*, 2020; 161-181. CRC Press. [[Google Scholar](#)]
8. Аксельров М.А., Разин М.П., Сатывалдаев М.Н., Вольский Г.Б. и др. Килевидная деформация грудной клетки // Российский вестник детской хирургии, анестезиологии и реаниматологии. – 2018. – Т. 8. - №3. – С. 45-52. [[Crossref](#)]
9. Aksel'rov M.A., Razin M.P., Satyvaldaev M.N., Vol'skii G.B. i dr. Kilevidnaia deformatsiia grudnoi kletki (Pileated chest deformity) [in Russian]. *Rossiiskii vestnik detskoï khirurgii, anesteziologii i reanimatologii*. 2018; 8(3): 45-52. [[Crossref](#)]
10. Fokin A.A., Steuerwald N.M., Ahrens W.A., Allen K.E. Anatomical, histologic, and genetic characteristics of congenital chest wall deformities. *Semin Thorac Cardiovasc Surg*. 2009; 21(1): 44-57. [[Crossref](#)]
11. Агранович О.Е., Комолкин И.А., Димитриева А.Ю. Синдром Поланда // Ортопедия, травматология и восстановительная хирургия детского возраста. – 2017. – Т. 5. - №1. – С. 63-70. [[Google Scholar](#)]
12. Agranovich O.E., Komolkin I.A., Dimitrieva A.Iu. Sindrom Polanda (Poland syndrome) [in Russian]. *Ortopediia, travmatologiya i vosstanovitel'naia khirurgiia detskogo vozrasta*. 2017; 5(1): 63-70. [[Google Scholar](#)]
13. Yiyit N., Işitmançil T., Öksüz S. Clinical analysis of 113 patients with Poland syndrome. *Ann Thorac Surg*. 2015; 99(3): 999-1004. [[Crossref](#)]
14. Nuss D., Kelly R., Croitoru D.P., Katz M.E. A 10-year review of a minimally invasive technique for the correction of pectus excavatum. *Journal of Pediatric Surgery*. 1998; 33(4): 545-452. [[Crossref](#)]
15. Molik K.A., Engum S.A., Rescorla F.J., West K.W. et al. Pectus excavatum repair: Experience with standard and minimal invasive techniques. *Journal of Pediatric Surgery*. 2001; 36(2): 324-328. [[Crossref](#)]
16. Fonkalsrud E.W., Salman T., Guo W., Gregg J.P. Repair of pectus deformities with sternal support. *Journal of Thoracic and Cardiovascular Surgery*. 1994; 107(1): 37-42. [[Google Scholar](#)]
17. Haller J.A., Kramer S.S., Lietman S.A. Use of CT scans in selection of patients for pectus excavatum surgery: a preliminary report. *J Pediatr Surg*. 1987; 22(10): 904-6. [[Crossref](#)]
18. Андреев П.С., Скворцов А.П. Лечение килевидной деформации грудной клетки у детей и подростков // Практическая медицина. – 2018. – Т. 6. - №7-1. - С. 16-19. [[Google Scholar](#)]
19. Andreev P.S., Skvortsov A.P. Lechenie kilevidnoi deformatsii grudnoi kletki u detei i podrostkov (Treatment of keeled chest deformity in children and adolescents) [in Russian]. *Prakticheskaia meditsina*. 2018; 16(7-1): 16-19. [[Google Scholar](#)]
20. Geraedts T.C., Daemen J. H., Vissers Y. L., Hulsewé K. W., et al. Minimally invasive repair of pectus carinatum by the Abramson method: A systematic review. *Journal of pediatric surgery*, 2022; 57(10): 325-332. [[Crossref](#)]
21. Muzammil A., Razick D.I., Saeed A., Osamah B., et al. Complications and Outcomes of the Nuss Procedure in Adult Patients: A Systematic Review. *Cureus*, 2023; 15(2). [[Crossref](#)]
22. Haecker F. M. 20 years clinical application of the vacuum bell for conservative treatment of pectus excavatum—past, present, future. *Journal of Thoracic Disease*, 2024; 16(8) [[Crossref](#)]
23. Mohamed J.S., Tan J.W., Tam J.K.C. Quality of life with minimally invasive repair of pectus excavatum: a systematic review and meta-analysis. *Annals of Translational Medicine*, 2023; 11(12). PMC10777225 [[Crossref](#)]
24. Воробьева Е.А., Разумовский А.Ю., Кузьмичев В.А., Матросова О.А. и др. Консервативное лечение килевидной деформации грудной клетки у детей и подростков // Вопросы практической педиатрии. – 2023. – Т. 18. - №4. – С. 95–105. [[Crossref](#)]
25. Vorob'eva E.A., Razumovskii A.Iu., Kuz'michev V.A., Matrosova O.A. i dr. Konservativnoe lechenie kilevidnoi deformatsii grudnoi kletki u detei i podrostkov (Conservative treatment of keeled chest deformity in children and adolescents) [in Russian]. *Voprosy prakticheskoi pediatrii*. 2023; 18(4): 95–105. [[Crossref](#)]
26. Ermerak N.O. Compressive external bracing in pectus carinatum: Results of the first 100 patients. *Marmara Medical Journal*, 2023; 36(3): 334-338. [[Crossref](#)]
27. Arshad S.A., Garcia E.I., Bell C., Avritscher E.B., et al. Multicenter assessment of cryoanalgesia use in minimally invasive repair of pectus excavatum: a 20-center retrospective cohort study. *Annals of surgery*, 2023; 277(6): e1373-e1379. [[Crossref](#)]

Кеуде қуысының деформациясын емдеуге дифференциалды тәсілдің тиімділігін бағалау**[Батпен А.Н.](#)¹, [Әбілмажинов М.Т.](#)², [Тәжин Қ.Б.](#)³, [Қазбеков А.Б.](#)⁴**¹ Директордың ғылыми жұмыс және стратегия жөніндегі орынбасары, Академик Н.Д. Батпен атындағы Ұлттық травматология және ортопедия ғылыми орталығы, Астана, Қазақстан.

E-mail: batpen_a@nscto.kz

² Травматология және ортопедия кафедрасының меңгерушісі, Астана медицина университеті, Астана, Қазақстан.

E-mail: salta_sso@mail.ru

³ №2 ортопедия бөлімшесінің меңгерушісі, Академик Н.Д. Батпен атындағы Ұлттық травматология және ортопедия ғылыми орталығы, Астана, Қазақстан. E-mail: zamada@mail.ru⁴ Астана медициналық университетінің PhD докторанты, Академик Н.Д. Батпен атындағы Ұлттық травматология және ортопедия ғылыми орталығының кіші ғылыми қызметкері, Астана, Қазақстан E-mail: ablaikhankazbekov@gmail.com**Түйіндеме**

Қазіргі уақытта кеуде деформациясын емдеу мәселесі олардың өзгермелілігіне байланысты өзекті болып қала береді.

Зерттеудің мақсаты: 2010-2022 жылдар аралығында кеуде қуысының әртүрлі деформациялары бар науқастарды емдеу нәтижелерін талдау.

Әдістері. 2010-2022 жылдар аралығында академик Н.Д. Батпен атындағы Ұлттық травматология және ортопедия орталығының №2 ортопедия бөлімшесінде кеуде қуысының деформациясы бар 347 науқасқа операция жасалды: шұңқыр тәрізді деформациямен – 230 науқас (66,3%), Киль тәрізді деформациямен - 70 науқас (20,2%), жергілікті деформациямен - 15 науқастар (4,3%), синдромдық патологиялары бар – 10 науқас (2,9%), кеуде қуысының шұңқыр тәрізді деформациясының қайталануы бар – 22 пациент (6,3%). Пациенттердің орташа жасы 18±2,4 жасты құрады. II дәрежесі кеуде қуысының деформациясының бар науқастар 117 (50,9%), III дәрежелі 113 (49,1%) болды. Кеуде қуысының манубриокостальды деформациясы бар науқастар - 5 (7,1%), 65 корпорокостальды типті науқастар. Кеуде қуысының деформациясы пайда болатын аурулардың синдромдық түрлерінің арасында Поланд синдромы мен Марфан синдромы бар науқастар болды.

Нәтижесі. 16 жасқа дейінгі кеуде қуысының шұңқыр тәрізді деформациясы бар емделушілерге Насс бойынша ашық торакопластика, 16 жасан асқан емделушілерге стерно – сүйек пластинасын орнатумен Равич бойынша торакопластика жасалды. Киль тәрізді деформацияның манубриокостальды түрі бар емделушілерге төс сүйегінің түзеткіш остеотомиясы бар ашық торакопластика және одан кейін оны бітелген пластинамен фиксациялау, корпорокостальды түрі бар - металл конструкцияларын пайдаланбай ашық торакопластика жасалды. Кеуде қуысының шектелген деформациясы бар емделушілерге, сондай-ақ синдромдық патологиясы бар емделушілерге спиц-рамалық конструкцияларды орната отырып, ашық торакопластика жасалды. Кеуде қуысының шұңқыр тәрізді деформациясының қайталануы бар емделушілерге стерно-сүйек пластинасын орната отырып, Ашық торакопластика жүргізілді. Ауруханаға жатқызудың орташа ұзақтығы 7,2±1,4 тәулікті құрады. Өлім болған жоқ. Гемоторакс 25 (4,3%) пациентте байқалды, 10 (2,9%) жағдайда плевра қуысының дренажы қажет болды. Пневмоторакс 11 (3,2%) науқасқа диагноз қойылды, осыған байланысты плевра қуысына дренаж қою қажеттілігі туындады. Пластинаның жсылжуы 1 (0,3%) пациенттерде байқалды. Орнатылған металл конструкциялары 200 (57,6%) пациенттен алынып тасталды. Пластинаның орташа тұру мерзімі - 24,4±4,5 ай. Науқастардың 95% - ы жақсы косметикалық нәтиже көрсетті.

Қорытынды. Осылайша, кеуде қуысының әртүрлі деформацияларын емдеу жеке емдеуді қажет етеді. Біз әзірлеген дифференциалды емдеу әдісі дәрігерге кеуде қуысының белгілі бір деформациясын емдеу тактикасын анықтауға айтарлықтай көмектеседі.

Түйін сөздер: кеуде қуысының деформация, торакопластика, Поланд синдромы.

Evaluation of the effectiveness of a differential approach to the treatment of chest deformities**[Arman Batpen](#)¹, [Mukhtar Abilmazhinov](#)², [Kairat Tazhin](#)³, [Ablaikhan Kazbekov](#)⁴**¹ Deputy Director for Research and Strategy, National Scientific Center of Traumatology and Orthopedics named after Academician N.D. Batpenov, Astana, Kazakhstan. E-mail: batpen_a@nscto.kz² Head of the Department of Traumatology and Orthopedics, Astana Medical University, Astana, Kazakhstan.

E-mail: salta_sso@mail.ru

³ Head of the Department of Orthopedics No.2, National Scientific Center of Traumatology and Orthopedics named after Academician N.D. Batpenov, Astana, Kazakhstan. E-mail: zamada@mail.ru⁴ PhD student at the Astana Medical University, Junior researcher of the National Scientific Center of Traumatology and Orthopedics named after Academician N.D. Batpenov, Astana, Kazakhstan. E-mail: ablaikhankazbekov@gmail.com**Abstract**

Currently, the issue of treating chest deformities remains relevant due to their variability.

The aim of this study was to analyze the results of treatment of patients with various chest deformities for the period from 2010 to 2022.

Methods. During the period from 2010 to 2022, 347 patients with chest deformities were operated in the Orthopedics Department No.2 of the National center of traumatology and orthopedics named after Academician N.D. Batpenov: 230 patients with funnel-shaped deformity (66.3%), 70 patients with keel-shaped deformity (20.2%), 15 with local deformities patients (4.3%), with syndromic pathologies – 10 patients (2.9%), with recurrent funnel-shaped chest deformity - 22 patients (6.3%). The average age of the patients was 18±2.4 years. There were 117 (50.9%) patients with grade II chest deformity, 113 (49.1%) with grade III. Patients with the manubriocostal type of keeled chest deformity – 5 (7.1%), 65 patients with the corporocostal type. Among the syndromic forms of diseases in which chest deformities occur were patients with Poland syndrome and Marfan syndrome.

Results. Patients with funnel-shaped deformity of the chest under the age of 16 were given open thoracoplasty according to Nass, patients over 16 years old received thoracoplasty according to Ravich with the installation of a sternocostal plate. Patients with the manubriocostal type of keeled deformity underwent open thoracoplasty with corrective osteotomy of the sternum and its subsequent fixation with a blocked plate, with the corporocostal type - open thoracoplasty without the use of metal structures. Patients with local chest deformities, as well as patients with syndromic pathologies, underwent open thoracoplasty with the installation of spoke-frame structures. Patients with recurrent funnel-shaped chest deformity underwent open thoracoplasty with the installation of a sternocostal plate. The average duration of hospitalization was 7.2 ± 1.4 days. There were no fatalities. Hemothorax was observed in 25 (4.3%) patients, and pleural drainage was required in 10 (2.9%) cases. Pneumothorax was diagnosed in 11 (3.2%) patients, and therefore there was a need for drainage into the pleural cavity. Plate displacement was observed in 1 (0.3%) patients. Installed metal structures were removed in 200 (57.6%) patients. The average shelf life of the plate is 24.4 ± 4.5 months. A good cosmetic result was obtained in 95% of patients.

Conclusion. Thus, the treatment of various chest deformities requires an individual treatment approach. The differential approach to treatment developed by us can significantly help the doctor with determining the tactics of treating a particular chest deformity.

Keywords: chest deformity, thoracoplasty, Poland syndrome.

МАЗМҰНЫ

<i>Балгазаров А.С., Бәтпен А.Н., Балгазаров С.С., Горбунов Б.Н., Рамазанов Ж.К., Абилов Р.С., Крикливый А.А., Морошан А.В., Атепилова А.М.</i>	
Жамбас сүйегінің перипротездік сынықтарын бекітуге арналған пластинаны математикалық модельдеу	4
 <i>Джалилов Т.Я.</i>	
Бұрандалы транспедикулярлық жүйелердің тұрақтылығын арттыру үшін қолданылатын әдіс. Эксперименттік компьютерлік модельдеу нәтижелері.....	10
 <i>Жанаспаев А.М., Жанаспаев Т.М., Горбунов Б.Н., Бондаренко А.В.</i>	
Соңғы элементтер әдісімен бағаланған репозициялау әсерінің биомеханикасы және Sanders IV тәрізді өкшесүйек сынығын операциялық емдеудегі сыртқы бекіту аппаратымен еківекторлық дистракцияның рентгенологиялық нәтижесі	17
 <i>Тажин К.Б., Нурахметов А.А., Досанова А.А.</i>	
Hallux rigidus емдеуде I метатарсолфалангиальды буынның артродезі	26
 <i>Иманғазинов С.Б., Андасбеков Н.Қ., Кайырханов Е.К., Таштемирова О.Г., Р.С. Қазанғапов Р.С., М.Ф. Қанжигалин М.Ф., А.А. Мүрсәлімов А.А.</i>	
Инновациялық технологияларды травматология саласында пайдалану тиімділігі	32
 <i>Дарыбаев Д.М., Тулеубаев Б.Е., Кошанова А.А., Керімбеков Т.И., Дәулетбаев М.Ж., Сағинов А.М.</i>	
Түйіршікті жараларды аутотеріжамаудағы трансплантатты ота барысындағы қорғау.....	38
 <i>Бәтпен А.Н., Абильмажинов М.Т., Тажин К.Б., Казбеков А.Б.</i>	
Кеуде қуысының деформациясын емдеуге дифференциалды тәсілдің тиімділігін бағалау	46

СОДЕРЖАНИЕ

<i>Балгазаров А.С., Бәтпен А.Н., Балгазаров С.С., Горбунов Б.Н., Рамазанов Ж.К., Абилов Р.С., Крикливый А.А., А.В. Морошан А.В., Атепилева А.М.</i> Математическое моделирование пластины для фиксации перипротезных переломов проксимального отдела бедренной кости	4
<i>Джалилов Т.Я.</i> Метод применяемый для повышения стабильности винтовых транспедикулярных систем. Результаты экспериментального компьютерного моделирования	10
<i>Жанаспаев А.М., Жанаспаев Т.М., Горбунов Б.Н., Бондаренко А.В.</i> Биомеханика репонирующего воздействия оцененная методом конечных элементов и рентгенологические результаты двухвекторной дистракции аппаратом внешней фиксации при оперативном лечении перелома пяточной кости типа Sanders IV	17
<i>Тажин К.Б., Нурахметов А.А., Досанова А.А.</i> Артродез I плюснефалангового сустава в лечении hallux rigidus.....	26
<i>Иманғазинов С.Б., Андасбеков Н.Қ., Кайырханов Е.К., Таштемирова О.Г., Р.С. Қазанғапов Р.С., М.Ф. Қанжиғалин М.Ф., А.А. Мүрсәлімов А.А.</i> Периоперационная защита трансплантата при аутодермопластике гранулирующих ран.....	32
<i>Дарыбаев Д.М., Тулеубаев Б.Е., Кошанова А.А., Керимбеков Т.И., Давлетбаев М.Ж., Сагинов А.М.</i> Сравнительная оценка ремоделирования костного дефекта при применении ускорителей роста костной ткани на примере лабораторных животных на ранних стадиях.....	38
<i>Бәтпен А.Н., Абилямжинов М.Т., Тажин К.Б., Казбеков А.Б.</i> Оценка эффективности дифференциального подхода к лечению деформаций грудной клетки	46

CONTENT

<i>Amanzhol Balgazarov, Arman Batpen, Serik Balgazarov, Boris Gorbunov, Zhanatai Ramazanov, Ruslan Abilov, Alexandr Kriklivyy, Artyom Moroshan, Aliya Atepileva</i> Mathematical modeling of a plate for fixation of periprosthetic fractures of the proximal femur.....	4
<i>Togrul Calilov</i> Stabilization of transpedicular systems used in the Surgical treatment of various spinal pathologies. Results of Experimental computer modeling	10
<i>Amangazy Zhanaspayev, Timur Zhanaspayev, Boris Gorbunov, Anatoly Bondarenko⁴</i> Biomechanics of the replicating effect evaluated by the finite element method and X-ray results of two-vector distraction by an external fixation device in the surgical treatment of a Sanders IV type os calcis fracture.....	17
<i>Kairat Tazhin, Aset Nurakhmetov, Aida Dossanova</i> Arthrodesis of the I metatarsophalangeal joint in the treatment of hallux rigidus	26
<i>Sagit Imangazinov, Nursultan Andasbekov, Yernar Kairkhanov, Olga Tashtemirova, Rustem Kazangapov, Marat Kanzhigalin, Askhat Mursalimov</i> Perioperative graft protection In autodermoplasty of granulating wounds.....	32
<i>Daryn Darybayev, Berik Tuleubayev, Amina Koshanova, Talgat Kerimbekov, Marat Davletbayev, Azim Saginov</i> Comparative assessment of bone defect remodeling using bone tissue growth accelerators in a laboratory animal sample in the early stages	38
<i>Arman Batpen, Mukhtar Abilmazhinov, Kairat Tazhin, Abilaikhan Kazbekov</i> Evaluation of the effectiveness of a differential approach to the treatment of chest deformities	46

