



National Scientific Center of Traumatology  
and Orthopaedics named after  
Academician N.D. Batpenov

ISSN: 2789-9632  
e-2789-9640

# Traumatology and Orthopaedics of Kazakhstan

Scientific & Practical Journal of the  
Kazakhstan Association of Trauma Orthopaedists

---

Volume 76. Number 1 (2025)

## РЕДАКЦИЯ/EDITORIAL

### Бас редактор:

**Бекарисов Олжас Сапарғалиұлы**  
Қауымдастырылған редакторлар:  
**Бәтпен Арман Нұрланұлы**  
**Mahmut Nedim Doral**  
**Абдрахманов Әлібек Жанпейісұлы**  
Атқарушы редактор:  
**Оразова Ғалия Ұзаққызы**  
Жауапты хатшы:  
**Гурбанова Эльнара Иншаллаховна**

### Главный редактор:

**Бекарисов Олжас Сапарғалиевич**  
Ассоциированные редакторы:  
**Бәтпен Арман Нұрланұлы**  
**Mahmut Nedim Doral**  
**Абдрахманов Алибек Жанпеисович**  
Исполнительный редактор:  
**Оразова Ғалия Ұзаққызы**  
Ответственный секретарь:  
**Гурбанова Эльнара Иншаллаховна**

### Editor-in-Chief:

**Olzhas Bekarissov**  
Associate Editors:  
**Arman Batpen**  
**Mahmut Nedim Doral**  
**Alibek Abdrakhmanov**  
Executive Editor:  
**Galiya Orazova**  
Executive Secretary:  
**Gurbanova Elnara**

## РЕДАКЦИЯЛЫҚ КЕҢЕС/ РЕДАКЦИОННЫЙ СОВЕТ/ EDITORIAL BOARD

**Kotz Rainer** (Австрия)  
**Schnettler Reinhard** (Германия)  
**Zeichen J.** (Германия)  
**Sehirlioglu Ali** (Түркия)  
**Tarasevicius Sarunas** (Литва)  
**Hayati Durmaz** (Түркия)  
**Häring Ewald** (Австрия)  
**Абдуразаков У.А.** (Қазақстан)  
**Ахтямов И.Ф.** (Ресей)  
**Виссарионов С.В.** (Ресей)  
**Гахраманов А.** (Әзірбайжан)  
**Есиркепов М.М.** (Қазақстан)  
**Жанаспаев М.А.** (Қазақстан)  
**Михайловский М.В.** (Ресей)  
**Минасов Б.Ш.** (Ресей)  
**Мурылев В.Ю.** (Ресей)  
**Надилов Н.Н.** (Қазақстан)  
**Раманкулов Е.М.** (Қазақстан)  
**Рерих В.В.** (Ресей)  
**Римашевский Д.В.** (Ресей)  
**Тихилов Р.М.** (Ресей)

**Kotz Rainer** (Австрия)  
**Schnettler Reinhard** (Германия)  
**Zeichen J.** (Германия)  
**Sehirlioglu Ali** (Турция)  
**Tarasevicius Sarunas** (Литва)  
**Hayati Durmaz** (Турция)  
**Häring Ewald** (Австрия)  
**Абдуразаков У.А.** (Қазақстан)  
**Ахтямов И.Ф.** (Россия)  
**Виссарионов С.В.** (Россия)  
**Гахраманов А.** (Азербайджан)  
**Есиркепов М.М.** (Қазақстан)  
**Жанаспаев М.А.** (Қазақстан)  
**Михайловский М.В.** (Россия)  
**Минасов Б.Ш.** (Россия)  
**Мурылев В.Ю.** (Россия)  
**Надилов Н.Н.** (Қазақстан)  
**Раманкулов Е.М.** (Қазақстан)  
**Рерих В.В.** (Россия)  
**Римашевский Д.В.** (Россия)  
**Тихилов Р.М.** (Россия)

**Kotz Rainer** (Austria)  
**Schnettler Reinhard** (Germany)  
**Zeichen J.** (Germany)  
**Sehirlioglu Ali** (Turkey)  
**Tarasevicius Sarunas** (Lithuania)  
**Hayati Durmaz** (Turkey)  
**Häring Ewald** (Austria)  
**Urabay Abdurazakov** (Kazakhstan)  
**Ildar Akhtyamov** (Russia)  
**Sergey Vissarionov** (Russia)  
**Aydin Gahramanov** (Azerbaijan)  
**Marlen Yesirkepov** (Kazakhstan)  
**Marat Zhanaspayev** (Kazakhstan)  
**Mikhail Mikhailovsky** (Russia)  
**Nurbek Nadyrov** (Kazakhstan)  
**Bulat Minasov** (Russia)  
**Valery Murylev** (Russia)  
**Yerlan Ramankulov** (Kazakhstan)  
**Victor Rerich** (Russia)  
**Denis Rimashevsky** (Russia)  
**Rashid Tikhilov** (Russia)

## РЕДАКЦИЯЛЫҚ КОЛЛЕГИЯ/ РЕДАКЦИОННАЯ КОЛЛЕГИЯ / FOUNDING EDITORIAL BOARD

**Абдрахманова А.С.** (Қазақстан)  
**Абильмажинов М.Т.** (Қазақстан)  
**Анашев Т.С.** (Қазақстан)  
**Баубеков М.Б.** (Қазақстан)  
**Байдарбеков М.У.** (Қазақстан)  
**Белокобылов А.А.** (Қазақстан)  
**Джаксыбекова Г.К.** (Қазақстан)  
**Жанаспаева Г.А.** (Қазақстан)  
**Искаков Е.С.** (Қазақстан)  
**Мурсалов Н.К.** (Қазақстан)  
**Махамбетчин М.М.** (Қазақстан)  
**Мухаметжанов Х.М.** (Қазақстан)  
**Нағыманов Б.А.** (Қазақстан)  
**Набиев Е.Н.** (Қазақстан)  
**Оспанов К.Т.** (Қазақстан)  
**Раймагамбетов Е.К.** (Қазақстан)  
**Спичак Л.В.** (Қазақстан)  
**Тажин К.Б.** (Қазақстан)  
**Түлеубаев Б.Е.** (Қазақстан)

**Абдрахманова А.С.** (Қазақстан)  
**Абильмажинов М.Т.** (Қазақстан)  
**Анашев Т.С.** (Қазақстан)  
**Баубеков М.Б.** (Қазақстан)  
**Байдарбеков М.У.** (Қазақстан)  
**Белокобылов А.А.** (Қазақстан)  
**Джаксыбекова Г.К.** (Қазақстан)  
**Жанаспаева Г.А.** (Қазақстан)  
**Искаков Е.С.** (Қазақстан)  
**Мурсалов Н.К.** (Қазақстан)  
**Махамбетчин М.М.** (Қазақстан)  
**Мухаметжанов Х.М.** (Қазақстан)  
**Нағыманов Б.А.** (Қазақстан)  
**Набиев Е.Н.** (Қазақстан)  
**Оспанов К.Т.** (Қазақстан)  
**Раймагамбетов Е.К.** (Қазақстан)  
**Спичак Л.В.** (Қазақстан)  
**Тажин К.Б.** (Қазақстан)  
**Түлеубаев Б.Е.** (Қазақстан)

**Aliya Abdrakhmanova** (Kazakhstan)  
**Mukhtar Abilmazhinov** (Kazakhstan)  
**Talgat Anashev** (Kazakhstan)  
**Meyram Baubekov** (Kazakhstan)  
**Murat Baidarbekov** (Kazakhstan)  
**Alexey Belokobylov** (Kazakhstan)  
**Galina Jaxybekova** (Kazakhstan)  
**Galiya Zhanaspayeva** (Kazakhstan)  
**Yerzhan Isakov** (Kazakhstan)  
**Nagmet Mursalov** (Kazakhstan)  
**Murat Makhambetchin** (Kazakhstan)  
**Khanat Mukhametzanov** (Kazakhstan)  
**Bolat Nagymanov** (Kazakhstan)  
**Yergaly Nabiyeu** (Kazakhstan)  
**Kuanyshe Ospanov** (Kazakhstan)  
**Yerik Raimagambetov** (Kazakhstan)  
**Lyudmila Spichak** (Kazakhstan)  
**Kairat Tazhin** (Kazakhstan)  
**Berik Tuleubayev** (Kazakhstan)

### Редакцияның мекен-жайы:

Traumatology and Orthopaedics  
of Kazakhstan  
Z00P5Y4  
Қазақстан, Астана қ.  
Абылай хан даңғ. 15/А  
Тел.: +7 (7172) 547 717  
E-mail: editor.journalto@gmail.com  
Веб-сайт: www.journaltokaz.org

### Адрес редакции:

Traumatology and Orthopaedics  
of Kazakhstan  
Z00P5Y4  
Қазақстан, г. Астана  
пр. Абылай хана, 15/А  
Тел.: +7 (7172) 547 717  
E-mail: editor.journalto@gmail.com  
Веб-сайт: www.journaltokaz.org

### Editorial Office:

Traumatology and Orthopaedics  
of Kazakhstan  
Z00P5Y4  
Kazakhstan, Astana city  
Abylai Khan Ave, 15A  
Tel.: +7 (7172) 547 717  
E-mail: editor.journalto@gmail.com  
Website: www.journaltokaz.org



National Scientific Center of Traumatology and Orthopaedics named after Academician N.D. Batpenov

# Traumatology and Orthopaedics of Kazakhstan

Scientific & Practical journal of the Kazakhstan Association of Trauma Orthopaedists

*Authors are responsible for reliability of information published in the journal. Reprinting of articles published in this journal and their use in any form, including e-media, without the consent of the publisher is prohibited*

---

Astana, 2025

<https://doi.org/10.52889/1684-9280-2025-76-1-4-14>

Шолу мақала

## Инфекциялық этиологиялы сүйек ақауларын емдеу және толтыру мәселесі. Әдебиетке шолу

[Рашова М.Г.](#)<sup>1</sup>, [Тулеубаев Б.Е.](#)<sup>2</sup>, [Ахметова С.Б.](#)<sup>3</sup>, [Дарменов Е.Н.](#)<sup>4</sup>, [Кошанова А.А.](#)<sup>5</sup>

<sup>1</sup> PhD докторант, Қарағанды медицина университеті, Қарағанды, Қазақстан. E-mail: rourke\_m@mail.ru

<sup>2</sup> Хирургиялық аурулар кафедрасының меңгерушісі, Қарағанды медицина университеті, Қарағанды, Қазақстан. E-mail: Tuleubaev@qmu.kz

<sup>3</sup> Биомедицина кафедрасының профессоры, Қарағанды медицина университеті, Қарағанды, Қазақстан. E-mail: S.Ahmetova@qmu.kz

<sup>4</sup> Хирургиялық аурулар кафедрасының доценті, Қарағанды медицина университеті, Қарағанды, Қазақстан. E-mail: darmenov@qmu.kz

<sup>5</sup> Хирургиялық аурулар кафедрасының ассистенті, Қарағанды медицина университеті, Қарағанды, Қазақстан. E-mail: Koshanova@qmu.kz

### Түйіндеме

Сүйек ақауларын емдеу және толтыру мәселесі бүгінгі күнге дейін өзекті болып табылады. Остеомиелит - сүйек кемігіне, кеуек тәрізді және ақтам затқа, периостеумға әсер ететін сүйектің барлық элементтерінің жұқпалы қабынуы. Созылмалы остеомиелитті диагностикалау және емдеу травматология мен ортопедияның өзекті міндеті болып табылады. Бұл постулат асқынулар дамуыны үлесінің жоғарылануына, пациенттерді емдеудегі үлкен экономикалық шығындарға және терапияның ұзақтығына байланысты.

Әдебиеттерді іздеу және шолу 2024 жылдың ақпанында жүргізілді және Web of science, Scopus, PubMed, Wiley сайттарындағы кілт сөздер бойынша жүзеге асырылды. Алынған үлгіден зерттеу тақырыбына сәйкес мақалалар, әсіресе 2014-2024 жылдардағы жұмыстар таңдалды. Сондай-ақ шолуға Қарағанды медицина университетінің хирургиялық аурулар кафедрасында травматология және ортопедия бойынша орындалған диссертациялар зерттеліп енгізілді.

Шартты түрде бұл шолу бірнеше бөліктен тұрады: 1) Биопленкалардың құрылымдық-функционалдық қасиеттерінің экспликациясы. Созылмалы остеомиелиттің неғұрлым жиі инфекциялық этиофакторы *Staphylococcus aureus*-тің мысалында қарастырылады; 2) Қазіргі заманғы сүйек ақауын толтырғыштарды салыстырмалы-сипаттамалық талдау; 3) Сүйек аллографты қолдану саласындағы Қарағанды медицина университетінің хирургиялық аурулар кафедрасының ғылыми жетістіктерінің дескрипциясы. Осындай саралау, авторлардың пікірінше мақаланың тақырыбын толығымен ашуға мүмкіндік береді.

Түйін сөздер: созылмалы остеомиелит, *Staphylococcus aureus*, биопленка, емдеу, диагностика, сүйек алмастырғыштары, наноцеллюлоза, сүйек аллографты.

Corresponding author: Rashova Madina, PhD student of Karaganda Medical University, Karaganda, Kazakhstan  
Postal code: M01K7G6  
Address: Kazakhstan, Karaganda, Gogol, 40  
Phone: +7 7059502916  
E-mail: rourke\_m@mail.ru

J Trauma Ortho Kaz 76 (1) 2025: 4-14  
Received: 23-11-2024  
Accepted: 27-12-2024



This work is licensed under a Creative Commons Attribution 4.0 International License

## Кіріспе

Созылмалы жарақаттан кейінгі остеомиелиттің жиілігі 5-30% аралығын құрайды, пациенттердің мүгедектікке ұшырауы 50-90% жетеді [1]. Асқынулардың кездесу жиілігі некроз, секвестрлердің пайда болуына, қоршаған жұмсақ тіндердің іріңді-қабыну процеске ұшырауына және остеорепаарацияның баяулауына байланысты туындайды. Бір науқасты емдеудегі қаржылық шығындар шамамен 25 мың долларды құрайды [2]. Қосарланған терапиядан яғни, хирургиялық санация мен дәрі-дәрмекпен емдеуден кейінгі рецидивтер 20-30% жағдайда тіркеледі, және әдебиеттерде 50 жылдық дебюттік кезеңнен кейін де инфекцияның қайта жандануы туралы мәліметтер келтірілген [3]. Созылмалы остеомиелитті емдеу медициналық ғана емес, сонымен қатар әлеуметтік-экономикалық проблема болып табылады, өйткені еңбекке қабілетті жастағы науқастар жиі зардап шегеді [4].

Остеомиелитті емдеуде қолданылатын биоматериалдар сүйек ақауларын толтырып қана қоймай, сонымен қатар антибиотиктерді жергілікті жеткізудің "құралы" болуы керек екені белгілі. Өйткені биопленкалардың пайда болуы және некроздалған аймақтардың қанмен қамтамасыз етілуінің бұзылуына байланысты жергілікті

## Әдістеме

Шолу остеомиелиттегі сүйек ақауларын емдеу және толтыру мәселесін қарастырады, олардың табыстылығы екі факторға байланысты деп ойлаймыз: инфекциялық агенттің эрадикациясы және сүйектің оңтайлы алмастырғышын таңдау. Біріншісін жүзеге асыру үшін сүйек инфекциясының хронизациясына әкелетін патогенетикалық процестерді ашу қажет. Оны этиологиялық агент және "биопленка түзілу" ұғымы арқылы түсіндіруге болады. Әдебиеттерді іздеу және шолу 2024 жылдың ақпанында жүргізілді және Web of science, Scopus, PubMed, Wiley сайттарындағы түйін сөздер бойынша жүзеге асырылды: созылмалы

## Созылмалы остеомиелит кезінде биопленка түзілуінің рөлі

Биопленкалар - ортаның бетіне түзіліп және жабысатын күрделі полимерлі матрикс, олар планктондық формаларға қарағанда антибиотиктерге төзімділігі жоғары микроорганизмдердің құрылымдық ұйымдасуын қамтиды [6]. Биопленкалар теориясы созылмалы жұқпалы аурулардың 65-80% этиологиясын түсіндіреді, олардың әртүрлілігі бактериялар көпшілігінің өздігінен пайда болатын экожүйелерде өсу қабілетін көрсетеді [7,19]. Бұл терминді өткен ғасырдың 80-ші жылдарының соңында американдық зерттеуші J. Costerton енгізген [8]. Биопленкалы инфекциялардың екі үлкен тобы бар, олардың бөлінуі түзілу ортасына байланысты. Бірінші топ адам ағзасына енетін бөгде заттармен байланысты: импланттар, әртүрлі катетерлер, эндотрахеальды түтіктер, линзалар, тіндерді алмастырғыштар және т.б. Екінші топ организмдегі метаболиттік орталар мен тіндерге бөгде заттардың қатысуынсыз биопленкалардың дамуын қамтиды (тастар, тонзиллиттер, стоматологиялық бляшкалар және т. б.).

1988 жылы А.Г. Gristina-ның «Жер беті үшін жарыс» атты жазған еңбегінде, жасуша иелерімен мен патогенді микроорганизмдер арасында биопленкалардың дамуын алдын-ала анықтайды [9]. Имплантациядан кейін биоматериал жасушадан тыс

бактерицидтік концентрациясының төмендігіне және антибиотиктердің биопленкасы эрадикациялану концентрациясының төмендеуіне тек жүйелі емдеу арқылы қол жеткізу мүмкін емес. Тиімді емдеудің ең қолайлы жолы ерте диагностика болып табылады, яғни микробиологиялық және патологиялық зерттеу үшін сүйектерді алып, кейіннен мақсатты антибактериялық терапия жасауға болады.

Сүйек-буын жүйесінің анатомиялық және физиологиялық ерекшеліктеріне байланысты, осы аймақта орналасқан көптеген инфекциялық ауруларға қарсы жасалынған микробқа қарсы терапиялар әлі де жетістікке жетпеді. Сондай-ақ, ағза-морфологиялық сипаттамаларының ерекшеліктерінен басқа, осы нозологияның патогенезін биопленка түзілу призмасы арқылы сүйектегі микроорганизмдердің персистенциясын негізгі себеп-салдарлық процесі ретінде қарастыру қажет [5]. Бактериялық биопленкаларды басу және жою мәселесі өте өзекті мәселе.

**Шолудың мақсаты** - инфекциялық этиологияның сүйек ақауларын емдеу және толтыру туралы әдебиеттердің соңғы деректерін қорытындылау.

остеомиелит, *Staphylococcus aureus*, биопленка, емдеу, диагностика, сүйек алмастырғыштары, наноцеллюлоза, сүйек аллографты. Алынған үлгіден зерттеу тақырыбына сәйкес мақалалар, әсіресе 2014-2024 жылдардағы жұмыстар таңдалды.

Шолу үшін 52 ғылыми жұмыс таңдалды. Қосу критерийлері: халықаралық стандарттарға сәйкес келетін әдістемелік және материалдық дайындықтың жоғары деңгейі бар түпнұсқа және өзекті құрылымдық мақалалар. Алып тастау критерийлері: 2014 жылға дейінгі жұмыстар, тиісті әдістемесі жоқ мақалалар.

матриксмен жабылады. Ол фибронектин, фибриноген, альбумин, витронектин, коллаген және комплементтен тұрады [10]. Биопленканың қалыптасуында бірнеше қадамдар бар: қайтымды бекіту, жасушадан тыс матриксінің түзілуі - қайтымсыз бекіту, өсу, жетілу және фрагментация [11]. SA биотикалық немесе абиотикалық бетке адгезин, тейхой қышқылдары және сортазалар көмегімен бекітілгеннен кейін оның көбеюі мен микроколониялар түзуі жүреді. Олар матриксінің ішінде полисахаридті жасушааралық адгезин - Гомополимер N-ацетилглюкозамин өндірісінің арқасында ұсталып, *icaABCD* оперон гендерімен кодталып және микроорганизмдерді жасуша иесі фагоцитозынан жасырады. Жетілу кезеңі бактериялық экзополисахаридтерден тұратын гликокаликстің бөлінуімен сипатталады. Оның функционалдығы қоршаған ортадан минералдар мен қоректік заттарды алу, механикалық бекіту мен тұрақтылықты қамтамасыз ету, иммундық жауаптан қорғау болып табылады. Ол сондай-ақ трансколониялық коммуникация ортасы "quorum sensing" болып табылады. Яғни сигналдық молекулалар мен ДНҚ алмасуы арқылы биопленканың бірегей фенотипі мен генотипін анықтайды [12]. Фрагментация процесі қоректік заттар мен оттегінің жетіспеушілігінен

туындайтын жағдаймен сипатталады, осылайша белсенді аймақтағы бактериялар босатылып, жаңа биопленкаларды жасайды [10, 11]. Биопленканың архитектурасын зерттеу кезінде микроколониялар тек 15-20%, ал экзополимер матриксі 75-85% құрайтын көлем қатынасына назар аударады. Матрикске полисахаридтер, амилоидты ақуыздар, жасушадан тыс ДНҚ бар. Сондай-ақ, биопленканың қалыңдығында антибиотиктерге төзімділігі жоғары және инфекцияның қайталануын тудыратын персистерлік жасушалар бар.

Биопленка жағдайында бактериялар метаболкалық белсенділіктің басқа деңгейіне ие болады және фенотиптік жағынан планктондық аналогынан өзгеше болуы мүмкін. Shengpeng Yu және басқа авторлармен бірге биопленкалардың түзілуі мен *S. Aureus* ортопедиялық штамдарының әртүрлі генетикалық және фенотиптік сипаттамалары арасындағы байланысты 137 изолятта көрсетті, сондықтан ST88, t377 және ST630-MSSA-t377 штамдары өте берік биопленкалар түзеді, ал MLST ST15, ST25, ST398, ST5, ST59 және *spa* - түрлері t 002, t2325, t437 әлсіз биопленкаларды қалыптастырады [13].

*S. Aureus* штамдарының MRSA және MSSA салыстырмалы талдауы: бактериялардың көбеюіне жауап беретін уусF, уусG және уусH транскриптітерінің экспрессиясы, полисахаридті жасушааралық адгезияның (PIA) маңызды ақуызын кодтауға жауапты *isa* генінің экспрессиясы, биопленка биомассасының MRSA-да жоғары екенін көрсетті. Бұл ережелермен авторлар, созылмалы остеомиелиттің этиологиялық факторы ретінде жиі әрекет ететін MRSA-ның жоғары вируленттілігімен түсіндіреді [14].

*S. Aureus* құрған биопленкалардың тұрақтылығының негізгі факторларын қарастырайық:

\* $\alpha$ -токсин иесінің макрофагтарының мембранасын бұзып олардың өліміне апаруы мүмкін;

\*лейкотоксиндер LukSF, HlgAB және HlgCB, LukED және LukAB макрофагтардың поляризациясына әкеледі, бұл кейіннен әлсіз қабынуылық фенотиптің пайда болуына және тиісті иммундық жауап пайда болуына әкеледі;

\*стафилококкты комплемент ингибиторы (SCIN) - классикалық комплемент жолдарын тенеяді.

\*стафилококк хемотаксисін тежейтін ақуыз (CHIPS);

\*А жабысу факторы (ClfA) және жасушадан тыс адгезия ақуызы (Eap);

\*"quorum sensing" арқылы генотиптің өзгеруі [10].

Биопленкалық инфекцияның клиникалық диагностикасында патогномоникалық симптомдар болмайды, тек интоксикация белгілерінің жоғарылауы, анамнезінде науқастың бейімділігі, персистерлеуші инфекция, антибиотиктермен емдеудің тиімсіздігі жанама түрде биопленкалардың түзілуін көрсете алады. Инвазивті емес ультрадыбыстық зерттеу, шолу рентгенографиясы, КТ, МРТ биопленка инфекцияларын тікелей анықтауға мүмкіндік бермейді. Конфокальды лазерлік сканерлеу микроскопиясы - бұл бактериялық популяциялардың динамикасын және олардың өзара әрекеттесуін өзінің үш өлшемді ортасында бейнелеуге мүмкіндік беретін диагностикалық эталон [15].

Биопленкалардың жоғарыда аталған

құрылымдық-функционалдық ерекшеліктерінің барлығы планктондық формаларға қарағанда бактериялық жасушалардың жоғары 1000 есеге дейін резистенттілігін көрсетеді, яғни емдеу үшін антибиотиктердің айтарлықтай жоғары концентрациясын қажет етеді [16].

Ғылыми қауымдастықтың соңғы жазылған мақалаларынан альтернативті тәжірибелерді қарастырайық. Adriana Vollarо және басқа авторлардың гетероциклдік кортикостероид дефлазакорта туындысы - прегнидиен-11-гидрокси-16 $\alpha$ ,17 $\alpha$ -эпоксид-3,20-дион-1 (PYED-1) *S. Aureus* ATCC 29213-тан туындаған биопленкаларға қарсы ингиберлеуші қасиетке ие, сонымен қоса бұл қосылыс олардың синтезіне кедергі келтіріп қана қоймайды. Сонымен қатар транскрипциялық талдауда анықталған кворумға қатысты гендердің (*agrA*, *RNAIII*, *hld*, *psm*, *sarA*), беткі ақуыздардан (*clfB*, *fnbB*), бөлінетін токсиндердің (*hla*, *hlb*, *lukD*) және капсулалық полисахаридтердің (*capC*) экспрессиясын басу арқылы қалыптасқан биопленкаларды бұзады [17].

*S. Aureus* биопленкаларына қатысты *Lactobacillus plantarum*-нан бөлінетін липотейхой қышқылының (Lp.LTA) ингибиторлық рөлі туралы мәліметтер келтірілген. Lp.LTA биопленка түзілуінің негізгі құрамдас бөлігі болып табылатын поли-N-ацетилглюкозамин синтезіне жауап беретін *ICA* оперонының экспрессиясын тежейді. Сонымен қатар, *in vitro* эксперименттерде Lp.LTA, оларды қалыптастырудың ерте кезеңдерінде ғана емес, сонымен қатар даму кезеңінің әртүрлі уақыт аралықтарында зерттеуде көрсетілген кеш кезеңдерде тежейтіні көрсетілді: 0, 3, 6, 12, 24 және 48 сағат [18].

Ausbacher D. және басқа авторлар молекулалық салмағы 500 Да-нан аз шағын микробқа қарсы пептидомиметиктер болып табылатын  $\alpha$ ,  $\alpha$ -алмастырылған  $\beta$ -аминамидтердің бактерицидтік қасиеттері туралы мәлімдейді. Бір сағат ішінде биопленкалардың инкубациясы *S. Aureus* (ATCC 25923) биопленкасының мембраналарының метаболкалық белсенділігі мен өткізгіштігінің төмендеуіне әкелді. Бұл туындылардың бактерицидтік қасиеттері биопленкалы бактериялардың мембраналарына тікелей әсер етуімен түсіндіріледі, Аз түрі биопленканың флуоресценциясының бір мезгілде жоғалуына және конфокальды лазерлік сканерлеу микроскопиясында биомассаның жойылуына әкелді [19].

Paul P. зерттеулерінде 1,4 - Нафтохинонның *S. Aureus*-қа қарсы минимальді бактерицидтік концентрациясы 100мкг/мл құрады. 1,4 - Нафтохинон биопленка метаболизмін тежеуден басқа, *S. Aureus* қозғалысын төмендетеді. Берілген қосылыс жасушаларда активті оттегінің белсенді түрлерінің жинақталуын жоғарылату арқылы биопленкалардың құрылуын тежейді [20].

Frapwell C.J. жұмысында *S. Aureus* биопленкаларына қарсы хинолин туындысы NT61-ның микробқа қарсы белсенділігі қарастырылған. Қосылыстың биопленкалар мен планктонды дақылдарға қарсы тиімділігі бірдей дәрежеде болды, бұл биопленкалы фенотиптегі бөлінбейтін жасушалардың қатынасындағы артықшылықты көрсетеді [21].

Жоғарыда көрсетілген тәжірибелердің зерттеу нәтижелері биопленкаларды тежеуге арналған заттардың белсенді ізделінуі жүріп жатқандығын болжауға мүмкіндік береді. Ұсынылған заттар потенциалды терапевтік компоненттер бола алады, бірақ S. Aureus биопленкаларға байланысты инфекциялармен сырқаттанушылықты төмендету мақсатында дозалардың қауіпсіздігі мен төзімділігін бағалай отырып, клиникалық сынақтан/апробациядан

өту үшін әрі қарай қосымша сараптама қажет. Биопленкаларға қарсы күресу әдістерін іздеуді әлі де жалғастыру қажет. Антибиотиктерден басқа созылмалы остеомиелитті емдеуде клиникалық тәжірибеде жергілікті қолдануға рұқсат етілген дәрілер әлі жоқ. Микробқа қарсы препараттар үшін "депо" ретінде әрекет етуі мүмкін сүйектің негізгі алмастырғыштарын қарастырамыз.

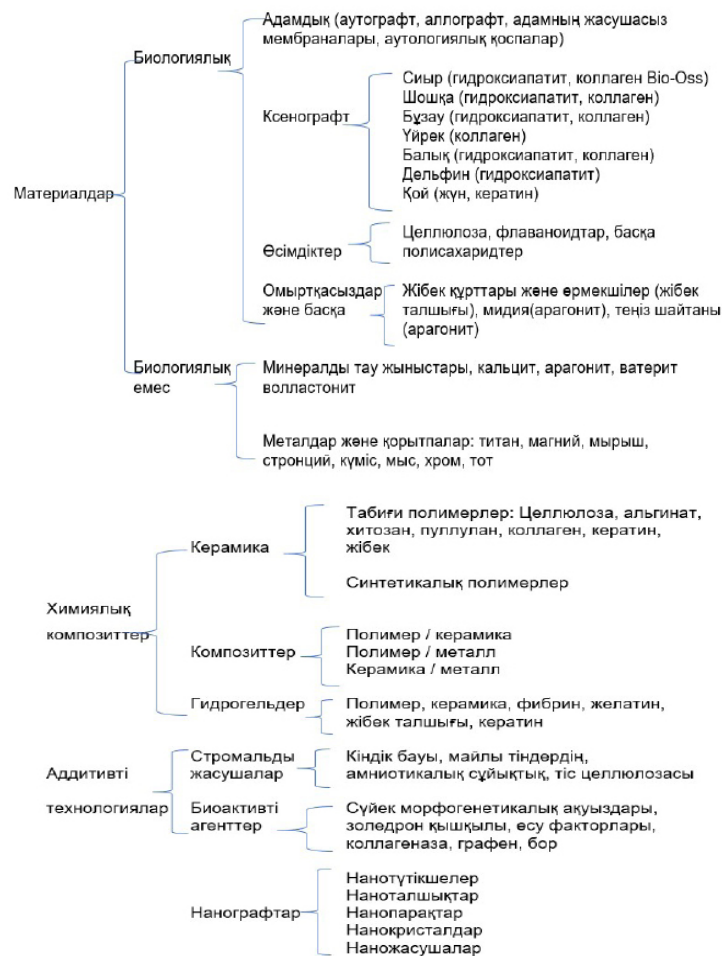
### Созылмалы остеомиелиттің еміндегі заманауи биоматериалдарды қолдану

Реконструктивті ортопедияның өзекті бағыттарының бірі - биотехнология. Аутосүйектен синтетикалық биополимерлерге дейінгі бірнеше түрленуге тиісті барлық ревалиентті сипаттамаларға сәйкес келетін осындай имплантты табудың маңыздылығын көрсетеді. Сүйек затын ағзаға имплантациялап, қалпына келтіру және нығайту үшін сүйек алмастырғышы ретінде адам, жануар, өсімдік немесе синтетикалық генезді биоматериал бола алады [22]. Бұл жағдайда агрегат болуы керек қасиеттерді шартты түрде биологиялық, физикалық, химиялық деп бөлуге болады. Бұл жағдайда толтырушы заттың болуы керек қасиеттеріне байланысты, оларды химиялық, биологиялық және физикалық деп бөліп қарастыруға болады.

қамтамасыз ету, химиялыққа - цитоубыттылықтың жоқтығы мен биологиялық қауіпсіздік. Остеоиндукция - бұл дифференциацияланбаған мезенхималық бағана жасушаларының сүйек орындарында ғана емес, сонымен қатар эктопиялық жерлерде де остеопрогениторлық жасушалардың түзілу бағыты. Остеокондукция - бұл жаңадан пайда болған капиллярлардың, периваскулярлық тіндердің және остеопрогениторлық жасушалардың сүйек орнында кеуекті импланттың үш өлшемді құрылымына енуінің үш өлшемді үдерісі. Айта кету керек, жоғарыда аталған қасиеттерден басқа, остеомиелитті емдеуде қолданылатын имплант антибиотикті сіңіру қабілетіне ие болуы керек, яғни дәрілік заттарды ошаққа жеткізу жүйесі ретінде қызмет етуі керек.

Биологиялық критерийлерге жатады: остеоиндуктивтілік, биорезорбциялық, биосәйкестік; физикалық критерийге - механикалық беріктікті

M.L. Wickramasinghe-мен ұсынылған жіктеуде бүгінгі таңда сүйектік инженерияда қолданылатын барлық материалдар көрсетілген [23].



Сызба 1 - Wickramasinghe, M. L., 2022 ұсынылған сүйек алмастырғыштардың жаңа жіктелуі

Қазіргі уақытта биоматериалдардың барлық нұсқасы көрсетілген ең толық жіктеу болып келеді. Түрлердің сан алуандылығы бізге осы саладағы тәжірибелік зерттеулер жалғасатынына жайында баяндайды. Болашақта биологиялық тіндерді өңдеудің жаңа нұсқаларының ашылуына байланысты жіктеу жетілдіріліп, толықтырылуы мүмкін. Осылайша,

клиникада және эксперименттерде қолданылатын негізгі биоматериалдарды қарастырамыз.

Біркезеңділік, остеокондуктивтік қасиеттер, остеорезорбциялану, антибиотиктің элюирленуіне жеткілікті жылдамдық жасап, клиникада құрамында кальций бар толтырғыштарды сәтті қолдануға мүмкіндік береді.

Кесте 1 - Тірек-қимыл жүйесіндегі инфекцияларды емдеуге қолданылатын кальций сульфаты негізіндегі дәрі-дәрмектер

Препарат, құрамы, шығарылым формасы	Таңдау көлемі, науқастар	Асқыну	Зерттеу ерекшеліктері	Сілтеме
OsteoSet-T® - кальций сульфаты; - 4% тобрамицин; - 3 мм; 4,8 мм түйіншіктер	21	- 33% серозды қабыну - 1 науқаста қайта тазарту	Бақылау тобы жоқ; аз таңдалым; бақылау уақыты 6 ай	[24]
Stimulan® кальций сульфаты; 90% науқаста ванкомицин - 3/4,8/6/7/9 мм түйіншіктер	106	- 6 науқаста (5,6%) ілеспе аурулардың әсерінен сепсис және кеңеттен өлім болды; - 5 науқаста (5%) инфекция персистенциясы - 4 науқаста (4,2%) бітіспеуі болды	Бақылау тобы жоқ; бақылау уақыты - 20 ай.	[25]
Cerament® - 60% кальций сульфаты+40% гидроксипатит; - гентамицин - G, ванкомицин - V	20	- 10 (50%) науқаста қайта тексеру отасы	Бақылау тобы жоқ; аз таңдалым; бақылау уақыты - 20 ай	[26]
PerOssal® - 48,5% кальций сульфаты+51,5% гидроксипатит нанокристалдары; - 86,0% науқаста ванкомицин - 6 мм түйіншіктер	93	- 8,6% науқастарда ұзақ уақыттық асептикалық дренаждау	- Бақылау тобы жоқ - 58(62,3%) науқаста ғана Rg: 6 айдан кейін 42 науқаста нұқсанның мүлде толмауы; 16 науқаста жартылай толуы. 12 айдан кейін: мүлде толмауы - 12 жағдай(20,7%); жартылай толуы - 24 жағдай(41,4%); толық толуы - 22(37,9%)	[27]

1-ші кестеде ұсынылған сүйек тінінің алмастырғыштың коммерциялық нұсқалары барлық клиникалық зерттеулер кезеңінен өткен, алайда, олардың қолданылуы үшін қандағы Са деңгейін және гиперкальциемиямен жүретін қатар ауруларды ескеру қажет. Сондықтан бір операцияға қолданылатын 40 мл-ге дейінгі гранулаға сәйкес шектеу бар (интрамедулярлық қолдануда 80 мл) [28].

Padrão T. (2021) және т.б. авторлармен бірге наногидроксипатитке және бұқаның ахилл сіңірінің коллаген ерітіндісіне малынған полиуретанды кеуекке негізделген гепаринделген биокомпозитті әзірледі. 1050°C температурада жасалған бұл түйіншіктер 830°C температураға қарағанда тұрақты механикалық беріктігін көрсетті. Қысу бағасы кернеу - деформация қисықтары бойынша анықталды және папоНа\_830 үшін - 0,06±0,04 МПа құрады; папоНа\_1050 үшін - 0,21±0,06 МПа. MRSA өсуінің тежелуімен ванкомициннің ұзақ уақыт шығарылуы (19 күн), биопленканың пайда болуының алдын алу және цитоуыттылықтың болмауы берілген биокомпозитті антибиотикті остеомиелиттік ошаққа жеткізу жүйесі ретінде таңдауға болады деп болжауға негіз береді [29]. Осы ғалымдар тобының 2023 жылы қой үлгісіндегі кейінгі эксперименттік зерттеулері бұрын қол жеткізілген *in vitro* [30] нәтижелерді растады. Клиникалық сынақтан өту үшін биокомпозиттің қосымша сынақтары қажет.

Қояндар [31] мен тышқандар [32] экспериментінде мезенхималық стромальды жасушаларды қолдану остеоблагогенезді және ангиогенезді күшейтетінін көрсетті. Сондықтан емдеу аяқталғаннан кейін зерттеудің негізгі тобында жаңадан пайда болған сүйек трабекулалары анықталды. Олар жетілген және ақау аймағын

тиімдірек толтырды (бақылау тобының 60,0% қарсы 100%). Бұл жұмыстар бағана жасушалары регенеративті ортопедиядағы балама пластикалық биоматериалдардың біріне айналуы мүмкін екенін көрсетеді. Алайда, әдебиеттерде MRSA-ға қатысты тиімділік деректері көрсетілмеген. Әрекет ету механизмдерін нақтылау үшін қосымша зерттеулер және олардың қауіпсіздігін тексеру үшін бірқатар сынақтар қажет, бұл болашақта стандартталған жасушалық терапияны жасауға мүмкіндік береді.

Хизотан - ұлулардың хитинінің деацильдену нәтижесінде алынатын, катионды полисахарид. Бірқатар клиникаға дейінгі зерттеулерде уыттылық, биоүйлесімділік, биоыдырағыштық, сондай-ақ антибиотиктің 5 аптаға дейін ұзартылған шығарылуы дәлелденді. Сондықтан бұл өнімді остеомиелитті емдеуде антибиотиктерді жергілікті жеткізу жүйесі ретінде қолдануға болады [33-36]. Полимерді одан әрі клиникалық сынақтан өткізу және бақылау топтарымен зерттеулер жүргізу қажет.

Бірқатар авторлар остеомиелиттік қуысты толтыру үшін перфорантты бұлшықет кескіндерін қолдану туралы хабарлайды. Дегенмен, аяқша кескіндерін дайындау, шағын іріктеудің болуы, сау бұлшықеттің зақымдануы, салыстыру-бақылау топтарының болмауы, бақылаудың шектеулі мерзімі – бұл факторлар берілген биоматериалды толық бағалауға мүмкіндік бермейді және оны кеңінен қолдануға ұсынылмайды [37-40].

Кейінгі кезде наноцеллюлоза (НЦ) өзінің ерекше қасиеттеріне байланысты ең перспективті "жасыл" материалдардың біріне айналды. Бұл полимер шығу тегіне қарай үш түрге бөлінеді: нанокристалды, нанофибриллярлы және бактериялық [41]. НЦ биоүйлесімділігі жасушалардың енуі мен көбеюін



қамтамасыз ететін үш өлшемді нанопибриллалық желілік құрылымға байланысты. De Loid G.M. бірлескен автор токсикологиялық талдау жүргізу кезінде бақылау тобы мен НЦ суспензиясымен емделген егеуқұйрықтар арасында сарысу маркерлерінде, гематологияда және гистоморфометрияда айтарлықтай өзгерістер болмағанын көрсетті [42]. Сондай-ақ, бірқатар авторлар наноцеллюлозаны бактерияға қарсы препараттарды жеткізу жүйесі ретінде атап өтеді. Өйткені бұл оның бетінің үлкен ауданы мен жақсы механикалық беріктігіне, қаттылығына байланысты [43]. Сонымен, V. Bundjaja және басқа авторлар өз жұмысында нанокристалды наноцеллюлозаның және оның модификацияланған түрін тетрациклинге қатысты адсорбциялық қабілетін көрсетті: 13,97-18,11 мг/г (60°C температурада), сонымен қатар биополимерден антибиотиктің кинетикалық болініп шығуын пайдалы тиімділігін бағалады - рН 3-те 18,28% және рН 7-де 55,49% [44]. Бірқатар зерттеулер клиникаға дейінгі апробацияда, әрі қарай да жануарларға in vivo дәрі-дәрмектің шығарылуын зерттеу қажет [45].

Цемент - деградацияланбайтын импланттар арасындағы алтын стандарт. Оны моншақ немесе шар түрінде қолданып, кеңістікті толтыру арқылы өлі кеңістік көлемі азаяды. Антибиотикті таңдау (кет жасау үшін суда еритін және термостабильді болу керек - экзотермиялық полимерлеу реакциясына байланысты), антибиотиктерге төзімділіктің жоғарылауы (антибиотиктердің көпшілігі РММА-дан босатылғаннан кейін, қалғандары мутацияға төзімділікті тудыратын субингибиторлық концентрацияға әкеледі деп есептеледі), остеоинтеграция үшін биологиялық қасиеттердің

## Қарағанды медицина университетінің хирургиялық аурулар кафедрасының травматологиялық-ортопедиялық бөлімшесінің ғылыми ізденістері

Соңғы он жылдықтарда Қарағанды медицина университетінің травматологиялық-ортопедиялық бөлімшесінің хирургиялық аурулар кафедрасының ғылыми қызметінің негізгі бағыты Марбург сүйек тінін дайындау жүйесін зерттеуге, сондай-ақ созылмалы остеомиелитті емдеуге бағытталған. Зерттеулер профессор Х.Ж. Мақажанов атындағы көпсалалы аурухананың комбустиология және іріңді травматология бөлімшесінде, хирургиялық аурулар және микробиология, вивария кафедраларында, Қарағанды медицина университеті клиникасының

болмауы, біраз уақыттан кейін оларды жою үшін қосымша араласу - берілген материалды қолдану кезінде ескеру қажет критерийлер болып табылады [46].

Осылайша, ұсынылған импланттардың алуан түрлілігіне қарамастан, оларды клиникада қолданудың бірқатар шектеулері бар. Олар сынақтардың барлық кезеңдерінен өтпегендіктен, эксперименттік кезеңде үлгілердің аз мөлшері мен салыстыру топтарының болмауынан болатын шектеулер болып табылады. Әдебиетте аутографты қолдану зерттеу аясында сипатталмаған. Науқастың қатар жүретін аурулары, сыну қаупі, донорлық учаскенің инфекциясы, қосымша қан жоғалту, тіндердің жарақаттануы, операция уақытының ұзаруы, остеомиелитикалық кемістікті толтыру үшін үлкен көлемді алуының мүмкін еместігі - аутографтарды қолданудың тоқтатушы факторлары болып табылады.

Аллотранспланттарды қолданар алдында биоматериалды өңдеу мен зарарсыздандырудан тұратын мұқият дайындық қажет. Химиялық әдістерге антибиотиктер, жуғыш заттар, пероксидтер, қышқылдар, спирттер ерітінділерін қолдану жатады. Термиялық өңдеу, қысым, вакуум, акустикалық энергия (ультрадыбыстық ванна) және центрифугалау физикалық әдістерге жатады. Алайда, тіндік банктер арасында сүйек трансплантациясын дайындаудың оңтайлы әдісіне қатысты келіспеушілік бар. Өйткені әртүрлі ұйымдар физикалық және химиялық әдістердің комбинациясын қамтитын коммерцияланған процедураларды қалайды. Осы әдістердің барлығы графиктердің остеоинтеграциясын одан әрі нашарлатады.

патологиялық-анатомиялық зертханасында жүргізілді.

Қарағанды медицина университетінің травматологиялық-ортопедиялық бөлімшесіндегі хирургиялық аурулар кафедрасында орындалған диссертацияларын қарастырсақ; зерттеу тақырыбы жан-жақты тарқатыған және ғылыми бағытқа толық сәйкес келеді, сонымен қатар жұмыстардың сабақтастығы байқалады. Қазіргі уақытта 3 докторлық диссертация бойынша белсенді жұмыс жүргізілуде [48-52].

Кесте 2 - Адамдар мен жануарларда сыналған биоматериалдардың қысқаша сипаттамалары

Категория	Материал	Дефект түрі	Респон-дент саны	Нәтижелері	Сілтеме
1. Синтетикалық компонент 2. Цемент	1-ші топ - PerOssal® (нанокристалдық гидроксипатит + сульфаты Са); 2-ші топ - ПММА	80% түтікшелі сүйекте дефект бар	74 пациент	Отадан кейінгі жаралы инфекцияның туындауы 27% - тен 8,1% - дейін төмендеген; 1 топпен салыстырғанда 2 топта 1,5 есе қайталануы төмендеген; 1 топта екінші топпен салыстырғанда госпитализация мерзімі азайған	[47]
Аллографт: Сан сүйегі, Марбургтік сүйек банкі жүйесі бойынша дайындалған	1 топ - аллографт; 2 топ - аллографт + антибиотик; 3 топ - толықтырылмаған	Сан сүйегінің дефекті	72 қоян	1-ші топта созылмалы қабыну 30 күнге сақталған; 2-ші топта сүйектің қалпына келуі мен биотрансформациясының жылдамдауы байқалған; 3-ші топта дефект 60 күнге сақталған	[48]
1. Синтетикалық композит; 2. Аллографт: Сан сүйегінің ұршығы, Марбургтік сүйек банкі жүйесі бойынша дайындалған; 3. Аллографт: сан сүйегінің ұршығы, түп нұсқа бойынша дайындалған	1 топ - PerOssal® + аб; 2 топ - бүтін сүйектік аллографт + аб; 3 гр. - тесілген сүйектік аллографт + аб	Сан сүйегінің дефекті	54 қоян	Қабыну 2-ші топта 3-ші топпен салыстырғанда 2 есе төмендеген; 3-ші топта 2-ші топпен салыстырғанда белсенді остеопарация (9 есе бірінші тәулікте, 2 есе 42 тәулікте); 3-ші топта 2-ші топпен салыстырғанда сүйек түзілуі 1,2 есе басымырақ	[49]

Марбург сүйек банкінің жүйесі артропластика кезінде тірі донордан сан сүйегінің басын алу арқылы, сүйек аллотранспланттың дайындаумен сипатталады. Механикалық өңдеуден, жұмсақ тіндерді, шеміршек пен байламдарды алып тастағаннан кейін, бір реттік стерильді контейнердегі аллографт 82,5°C температурада термиялық өңдеуге арналған Lobator аппаратына орналастырылады. Бұл процесс 94 минутқа созылады. Оның барысында АИТВ-ны залалсыздандыру және барлық белгілі бактериялар мен вирустардан дезинфекциялау жүреді. Ал аллогендік сүйек тінінің жаңа дайындалған сүйек ретінде биологиялық қасиеттері толық сақталады [47]. Химиялық зарарсыздандыру болса реципиенттің остеоласттарының өміршеңдігіне теріс әсер етеді. Адамдар мен жануарларда остеомиелитті емдеуде қолданылатын кейбір сүйек алмастырғыштарды қолдану кезінде жүргізілген зерттеулердің нәтижелерін қарастырамыз. Айта кету керек, әдістеде әрдайым салыстыру тобы болған: PMMA қолданылған топпен салыстырғанда нәтижелер бір, құнының қымбаттылығы оны қолданбаудың бір факторы болып табылады. Сонымен қатар қазіргі уақытта препарат өндірістен шығарылады.

№2-ші кестеден көріп отырғанымыздай,

Кесте 3 - Сүйек кемістігінің негізгі толтырғыштарының салыстырмалы сипаттамалары

Қасиеті	Сүйек аллографты	Цементті кеты	«PerOssal»	Бұлшықеттік қиынды
Биорезорбциялық	1	0	1	1
Остеокондуктивтік	1	0	1	0
Остеоиндуктивтік	1	0	1	0
Биосәйкестілік	1	0	0,5	0
Механикалық беріктік	1	1	0	0
Қолданудағы қарапайымдылық	1	0,5	0,5	0,5
Экономикалық қолжетімділік	1	1	0	0,5
Қауіпсіздік	1	0,5	1	1
Антибиотик шығару ұзақтылығы	1	1	0,5	0
Қорытынды	9	4	5,5	3

№3-ші кестеден көріп отырғанымыздай, цифрлық бағалау ұпайлармен жүргізілді және келесідей бөлінді:

- 1 балл - ізделетін қасиет зерттеу барысында табылды және расталды және мәлімделген ұстанымды толық қанағаттандырады;

- 0,5 балл - зерттеу барысында ізделген қасиет табылды және расталды, бірақ мәлімделген позицияны толық қанағаттандырмайды;

- 0 ұпай - қажетті қасиеті жоқ.

Зерттеуді қорытындылау кезінде Марбург жүйесі бойынша дайындалған сүйек графтының цементпен салыстырғанда 5 баллға; PerOssal®-ға қатысты 3,5 баллға және бұлшықет кескінімен салыстыру кезінде 6 баллға айқын артықшылығы бар екені белгілі болды.

Осылайша, ғылыми қызметкерлер:

1. 2 докторлық және 5 магистрлік диссертация қорғалды [48-52].

2. Клиникалық, зертханалық және аспаптық

### Қорытынды

Остеомиелитті емдеу қазіргі заманғы травматологияның күрделі міндеті болып табылады. Хирургиялық және ортопедиялық имплантациялардың

PerOssal® PMMA қолданылған топпен салыстырғанда жақсы клиникалық нәтижелер көрсетті. Алайда препарат қымбаттылығы оны қолданудың тежегіші болып табылады, сонымен қатар қазіргі уақытта препаратты қолданудан алып тастады.

Эксперименттік топтарда сүйек аллографын қолдану кезінде оның биологиялық қасиеттері зерттелді, олардың динамикасы рентгендік зерттеу мен гистопатоморфологияда бағаланды. Алынған мәліметтер қажетті биосапаға толық сәйкес келді: остеокондуктивтілік, остеоиндуктивтілік, биорезорбция, биоүйлесімділік, күшейтілген остеорепарация. Сонымен қатар, зерттеулер жоғары тиімді *in vitro* сұйықтық хроматографиясы арқылы антибиотиктің концентрациясы мен босату уақытын анықтады. Инкубация арқылы антибиотикпен импрегнацияланған сүйек трансплантаты PerOssal® түйіршіктерімен салыстырғанда 9% ұзағырақ босату уақытын көрсетті ( $P < 0,05$ ) [50].

Төмендегі кестеге сәйкес сипаттамалар мен қасиеттердің ауырлығына байланысты сүйек ақауларының негізгі толтырғыштарының ортақ бөлгішіне әкелу әрекеті болып табылады.

зерттеулердің 30-дан астам параметрлерін тіркеуге, емдеу мекемесінде созылмалы остеомиелит қоздырғыштарының микробтық спектрі мен антибиотикке төзімділігінің өзгеруін бақылауға және болжауға мүмкіндік беретін "Созылмалы остеомиелитпен ауыратын науқастарды емдеуге тіркеу және бағалау тәсілі" автоматтандырылған ақпараттық жүйесі әзірленді [48].

3. Марбург сүйек банкінің жүйесі бойынша түп өзге әдіс бойынша антибиотиктермен дайындалған аллографты импрегнациялау әдісі жасалды [49, 51].

4. "Сүйек аллографын тесуге арналған құрылғы" патенті алынды.

5. Web of Science, Scopus журналдарында индекстелген 10 мақала жарияланды.

6. Жалпы саны 7 авторлық куәлік алынды.

7. Нәтижелер әртүрлі деңгейдегі, оның ішінде халықаралық деңгейдегі 15-тен астам конференциялар мен симпозиумдарда баяндалды.

көбеюіне байланысты жақын арада бұл нозологияның одан әрі өсуі күтілуде.

Сүйек ақауларын қалпына келтіру үшін "мінсіз толтырғышты" табу және биопленканың пайда болуымен күресу созылмалы жарақаттан кейінгі остеомиелит терапиясының негізгі бағыттары болып табылады. Жарты ғасырға жуық уақыт бұрын "биопленкалардың" ашық құбылысы бүгінгі күнге дейін зерттеліп келеді және алдағы уақыттарда да басым бағыт болады. Бұл постулат күрделі микроархитектурамен, популяцияның гетерогенділігімен, өзгермелі морфофункционалдық қасиеттерімен түсіндіріледі. Сондай-ақ, бұл факторлар биопленкаларды эволюциялық бірлік ретінде зерттеуге мүмкіндік беріп, одан жаңа "микробтық өркениеттер" пайда болады деген тұжырымға сенімділік береді. Өзге локализациялардағыдай басқа орталармен байланыс болса және анестезиясыз санитарлық тазарту және әртүрлі емдеу процедуралары мүмкін болса, онда сүйек тінінде дамуы жабық кеңістікте аурудың ағымын едәуір күшейтеді және қайталануларға ықпал етеді. Биопленкаларды бұзатын және микробқа қарсы препараттардың бактериялық жасушаларға қол жеткізуін жеңілдететін заттарды іздеу белсенді жүргізілуде.

Бактерияға қарсы және адгезияға қарсы қасиеттері бар материалдар мен құрылғылар әзірленуде. Бұл тек ортопедиялық травматологтарды ғана емес, сонымен қатар клиникалық микробиологтар мен фармакологтарды диагностикалау мен емдеуге қатысатын мультидисциплинарлық тәсіл созылмалы остеомиелитпен ауыратын науқастарды емдеудің сәттілігін қамтамасыз етеді. Мұндай үйлестік талқыланатын нозологиясы бар науқастарды басқару тактикасында жаңа стратегияларды әзірлеуге жағдай жасайды.

### Әдебиет

1. Wagner, J. M., Reinkemeier, F., Wallner, C., Dadras, M., Huber, J., Schmidt, S. V., Behr, B. (2019). Adipose-derived stromal cells are capable of restoring bone regeneration after post-traumatic osteomyelitis and modulate B-cell response. *Stem cells translational medicine*, 8(10), 1084-1091. <https://doi.org/10.1002/sctm.18-0266>
2. Henry, M., Lundy, F. H. (2021). Oral antibiotic management of acute osteomyelitis of the hand: outcomes and cost comparison to standard intravenous regimen. *Hand*, 16(4), 535-541. <https://doi.org/10.1177/1558944719873145>
3. Garcia del Pozo, E., Collazos, J., Carton, J. A., Camporro, D., Asensi, V. (2018). Factors predictive of relapse in adult bacterial osteomyelitis of long bones. *BMC infectious diseases*, 18, 1-11. <https://doi.org/10.1186/s12879-018-3550-6>
4. Ma, X., Han, S., Ma, J., Chen, X., Bai, W., Yan, W., Wang, K. (2018). Epidemiology, microbiology and therapeutic consequences of chronic osteomyelitis in northern China: A retrospective analysis of 255 Patients. *Scientific reports*, 8(1), 14895. <https://doi.org/10.1038/s41598-018-33106-6>
5. Mina, E. G., Marques, C. N. (2016). Interaction of *Staphylococcus aureus* persister cells with the host when in a persister state and following awakening. *Scientific Reports*, 6(1), 31342. <https://doi.org/10.1038/srep31342>
6. Solano, C., Echeverez, M., Lasa, I. (2014). Biofilm dispersion and quorum sensing. *Current opinion in microbiology*, 18, 96-104. <https://doi.org/10.1016/j.mib.2014.02.008>
7. Paharik, A. E., Horswill, A. R. (2016). The staphylococcal biofilm: adhesins, regulation, and host response. *Virulence mechanisms of bacterial pathogens*, 529-566. <https://doi.org/10.1128/9781555819286.ch19>
8. Huang, K., Lin, B., Liu, Y., Ren, H., Guo, Q. (2022). [Retracted] Correlation Analysis between Chronic Osteomyelitis and Bacterial Biofilm. *Stem Cells International*, 2022(1), 9433847. <https://doi.org/10.1155/2022/9433847>
9. Gristina, A. G., Naylor, P., Myrvik, Q. (1988). Infections from biomaterials and implants: a race for the surface. *Medical progress through technology*, 14(3-4), 205-224. Website. [Cited 01 Jan 2023]. Available from URL: <https://europepmc.org/article/med/2978593>
10. Rozis, M., Evangelopoulos, D. S., Pneumaticos, S. G. (2021). Orthopedic implant-related biofilm pathophysiology: a review of the literature. *Cureus*, 13(6). <https://doi.org/10.7759/cureus.15634>
11. Schilcher, K., Horswill, A. R. (2020). Staphylococcal biofilm development: structure, regulation, and treatment strategies. *Microbiology and Molecular Biology Reviews*, 84(3), 10-1128. <https://doi.org/10.1128/mmb.00026-19>
12. Bilgin, M., Dosler, S., Otuk, G. (2024). Antibiotic adjuvant activities of quorum sensing signal molecules DSF and BDSF against mature biofilms of *Staphylococci*. *Journal of Chemotherapy*, 36(1), 11-23. <https://doi.org/10.1080/1120009X.2023.2270743>
13. Salehi, P., Hasani, A., Soltani, E., Alizadeh, K., Memar, M. Y., Ahangarzadeh Rezaee, M., Hasani, A. Aptitude of *Staphylococcus epidermidis* Utilizing ACME, sesC, and sesK Genes for Biofilm Formation and Antibiotic Resistance, 2023, 23 p. <https://dx.doi.org/10.2139/ssrn.4613859>
14. Wu, S., Huang, F., Zhang, H., Lei, L. (2019). *Staphylococcus aureus* biofilm organization modulated by YycFG two-

Сүйек биокөмпозиттерін жасау медицинаның қарқынды дамып келе жатқан салаларының бірі болып табылады. Барлық сүйек алмастырғыштарының ұсынылған жіктемесін талдау "мінсіз" толтырғышты қарқынды іздеу жалғасуда деген қорытынды жасайды. Алайда, негізгі биоматериалдардың сипаттамалық-салыстырмалы сипаттамасы ең оңтайлы зат жергілікті сүйек болып қала беретіндігін көрсетті.

Марбург сүйек банкінің жүйесі бойынша дайындалған сүйек аллографын сынақтан өткізудің эксперименттік кезеңі жан-жақты зерттеліп, аяқталды. Ғылыми жұмыстардың нәтижелері көрсеткендей, бұл биоматериал барлық қажетті қасиеттерге толық сәйкес келеді. Биодеградацияланатын импланттардың деректерін өндіруге және оларды Қазақстанның стационарларымен қамтамасыз етуге мүмкіндік беретін одан әрі клиникалық зерттеулер қажет.

**Авторлардың қосқан үлесі.** Концептуализация - Р.М.Г., Т.Б.Е.; жазу - Р.М.Г.; жазу және редакциялау - Р.М.Г., Т.Б.Е., А.С.Б.; материалдар жинау және саралау - Р.М.Г., Д.Е.Н., К.А.А.

Барлық авторлар осы мақаланың мәтінінің соңғы нұсқасымен танысып, мақұлдады.

**Мүдделер қақтығысы** жарияланбаған. Бұл материал бұрын жарияланбаған, басқа басылымдарда жариялау үшін және басқа баспалардың қарауында емес.

**Қаржыландыру.** Жұмыс қаржыландырылмай жүргізілді.

- component regulatory pathway. *Journal of Orthopaedic Surgery and Research*, 14, 1-8. <https://doi.org/10.1186/s13018-018-1055-z>
15. Ronin, D., Boyer, J., Alban, N., Natoli, R. M., Johnson, A., Kjellerup, B. V. (2022). Current and novel diagnostics for orthopedic implant biofilm infections: a review. *APMIS*, 130(2), 59-81. <https://doi.org/10.1111/apm.13197>
  16. Khan, F., Pham, D. T., Oloketuyi, S. F., Kim, Y. M. (2020). Antibiotics application strategies to control biofilm formation in pathogenic bacteria. *Current pharmaceutical biotechnology*, 21(4), 270-286. <https://doi.org/10.2174/1389201020666191112155905>
  17. Vollaro, A., Esposito, A., Esposito, E. P., Zarrilli, R., Guaragna, A., De Gregorio, E. (2020). PYED-1 inhibits biofilm formation and disrupts the preformed biofilm of *Staphylococcus aureus*. *Antibiotics*, 9(5), 240. <https://doi.org/10.3390/antibiotics9050240>
  18. Ahn, K. B., Baik, J. E., Yun, C. H., Han, S. H. (2018). Lipoteichoic acid inhibits *Staphylococcus aureus* biofilm formation. *Frontiers in microbiology*, 9, 327. <https://doi.org/10.3389/fmicb.2018.00327>
  19. Ausbacher, D., Miller, L. A., Goeres, D. M., Stewart, P. S., Strøm, M. B., Fallarero, A. (2023).  $\alpha$ ,  $\alpha$ -disubstituted  $\beta$ -amino amides eliminate *Staphylococcus aureus* biofilms by membrane disruption and biomass removal. *Biofilm*, 6, 100151. <https://doi.org/10.1016/j.biofilm.2023.100151>
  20. Paul, P., Chakraborty, P., Chatterjee, A., Sarker, R. K., Dastidar, D. G., Kundu, T., Tribedi, P. (2021). 1, 4-Naphthoquinone accumulates reactive oxygen species in *Staphylococcus aureus*: a promising approach towards effective management of biofilm threat. *Archives of Microbiology*, 203(3), 1183-1193. <https://doi.org/10.1007/s00203-020-02117-1>
  21. Frapwell, C. J., Skipp, P. J., Howlin, R. P., Angus, E. M., Hu, Y., Coates, A. R. M., Webb, J. S. (2020). Antimicrobial activity of the quinoline derivative HT61 against *Staphylococcus aureus* biofilms. *Antimicrobial Agents and Chemotherapy*, 64(5), 10-1128. <https://doi.org/10.1128/aac.02073-19>
  22. Jordana, F., Le Visage, C., Weiss, P. (2017). Substituts osseux. *médecine/sciences*, 33(1), 60-65. <https://doi.org/10.1051/medsci/20173301010>
  23. Wickramasinghe, M. L., Dias, G. J., Premadasa, K. M. G. P. (2022). A novel classification of bone graft materials. *Journal of Biomedical Materials Research Part B: Applied Biomaterials*, 110(7), 1724-1749. <https://doi.org/10.1002/jbm.b.35029>
  24. Humm, G., Noor, S., Bridgeman, P., David, M., Bose, D. (2014). Adjuvant treatment of chronic osteomyelitis of the tibia following exogenous trauma using OSTEOSET®-T: a review of 21 patients in a regional trauma centre. *Strategies in Trauma and Limb Reconstruction*, 9, 157-161. <https://doi.org/10.1007/s11751-014-0206-y>
  25. Mereddy, P., Nallamilli, S. R., Gowda, V. P., Kasha, S., Godey, S. K., Nallamilli, R. R., Meda, V. G. (2023). The use of Stimulan in bone and joint infections: A prospective multicentre study. *Bone & Joint Open*, 4(7), 516-522. <https://doi.org/10.1302/2633-1462.47.BJO-2023-0036.R1>
  26. Niemann, M., Graef, F., Ahmad, S. S., Braun, K. F., Stöckle, U., Trampuz, A., Meller, S. (2022). Outcome analysis of the use of Cerament® in patients with chronic osteomyelitis and corticomedullary defects. *Diagnostics*, 12(5), 1207. <https://doi.org/10.3390/diagnostics12051207>
  27. Sambri, A., Cevolani, L., Passarino, V., Bortoli, M., Parisi, S. C., Fiore, M., De Paolis, M. (2023). Mid-term results of single-stage surgery for patients with chronic osteomyelitis using antibiotic-loaded resorbable PerOssal® beads. *Microorganisms*, 11(7), 1623. <https://doi.org/10.3390/microorganisms11071623>
  28. Ene, R., Nica, M., Ene, D., Cursaru, A., Cirstoiu, C. (2021). Review of calcium-sulphate-based ceramics and synthetic bone substitutes used for antibiotic delivery in PJI and osteomyelitis treatment. *EFORT open reviews*, 6(5), 297-304. <https://doi.org/10.1302/2058-5241.6.200083>
  29. Padrão, T., Coelho, C. C., Costa, P., Alegrete, N., Monteiro, F. J., Sousa, S. R. (2021). Combining local antibiotic delivery with heparinized nanohydroxyapatite/collagen bone substitute: A novel strategy for osteomyelitis treatment. *Materials Science and Engineering: C*, 119, 111329. <https://doi.org/10.1016/j.msec.2020.111329>
  30. Alegrete, N., Sousa, S. R., Padrão, T., Carvalho, Â., Lucas, R., Canadas, R. F., Gutierrez, M. (2023). Vancomycin-loaded, nanohydroxyapatite-based scaffold for osteomyelitis treatment: in vivo rabbit toxicological tests and in vivo efficacy tests in a sheep model. *Bioengineering*, 10(2), 206. <https://doi.org/10.3390/bioengineering10020206>
  31. Mitrofanov, V. N., Orlinskaya, N. Y., Davydenko, D. V., Charykova, I. N., Aleinik, D. Y. (2021). Technology for repairing osteomyelitic bone defects using autologous mesenchymal stromal cells on a collagen matrix in experiment. *Современные технологии в медицине*, 13(1 (eng)), 42-49. <https://doi.org/10.17691/stm2021.13.1.05>
  32. Wagner, J. M., Reinkemeier, F., Wallner, C., Dadras, M., Huber, J., Schmidt, S. V., Behr, B. (2019). Adipose-derived stromal cells are capable of restoring bone regeneration after post-traumatic osteomyelitis and modulate B-cell response. *Stem cells translational medicine*, 8(10), 1084-1091. <https://doi.org/10.1002/sctm.18-0266>
  33. Radwan, N. H., Nasr, M., Ishak, R. A., Abdeltawab, N. F., Awad, G. A. (2020). Chitosan-calcium phosphate composite scaffolds for control of post-operative osteomyelitis: Fabrication, characterization, and in vitro-in vivo evaluation. *Carbohydrate Polymers*, 244, 116482. <https://doi.org/10.1016/j.carbpol.2020.116482>
  34. Tao, J., Zhang, Y., Shen, A., Yang, Y., Diao, L., Wang, L., Hu, Y. (2020). Injectable chitosan-based thermosensitive hydrogel/nanoparticle-loaded system for local delivery of vancomycin in the treatment of osteomyelitis. *International Journal of Nanomedicine*, 5855-5871. <https://doi.org/10.2147/IJN.S247088>
  35. Berretta, J. M., Jennings, J. A., Courtney, H. S., Beenken, K. E., Smeltzer, M. S., Haggard, W. O. (2017). Blended chitosan paste for infection prevention: preliminary and preclinical evaluations. *Clinical Orthopaedics and Related Research*, 475(7), 1857-1870. <https://doi.org/10.1007/s11999-017-5231-y>
  36. Pawar, A. Y., Jadhav, S. R., Derle, D. V. (2021). Fabrication of Chitosan Based Antibacterial Implant for Multibacterial Bone Infection. *Journal of Pharmaceutical Research International*, 33(46A), 224-241. <https://doi.org/10.9734/JPRI/2021/v33i46A32861>
  37. Zhao, X., Shen, Y. (2022). Island perforator muscle flaps for chronic osteomyelitis of the lower extremities: a retrospective analysis of 21 consecutive cases. *Plastic and reconstructive surgery*, 150(3), 677-687. <https://doi.org/10.1097/PRS.00000000000009472>
  38. Ruan, W., Li, M., Guo, Q., Lin, B. (2021). Gastrocnemius muscle flap with vancomycin/gentamicin-calcium sulfate and

- autogenous iliac bone graft for the phase I treatment of localized osteomyelitis after tibial plateau fracture surgery. *Journal of Orthopaedic Surgery and Research*, 16(1), 341. <https://doi.org/10.1186/s13018-021-02496-1>
39. Hong, J. P. J., Goh, T. L., Choi, D. H., Kim, J. J., Suh, H. S. (2017). The efficacy of perforator flaps in the treatment of chronic osteomyelitis. *Plastic and reconstructive surgery*, 140(1), 179-188. 10.1097/PRS. <https://doi.org/0000000000003460>
40. Thai, D. Q., Jung, Y. K., Hahn, H. M., Lee, I. J. (2021). Factors affecting the outcome of lower extremity osteomyelitis treated with microvascular free flaps: an analysis of 65 patients. *Journal of Orthopaedic Surgery and Research*, 16(1), 535. <https://doi.org/10.1186/s13018-021-02686-x>
41. Abitbol, T., Rivkin, A., Cao, Y., Nevo, Y., Abraham, E., Ben-Shalom, T., Shoseyov, O. (2016). Nanocellulose, a tiny fiber with huge applications. *Current opinion in biotechnology*, 39, 76-88. <https://doi.org/10.1016/j.copbio.2016.01.002>
42. DeLoid, G. M., Cao, X., Molina, R. M., Silva, D. I., Bhattacharya, K., Ng, K. W., Demokritou, P. (2019). Toxicological effects of ingested nanocellulose in *in vitro* intestinal epithelium and *in vivo* rat models. *Environmental Science: Nano*, 6(7), 2105-2115. <https://doi.org/10.1039/C9EN00184K>
43. Paukkonen, H., Kunnari, M., Laurén, P., Hakkarainen, T., Auvinen, V. V., Oksanen, T., Laaksonen, T. (2017). Nanofibrillar cellulose hydrogels and reconstructed hydrogels as matrices for controlled drug release. *International journal of pharmaceutics*, 532(1), 269-280. <https://doi.org/10.1016/j.ijpharm.2017.09.002>
44. Bundjaja, V., Sari, T. M., Soetaredjo, F. E., Yuliana, M., Angkawijaya, A. E., Ismadji, S., Santoso, S. P. (2020). Aqueous sorption of tetracycline using rarasaponin-modified nanocrystalline cellulose. *Journal of Molecular Liquids*, 301, 112433. <https://doi.org/10.1016/j.molliq.2019.112433>
45. Huo, Y., Liu, Y., Xia, M., Du, H., Lin, Z., Li, B., Liu, H. (2022). Nanocellulose-based composite materials used in drug delivery systems. *Polymers*, 14(13), 2648. <https://doi.org/10.3390/polym14132648>
46. Van Vugt, T. A., Arts, J. J., Geurts, J. A. (2019). Antibiotic-loaded polymethylmethacrylate beads and spacers in treatment of orthopedic infections and the role of biofilm formation. *Frontiers in microbiology*, 10, 1626. <https://doi.org/10.3389/fmicb.2019.01626>
47. Pruf, A. Wissenschaftliche Stellungnahme zu den Anforderungen im Rahmen der Herstellung des Arzneimittels Human-Femurkopf, thermodesinfiziert, gefrierkonserviert'. 2010. Access mode URL: <https://www.telos-healthcare.ru/files/poleznoe/articles/61-article.pdf> (1 Feb 2021)
48. Сагинова Д.А. Оперативное лечение хронического посттравматического остеомиелита с использованием биodeградируемого материала: дисс. ... на соискание ученой степени доктора философии (PhD). Режим доступа: <https://www.twirpx.com/file/3215410/>
- Saginova D.A. Operativnoe lechenie khronicheskogo posttravmaticheskogo osteomyelita s ispol'zovaniem biodegradiruemogo materiala (Surgical treatment of chronic post-traumatic osteomyelitis using biodegradable material) [in Russian]: diss. ... na soiskanie uchenoy stepeni doktora filosofii (PhD). Rezhim dostupa: <https://www.twirpx.com/file/3215410/>
49. Ташметов, Э. Р. (2024). Влияние обогащённой тромбоцитами аутоплазмы в комбинации с костным графтом на репаративную регенерацию костного дефекта (экспериментальное исследование). Режим доступа: <http://repoz.kgmu.kz/handle/123456789/800>
- Tashmetov, E. R. (2024). Vliyanie obogashhyonnoy trombocitami autoplazmy` v kombinacii s kostny`m graftom na reparativnyuyu regeneraciyu kostnogo defekta (e`ksperimental`noe issledovanie) (Effect of platelet-rich autoplasm in combination with bone graft on reparative regeneration of bone defect (experimental study)) [in Russian]. Rezhim dostupa: <http://repoz.kgmu.kz/handle/123456789/800>
50. Кошанова, А. А. (2022). Разработка и экспериментально-морфологическое обоснование импрегнации антибиотиком костного аллогraftа заготовленного по Марбургской системе на модели остеомиелита. Website. Режим доступа: <https://repoz.qmu.kz/>
- Koshanova, A. A. (2022). Razrabotka i e`ksperimental`no-morfologicheskoe obosnovanie impregnacii antibiotikom kostnogo allografta zagotovlennogo po Marburgskoj sisteme na modeli osteomyelita (Development and experimental morphological substantiation of antibiotic impregnation of bone allograft prepared according to the Marburg system on the osteomyelitis model) [in Russian]. Rezhim dostupa: <https://repoz.qmu.kz/>
51. Тулеубаев, Б. Е., Сагинова, Д. А., Сагинов, А. М., Ташметов, Э. Р., Кошанова, А. А., Беляев, А. М. (2019). Импрегнация антибиотиком костного аллогraftа: микробиологический сравнительный анализ. *Новости хирургии*, 27(5), 489-495. Режим доступа: <https://elib.vsmu.by/items/f7fb9ed7-8d73-4b94-b7af-d40dac6f8f73>
- Tuleubaev, B. E., Saginova, D. A., Saginov, A. M., Tashmetov, E. R., Koshanova, A. A., Belyaev, A. M. (2019). Impregnaciya antibiotikom kostnogo allografta (Antibiotic impregnation of bone allograft: a microbiological comparative analysis) [in Russian]: mikrobiologicheskij sravnitel`nyj analiz. *Novosti xirurgii*, 27(5), 489-495. Rezhim dostupa: <https://elib.vsmu.by/items/f7fb9ed7-8d73-4b94-b7af-d40dac6f8f73>
52. Tuleubaev, B., Saginova, D., Saginov, A., Tashmetov, E., Koshanova, A. (2020). Heat treated bone allograft as an antibiotic carrier for local application. *Georgian Medical News*, (306), 142-146. Website. [Cited 01 Sep 2020]. Available from URL: <https://europepmc.org/article/med/33130662>

## К вопросу лечения и заполнения костных дефектов инфекционной этиологии. Обзор литературы

Рашова М.Г.<sup>1</sup>, Тулеубаев Б.Е.<sup>2</sup>, Ахметова С.Б.<sup>3</sup>, Дарменов Е.Н.<sup>4</sup>, Кошанова А.А.<sup>5</sup>

<sup>1</sup> PhD докторант, Медицинский университет Караганды, Караганда, Казахстан. E-mail: rourke\_m@mail.ru

<sup>2</sup> Заведующий кафедрой хирургических болезней, Медицинский университет Караганды, Караганда, Казахстан. E-mail: Tuleubaev@qmu.kz

<sup>3</sup> Профессор кафедры биомедицины, Медицинский университет Караганды, Караганда, Казахстан. E-mail: S.Ahmetova@qmu.kz

<sup>4</sup> Ассоциированный профессор кафедры хирургических болезней, Медицинский университет Караганды, Караганда, Казахстан. E-mail: [darmenov@qmu.kz](mailto:darmenov@qmu.kz)

<sup>5</sup> Ассоциированный профессор кафедры хирургических болезней, Медицинский университет Караганды, Караганда, Казахстан. E-mail: [Koshanova@qmu.kz](mailto:Koshanova@qmu.kz)

## Резюме

Вопрос лечения и заполнения костных дефектов является актуальным по сей день. Остеомиелит - инфекционное воспаление всех элементов кости, затрагивающее костный мозг, губчатое и компактное вещество, надкостницу. Диагностика и лечение хронического остеомиелита является актуальной задачей травматологии и ортопедии. Данный постулат обусловлен высоким процентом осложнений, большими экономическими затратами при лечении пациентов, длительностью терапии.

Поиск и обзор литературы проведен в феврале 2024 года и осуществлялся по ключевым словам на сайтах Web of science, Scopus, PubMed, Wiley. Из полученной выборки отбирались статьи, соответствующие тематике исследования, предпочтение отдавалось работам 2014-2024 гг. Также изучены и включены в обзор диссертации травматолого-ортопедического профиля, выполненные на кафедре хирургических болезней Медицинского университета Караганды.

Условно обзор состоит из нескольких частей: 1) экспликация структурно-функциональных свойств биопленок на примере *Staphylococcus aureus*, как наиболее частого инфекционного этиофактора хронического остеомиелита; 2) сравнительно-описательный анализ современных заполнителей костных дефектов; 3) дескрипция научных достижений кафедры хирургических болезней Медицинского университета Караганды в области применения костного аллогraftа. Такая дифференциация, по мнению авторов, позволила наиболее полно раскрыть тему статьи.

Ключевые слова: хронический остеомиелит, *Staphylococcus aureus*, биопленки, лечение, заменители кости, наноцеллюлоза, костный аллогraft.

## On the issue of treatment and filling of bone defects of infectious etiology. Literature review

[Madina Rashova](#)<sup>1</sup>, [Berik Tuleubaev](#)<sup>2</sup>, [Saule Akhmetova](#)<sup>3</sup>, [Ergali Darmenov](#)<sup>4</sup>, [Amina Koshanova](#)<sup>5</sup>

<sup>1</sup> PhD student, Karaganda Medical University, Karaganda, Kazakhstan. E-mail: [rourke\\_m@mail.ru](mailto:rourke_m@mail.ru)

<sup>2</sup> Head of the Department of Surgical Diseases, Karaganda Medical University, Karaganda, Kazakhstan. E-mail: [Tuleubaev@qmu.kz](mailto:Tuleubaev@qmu.kz)

<sup>3</sup> Professor of the Department of Biomedicine, Karaganda Medical University, Karaganda, Kazakhstan. E-mail: [S.Ahmetova@qmu.kz](mailto:S.Ahmetova@qmu.kz)

<sup>4</sup> Associate Professor of the Department of Surgical Diseases, Karaganda Medical University, Karaganda, Kazakhstan. E-mail: [darmenov@qmu.kz](mailto:darmenov@qmu.kz)

<sup>5</sup> Assistant of the Department of surgical diseases, Karaganda Medical University, Karaganda, Kazakhstan. E-mail: [Koshanova@qmu.kz](mailto:Koshanova@qmu.kz)

## Abstract

The issue of treatment and filling of bone defects is relevant to this day. Osteomyelitis is an infectious inflammation of all bone elements affecting the bone marrow, spongy and compact matter, and the periosteum. Diagnosis and treatment of chronic osteomyelitis is an urgent task of traumatology and orthopedics. This postulate is due to the high percentage of complications, high economic costs in the treatment of patients, and the duration of therapy.

The literature search and review was conducted in February 2024 and was carried out by keywords on the websites Web of science, Scopus, PubMed, Wiley. Articles corresponding to the subject of the study were selected from the received sample, preference was given to the works of 2014-2024. The dissertations of the traumatological and orthopedic profile performed at the Department of surgical diseases of the Karaganda medical university were also studied and included in the review.

The review consists of several parts: 1) explication of the structural and functional properties of biofilms on the example of *Staphylococcus aureus*, as the most common infectious etiofactor of chronic osteomyelitis; 2) comparative and descriptive analysis of modern fillers of bone defects; 3) description of scientific achievements of the Department of surgical diseases of the Karaganda medical university in the field of bone allograft. Such differentiation, according to the authors, made it possible to fully reveal the topic of the article.

Keywords: chronic osteomyelitis, *Staphylococcus aureus*, biofilms, treatment, bone substitutes, nanocellulose, bone allograft.

<https://doi.org/10.52889/1684-9280-2025-76-1-15-22>

Описание клинического случая

## Клинический случай функционального ремоделирования кости у ребенка 6 лет с деформацией дистального отдела плечевой кости в результате вторичного смещения

Березуцкий С.Н.

Заведующий кафедрой травматологии и ортопедии, Дальневосточный государственный медицинский университет, Хабаровск, Российская Федерация. E-mail: s79242147010b@yandex.ru

### Резюме

Разгибательные чрезмыщелковые переломы у детей младшего возраста остаются одним из самых частых видов переломов. Несмотря на разработанные клинические рекомендации порой дети остаются с остаточными явлениями вторичного смещения в виде деформации кости. Исход в таких случаях зависит от ранней функциональной реабилитации и возможности ремоделирования кости.

Цель сообщения: продемонстрировать клинический случай функционального ремоделирования кости у ребенка 6 лет с деформацией дистального отдела плечевой кости в результате вторичного смещения для обсуждения пластических возможностей у детей. Нами представлен клинический случай функционального ремоделирования кости у ребенка с рентгенограммами на разных сроках до 1,5 лет после травмы.

Выводы. Учитывая высокие пластические способности детей в плане функционального ремоделирования костей, при остаточном вторичном смещении при невозможности проведения закрытой репозиции отломков с фиксацией спицами по каким-либо причинам возможно с высокой долей вероятностью ремоделирования кости в срок до 1,5 лет. Данное свойство может учитываться при решении о принятии проведения дополнительных лечебных мероприятий, в том числе – оперативных, но при условии восстановления хороших функциональных результатов.

Ключевые слова: разгибательные чрезмыщелковые переломы, дети младшего возраста, функциональное ремоделирование кости, плечевая кость.

Corresponding author: Sergey Berezutsky, Head of the Department of Traumatology and Orthopedics, PhD, Associate Professor. Far Eastern State Medical University of the Ministry of Health of the Russian Federation.  
Postal code: 680013  
Address: Russia, Khabarovsk region, Khabarovsk city, st. Lermontova, 22, apt. 6  
Phone: +79242147010  
E-mail: s79242147010b@yandex.ru

J Trauma Ortho Kaz 76 (1) 2025: 15-22  
Received: 25-12-2024  
Accepted: 18-01-2025



This work is licensed under a Creative Commons Attribution 4.0 International License

## Введение

Разгибательные чрезмыщелковые переломы у детей остаются одним из частых видов переломов до 16,2 % [1] от всех травм конечностей у детей, с которыми сталкивается детский травматолог - ортопед. Алгоритм ведения данного пациента в целом разработан многочисленными исследованиями на эту тему [2]. В первую очередь, как правило, выполняется закрытая репозиция отломков под общим обезболиванием с фиксацией гипсовой шиной [3]. При неудачной репозиции, либо вторичном смещении, в соответствии с клиническими рекомендациями Министерства здравоохранения Российской Федерации показано оперативное лечение - закрытая репозиция с фиксацией спицами по той или иной методике. В большинстве случаев такая тактика

приводит к положительным результатам [4, 5]. Но на практике иногда некоторые этапы не выполняются по тем или иным причинам, и дети остаются с той или иной степенью неустраненного смещения. В таких случаях, высокая пластичность тканей ребенка при условии раннего восстановления функции сустава может привести через определенный промежуток времени к ремоделированию кости с исправлением явлений деформации кости [6]. Один из таких случаев мы бы и хотели предоставить в данной статье.

Цель исследования: показать на клиническом примере возможности восстановления формы кости при чрезмыщелковом переломе плечевой кости с остаточными явлениями вторичного смещения при ранней функциональной реабилитации ребенка.

## Описание клинического случая

Представлен клинический случай пациента А., девочки 6 лет, которая получила высокоэнергетическую травму, упав с турника в детском саду. Скорой медицинской помощью доставлена в детское травматологическое отделение лечебного учреждения, где, после подготовки, под общим обезболиванием в пределах стандартных 6 часов выполнена типичная закрытая оппозития отломков с фиксацией гипсовой шиной. Контрольные рентгенограммы сразу после репозиции расценены как удовлетворительные. По каким-то причинам ребенок был выписан с признаками вторичного смещения (контрольные рентгенограммы через 6 дней) и наблюдался в травмпункте по обычной стандартной схеме со снятием гипсовой шины в срок и назначением реабилитационных мероприятий. При этом выполнялись контрольные рентгенограммы, на которых хорошо прослеживается функциональное ремоделирование кости с выраженными уменьшением деформации кости, образовавшегося в результате

вторичного смещения. Конечный результат (через год) у ребенка расценен как хороший.

**Цифровая рентгенограмма правого локтевого сустава при поступлении до репозиции (первые сутки травмы).** Исследование выполнено по стандартной методике, в прямой задней и вынужденной боковой проекции. Определяется разгибательный чрезмыщелковый перелом правой плечевой кости, со смещением фрагментов на 1/3 поперечника латерально и дорзально, с ротационным компонентом (Фото 1,2). Определение достоверной величины смещения в дорзальном направлении, по предоставленным цифровым рентгенограммам, не представляется возможным, в связи с вынужденным, нестандартным положением в боковой проекции.

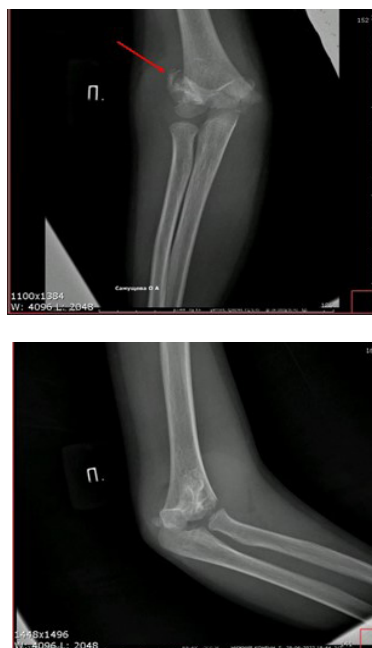

Фото 1, 2 - Рентгенограмма правого локтевого сустава в прямой и вынужденной боковой проекции (при поступлении), красной стрелкой указано смещение в латеральном направлении. Разгибательный чрезмыщелковый перелом правой плечевой кости, со смещением фрагментов на 1/3 поперечника латерально и дорзально, с ротационным компонентом



**Цифровая рентгенограмма правого локтевого сустава (1 сутки, после репозиции).** Исследование выполнено в прямой и боковой проекции в гипсовой лонгете.

После репозиции определяется разгибательный чрезмыщелковый перелом правой плечевой кости,

отмечается устранение смещения в дорзальном и латеральном направлении, передняя линия плечевой кости проходит через среднюю треть ядра окостенения головчатого возвышения плечевой кости, положение отломков удовлетворительное (Фото 3,4).

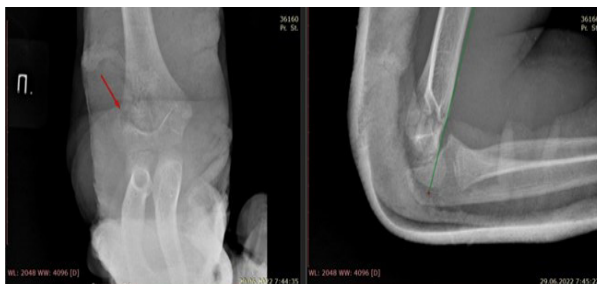

Фото 3,4 - Рентгенограмма правого локтевого сустава в прямой и боковой проекции от (1 сутки, после репозиция), красной стрелкой указано устранение латерального смещения, проходящая через среднюю треть ядра окостенения головчатого возвышения передняя линия плечевой указывает на устранение дорзального смещения

**Цифровая рентгенограмма правого локтевого сустава (6-е сутки после травмы, перед выпиской).** Исследование выполнено в прямой и боковой проекции в циркулярной гипсовой повязке. Определяется разгибательный чрезмыщелковый перелом правой плечевой кости, отмечается вторичное смещение в дорзальном направлении, передняя линия

плечевой кости проходит вентральнее (кпереди) ядра окостенения головчатого возвышения плечевой кости, оценить латеральное смещение не представляется возможным, так-как в прямой проекции зона перелома перекрыта тенью циркулярной гипсовой повязки (Фото 5,6).

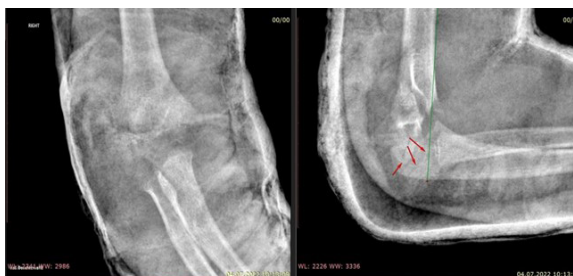

Фото 5,6 - Рентгенограмма правого локтевого сустава в прямой и боковой проекции (6 сутки после травмы, перед выпиской), красными стрелками указаны границы ядра окостенения головчатого возвышения, передняя линия плечевой проходит вентральнее (кпереди) от вышеуказанного ядра окостенения

**Цифровая рентгенограмма правого локтевого сустава (22-е сутки после травмы).** Исследование выполнено в прямой и боковой проекции в циркулярной гипсовой повязке. Определяется срастающийся разгибательный чрезмыщелковый перелом правой плечевой кости, в сравнении с рентгенограммой от 04.07.2022 года, положение отломков прежние, визуализация затруднена за счет тени циркулярной гипсовой повязки, в следствии чего ядро окостенения головчатого возвышения правой плечевой кости не определяется, зона интереса в прямой проекции четко не видна, определяется формирование костного шипа по вентральной поверхности плечевой кости в зоне перелома (Фото 7,8).

**Цифровая рентгенограмма правого локтевого сустава (35-е сутки после травмы).** Исследование выполнено в прямой и боковой проекции без гипсовой

повязки. Отмечается невыраженное нарушение укладки в боковой проекции, за счет внутренней ротации.

Определяется неправильно срастающийся разгибательный чрезмыщелковый перелом правой плечевой кости, с варусной (латеральной) и дорзальной деформацией, сформирован «костный шип» по вентральной поверхности плечевой кости в зоне перелома до 13,3 мм, однако следует учитывать погрешность укладки (Фото 9,10,11).

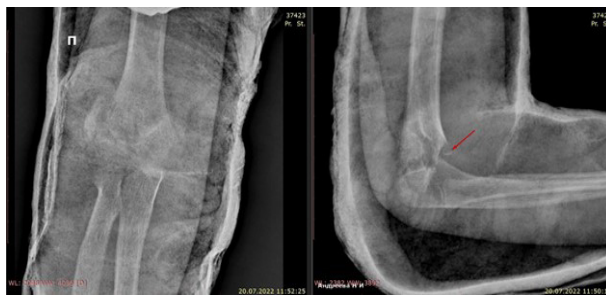

Фото 7,8 - Рентгенограмма правого локтевого сустава в прямой и боковой проекции (22 сутки после травмы), красной стрелкой указан формирующийся «костный шип» передних отделов правой плечевой кости в зоне перелома

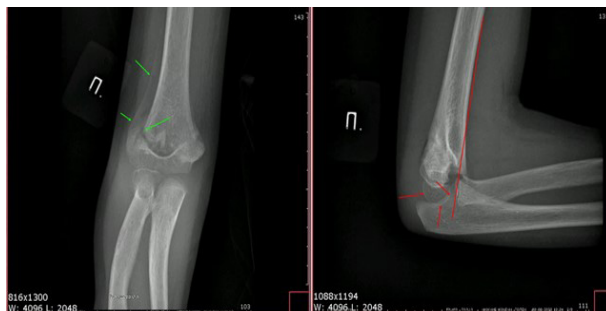


Фото 9,10 - Рентгенограмма правого локтевого сустава в прямой и боковой проекции (35 сутки после травмы), красными стрелками указаны границы ядра окостенения головчатого возвышения плечевой кости, передняя плечевая линия проходит кпереди от вышеуказанного ядра окостенения, зелеными стрелками указано латеральное смещение

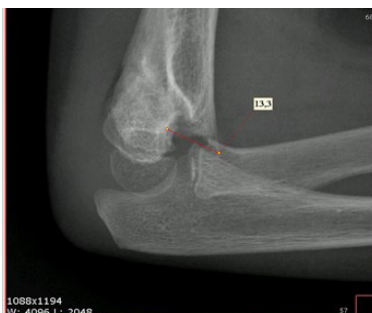

Фото 11 - Увеличенная рентгенограмма правого локтевого сустава в боковой проекции (35 сутки после травмы), измерена величина «костного шипа» 13,3 мм

**Цифровая рентгенограмма правого локтевого сустава (84-е сутки после травмы).** Исследование выполнено в прямой и боковой проекции без гипсовой повязки.

Определяется неправильно сросшийся разгибательный чрезмыщелковый перелом правой плечевой кости, с варусной (латеральной) и дорзальной деформацией, сформирован костный шип по вентральной поверхности плечевой кости в зоне перелома до 13,8 мм, в сравнении с рентгенограммой от 02.08.2022 года, отмечается улучшение консолидации, линии перелома склерозированы, сформирована периостальная мозоль (Фото 12,13,14).

**Цифровая рентгенограмма правого локтевого сустава (272-е сутки после травмы).** Исследование выполнено в прямой и боковой проекции без гипсовой повязки.

Определяется неправильно сросшийся разгибательный чрезмыщелковый перелом правой плечевой кости, с варусной (латеральной) и дорзальной деформацией, в сравнении с рентгенограммой от 20.09.2022 года, смещения в динамике уменьшились, за счет ремоделирования, сформированный костный шип по вентральной поверхности плечевой кости в зоне перелома до 6,08 мм, в динамике уменьшился, отмечается улучшение консолидации, линии перелома склерозированы, ремоделируется периостальная мозоль (Фото 15,16,17).

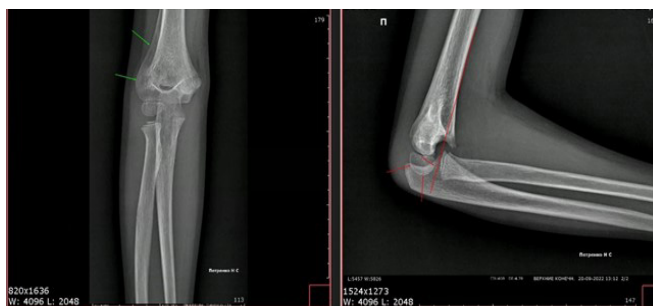

Фото 12,13 - Рентгенограмма правого локтевого сустава в прямой и боковой проекции (84 сутки после травмы), красными стрелками указаны границы ядра окостенения головчатого возвышения плечевой кости, передняя плечевая линия проходит кпереди от вышеуказанного ядра окостенения, зелеными стрелками указано латеральное смещение

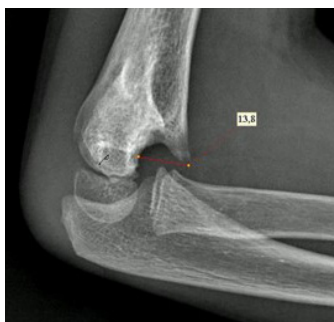

Фото 14 - Увеличенная рентгенограмма правого локтевого сустава в боковой проекции (84 сутки после травмы), измерена величина «костного шипа» 13,8 мм

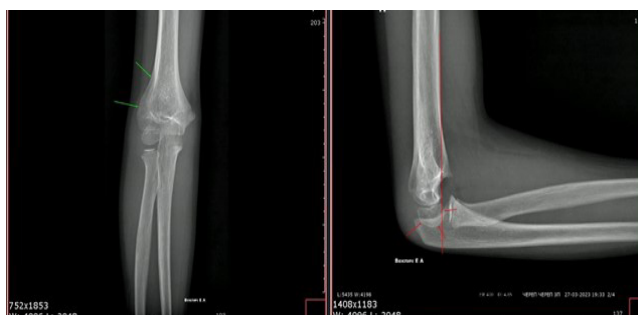

Фото 15,16 - Рентгенограмма правого локтевого сустава в прямой и боковой проекции (272 сутки после травмы) красными стрелками указаны границы ядра окостенения головчатого возвышения плечевой кости, передняя плечевая линия проходит через переднюю треть вышеуказанного ядра окостенения, зелеными стрелками указано латеральное смещение

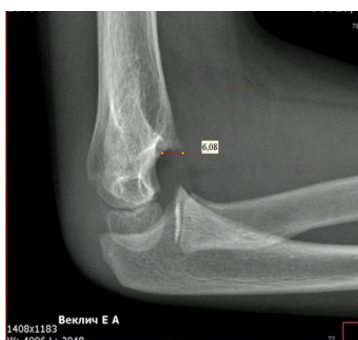

Фото 17 - Увеличенная рентгенограмма правого локтевого сустава в боковой проекции (272 сутки после травмы), измерена величина «костного шипа» 6,08

**Цифровая рентгенограмма правого локтевого сустава (315-е сутки после травмы).** Исследование выполнено в прямой и боковой проекции без гипсовой повязки. Отмечается нарушение укладки, за счет неполного сгибания.

Определяется неправильно сросшийся разгибательный чрезмыщелковый перелом правой плечевой кости, с варусной (латеральной) и дорзальной деформацией, в сравнении с рентгенограммой от 27.03.2023 года, смещения в динамике уменьшились, за счет ремоделирования, сформированный костный

шип по вентральной поверхности плечевой кости в зоне перелома до 5,53 мм, в динамике незначительно уменьшился, отмечается улучшение консолидации,

линии перелома склерозированы, ремоделируется периостальная мозоль (Фото 18,19,20).

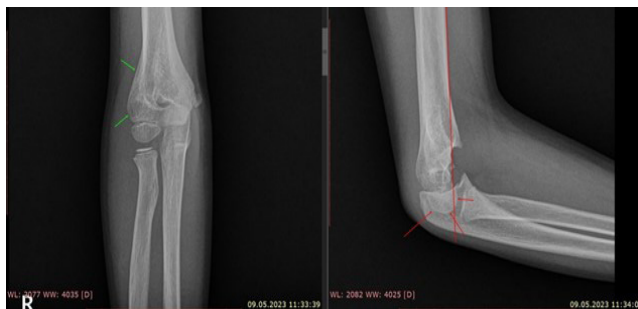

Фото 18,19 - Рентгенограмма правого локтевого сустава в прямой и боковой проекции (315 сутки после травмы), красными стрелками указаны границы ядра окостенения головчатого возвышения плечевой кости, передняя плечевая линия проходит через переднюю треть вышеуказанного ядра окостенения, зелеными стрелками указано латеральное смещение

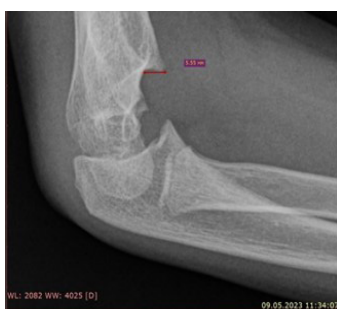

Фото 20 - Увеличенная рентгенограмма правого локтевого сустава в боковой проекции (315 сутки после травмы) измерена величина «костного шипа» 5,55 мм

**Цифровая рентгенограмма правого локтевого сустава (593-е сутки после травмы).** Исследование выполнено в прямой и боковой проекции без гипсовой повязки.

Определяется неправильно сросшийся разгибательный чрезмыщелковый перелом правой плечевой кости, с варусной (латеральной) и дорзальной деформацией, в сравнении с рентгенограммой от 09.05.2023 года, смещения в динамике уменьшились,

за счет ремоделирования, сформированный костный шип по вентральной поверхности плечевой кости в зоне перелома до 1,98 мм, в динамике уменьшился, отмечается улучшение консолидации, линии перелома склерозированы, ремоделируется периостальная мозоль (Фото 21,22,23).

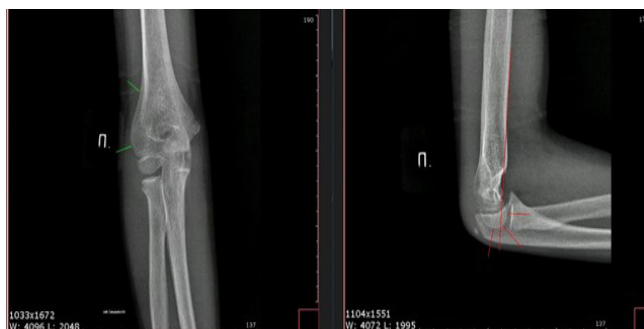

Фото 21,22 - Рентгенограмма правого локтевого сустава в прямой и боковой проекции от (593 сутки после травмы), красными стрелками указаны границы ядра окостенения головчатого возвышения плечевой кости, передняя плечевая линия проходит через границу передней и средней трети вышеуказанного ядра окостенения, зелеными стрелками указано латеральное смещение

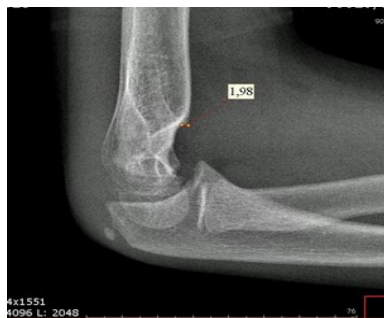

Фото 23 - Увеличенная рентгенограмма правого локтевого сустава в боковой проекции (593 сутки после травмы), измерена величина «костного шипа» 1,98 мм

## Обсуждение

В представленном клиническом случае пациентки 6 лет с остаточным вторичным смещением отломков после закрытой репозиции отломков мы можем проследить этапы функционального ремоделирования дистального конца плечевой кости с постепенным устранением деформации кости и выстоящего костного шипа в срок до 1,5 лет после травмы. В сочетании с положительным результатом восстановления функции в локтевом суставе с незначительным ограничением объема движений

в локтевом суставе результат можно оценить как хороший.

Учитывая высокие пластические способности детей в плане функционального ремоделирования костей, при остаточном вторичном смещении при невозможности проведения закрытой репозиции отломков с фиксации спицами по каким либо причинам с высокой долей вероятностью возможно ремоделирование кости в срок до 1,5 лет.

## Выводы

Таким образом, на примере данного клинического случая мы можем наблюдать возможности функционального ремоделирования плечевой кости у детей младшего возраста при чрезмыщелковых переломах при вторичном смещении отломков. Срок полного ремоделирования составил 1,5 года. В очередной раз подтверждается высокая пластическая способность растущего детского организма. Данное свойство может учитываться при решении о принятии проведения дополнительных лечебных мероприятий, в том числе – оперативных, но при условии восстановления хороших функциональных результатов.

**Конфликт интересов.** При написании данной статьи конфликт интересов отсутствует.

## Литература

1. Корж, А. А., Бондаренко, Н. С. (1994). Повреждения костей и суставов у детей. Korzh, A. A., Bondarenko, N. S. (1994). Povrezhdeniya kostey i sustavov u detey (Damage to bones and joints in children) [in Russian].
2. Катин, С. В. (2010). Переломы дистального отдела плечевой кости у детей младшего возраста. Клиника, диагностика, лечение (Doctoral dissertation, Московский областной научно-исследовательский клинический институт им. МФ Владимирского). Режим доступа: <https://elibrary.ru/item.asp?id=19339359>
- Katin, S. V. (2010). Perelomy` distal`nogo otdela plechevoj kosti u detey mladshogo vozrasta. Klinika, diagnostika, lechenie (Fractures of the distal humerus in young children. Clinic, diagnosis, treatment) [in Russian]. (Doctoral dissertation, Moskovskij oblastnoj nauchno-issledovatel`skij klinicheskij institut im. MF Vladimirskogo). Rezhim dostupa: <https://elibrary.ru/item.asp?id=19339359>
3. Ситник, А. А., Герасименко, М. А., Кочубинский, А. В., Белецкий, А. В. (2022). Надмыщелковые переломы плечевой кости у детей. <https://doi.org/10.51922/1818-426X.2022.1.35>
- Sitnik, A. A., Gerasimenko, M. A., Kochubinskij, A. V., Belecckij, A. V. (2022). Nadmy`shhelkovy`e perelomy` plechevoj kosti u detey (Supracondylar fractures of the humerus in children) [in Russian]. <https://doi.org/10.51922/1818-426X.2022.1.35>
4. Катин, С. В., Тарасов, В. И., Страхов, А. Б., Калабкин, А. Ф., Коростылева, И. С., Чучарин, О. В. (2010). Лечение чрезмыщелковых переломов плечевой кости у детей младшего возраста. Вестник Российского государственного медицинского университета, (3), 45-48. Режим доступа: <https://med-click.ru/uploads/files/docs/lechenie-chrezmyschelkovyh-perelomov-plechevoy-kosti-u-detey-mladshogo-vozrasta.pdf>
- Katin, S. V., Tarasov, V. I., Straxov, A. B., Kalabkin, A. F., Korosty`leva, I. S., Chucharin, O. V. (2010). Lechenie chrezmy`shhelkovy`x perelomov plechevoj kosti u detey mladshogo vozrasta (Treatment of transcondylar fractures of the humerus in young children) [in Russian]. Vestnik Rossijskogo gosudarstvennogo medicinskogo universiteta, (3), 45-48. Rezhim dostupa: <https://med-click.ru/uploads/files/docs/lechenie-chrezmyschelkovyh-perelomov-plechevoy-kosti-u-detey->

**Финансирование** исследования не осуществлялось.

**Весь вклад** в работу над статьей осуществлен автором Березуцким С.Н.

Автор прочитал, согласился с окончательной версией рукописи и подписал форму передачи авторских прав.

**Этические соображения.** У законного представителя пациента было получено информированное согласие на публикацию медицинской информации касательно пациента.

[mladshego-vozrasta.pdf](#)

5. Прошенко Я.Н. Хирургическое лечение детей с повреждениями плечевого и локтевого суставов. Автореф. ... дис. на соискание ученой степени доктора мед. наук. - Москва: 2022. - 45 с. Режим доступа: <https://www.cito-priorov.ru/cito/dissovet/Avtoreferat-Proshenko.pdf>

Proshenko Ya.N. Xirurgicheskoe lechenie detej s povrezhdeniyami plechevogo i loktevogogo sustavov (Surgical treatment of children with injuries to the shoulder and elbow joints) [in Russian]. Avtoref. ...diseases. na soiskanie uchenoj stepeni doktora med. nauk. Moskva: 2022; 45 p. Rezhim dostupa: <https://www.cito-priorov.ru/cito/dissovet/Avtoreferat-Proshenko.pdf>

6. Касымжанов, А. Н., Бектасов, Ж. К., Чикинаев, А. А., Ангелов, А. В. (2022). Патогенетическое обоснование в лечении чрезмыщелковых переломов плечевой кости у детей. Traumatology and Orthopaedics of Kazakhstan, 38-43. Режим доступа: <https://cyberleninka.ru/article/n/lechenie-chrezmyschelkovyh-perelomov-plechevoy-kosti-u-detey-mladshego-vozrasta>

Kasy`mzhanov, A. N., Bektasov, Zh. K., Chikinaev, A. A., Angelov, A. V. (2022). Patogeneticheskoe obosnovanie v lechenii chrezmy`shhelkovy`x perelomov plechevoj kosti u detej. Traumatology and Orthopaedics of Kazakhstan, 38-43. Rezhim dostupa: <https://cyberleninka.ru/article/n/lechenie-chrezmyschelkovyh-perelomov-plechevoy-kosti-u-detey-mladshego-vozrasta>

## Иық сүйегінің дисталды бөлігінің деформациясы бар 6 жасар баладағы қайталамалы ығысу нәтижесінде сүйектің функционалды қайта құрылуының клиникалық жағдайы

[Березуцкий С.Н.](#)

Травматология және ортопедия кафедрасының меңгерушісі, Қыыр Шығыс мемлекеттік медицина университеті, Хабаровск, Ресей Федерациясы. E-mail: [s79242147010b@yandex.ru](mailto:s79242147010b@yandex.ru)

### Түйіндеме

Кіші жастағы балалардағы экстензорлы шамадан тыс сынықтар сынықтардың ең көп таралған түрлерінің бірі болып қала береді. Қолданыстағы клиникалық ұсыныстарға қарамастан, кейде балаларда сүйек деформациясы кезінде қайтамалы сүйек ығысуының қалдық құбылыстары орын алады. Мұндай жағдайларда ем нәтижесі ерте функционалды оңалтуға және сүйекті қайта құру мүмкіндігіне байланысты.

Хабарламаның мақсаты: балалардағы пластикалық мүмкіндіктерді көрсету мақсатында қайталама орын ауыстыру нәтижесінде дистальды иық сүйегінің деформациясы бар 6 жастағы балада сүйектің функционалды қайта құрылуының клиникалық жағдайын көрсету. Науқастың 1,5 жылға дейінгі қайталама рентгенограммаларымен ұсынылған сүйектің функционалды қайта құрылуының клиникалық жағдайы талқыланған.

Қорытынды. Балалардағы сүйектерді, функционалды қайта құрылу тұрғысынан жоғары пластикалық қабілеттерін ескере отырып, егер қандай да бір себептермен жабық жүргізу мүмкін болмаса, онда сүйектерді 1,5 жылға дейін қайта құру ықтималдығы жоғары болуы мүмкін. Бұл жағдайларда ем қосымша емдеу шараларын, оның ішінде ота жасау туралы шешім қабылдаған кезде ескерілуі мүмкін. Алайда аталмыш шешім тек жақсы функционалды нәтижелер қалпына келтірілген жағдайда қабылданады.

Түйін сөздер: ұзартылған айдаршықүсті сынықтары, жас балалар, сүйектің функционалды қайта құрылуы, иық сүйегі.

## A clinical case of functional bone remodeling in a 6-year-old child with deformities of the distal humerus as a result of secondary displacement

[Sergey Berezutsky](#)

Head of the Department of Traumatology and Orthopedics, Far Eastern State Medical University, Khabarovsk, Russian Federation. E-mail: [s79242147010b@yandex.ru](mailto:s79242147010b@yandex.ru)

### Abstract

Extensor percondylar fractures in young children remain one of the most common types of fractures. Despite the developed clinical recommendations, sometimes children are left with residual phenomena of secondary displacement in the form of bone deformation. The outcome in such cases depends on early functional rehabilitation and the possibility of bone remodeling.

The purpose of the message: to demonstrate a clinical case of functional bone remodeling in a 6-year-old child with deformities of the distal humerus as a result of secondary displacement to demonstrate plastic capabilities in children. We present a clinical case of functional bone remodeling in a child with radiographs at different times up to 1.5 years after injury.

Conclusions. Given the high plastic abilities of children in terms of functional bone remodeling, with residual secondary displacement, if it is impossible to carry out a closed reposition of fragments with knitting needles for some reason, it is possible with a high probability of bone remodeling for up to 1.5 years. This property can be taken into account when deciding whether to take additional therapeutic measures, including surgical ones, but subject to the restoration of good functional results.

Key words: extension supracondylar fractures, young children, functional bone remodeling, humerus.

<https://doi.org/10.52889/1684-9280-2025-76-1-23-36>

Шолу мақала

## Крузартрозбен ауыратын науқастарды диагностикалау мен емдеудің заманауи әдістері

[Махметова М.Н.](#)<sup>1</sup>, [Сүйіндік Б.Е.](#)<sup>2</sup>, [Раймағамбетов Е.К.](#)<sup>3</sup>, [Балбосынов Б.Е.](#)<sup>4</sup>, [Токтаров Т.А.](#)<sup>5</sup>,  
[Сүйіндік Қ.Б.](#)<sup>6</sup>, [Сагинова Д.А.](#)<sup>7</sup>

<sup>1</sup> PhD докторант, Астана медицина университеті, Астана, Қазақстан. E-mail: meruert1995@mail.ru

<sup>2</sup> PhD докторант, Қарағанды медицина университеті, Қарағанды, Қазақстан. E-mail: birzhansuiindik@gmail.com

<sup>3</sup> № 5 Ортопедия бөлімшесінің меңгерушісі, Академик Н.Ж. Батпенев атындағы Ұлттық ғылыми травматология және ортопедия орталығы, Астана, Қазақстан. E-mail: 9992259@mail.ru

<sup>4</sup> Артроскопия және спорттық жарақат бөлімшесінің меңгерушісі, Академик Н.Ж. Батпенев атындағы Ұлттық ғылыми травматология және ортопедия орталығы, Астана, Қазақстан. E-mail: bagdat-1209@mail.ru

<sup>5</sup> PhD докторант, Астана медицина университеті, Астана, Қазақстан. E-mail: toktarovt@mail.ru

<sup>6</sup> Магистрант, Астана медицина университеті, Астана, Қазақстан. E-mail: suiindik.k@amu.kz

<sup>7</sup> Қолданбалы зерттеулер ғылыми орталығының жетекшісі, Академик Н.Ж. Батпенев атындағы Ұлттық ғылыми травматология және ортопедия орталығы, Астана, Қазақстан. E-mail: sa\_dina@mail.ru

### Түйіндеме

Тобық буынының остеоартриті немесе крузартроз – бұл жиілігі салыстырмалы түрде төмен болса да, науқастардың өмір сапасына елеулі әсер ететін созылмалы ауру. Крузартроз көбінесе жарақат салдарынан пайда болғандықтан, еңбекке жарамды және белсенді халық арасында жиі кездеседі.

Бұл шолуда крузартрозды диагностикалаудың және емдеудің заманауи әдістері талданған. Мақалада консервативті емдеу әдістері, оның ішінде фармакотерапия және физиотерапия, сондай-ақ мезенхималық бағаналы жасушаларды қолдану және өсу факторлары сияқты жасушалық терапияның жаңа бағыттары қарастырылады.

Артроскопия, остеотомия және тобық буынын эндопротездеу сияқты инновациялық хирургиялық әдістері науқастардың өмір сапасын жақсартуға және әлеуметтік-экономикалық шығындарды азайтуға мүмкіндік береді. Авторлар әр кезеңде сараланған тәсілдің тиімділігін атап өтіп, оның крузартроздың өршуін баяулатуға және емдеудің тиімділігін арттыруға көмектесетінін көрсетті, бұл жас және орта жастағы пациенттер үшін өте маңызды.

Түйін сөздер: тобық буыны, остеоартрит, тобық буынының остеоартриті, бағаналы жасушалар.

Corresponding author: Birzhan Suiindik, PhD-Doctoral student, Karaganda Medical University, Karaganda, Kazakhstan  
Postal code: M13H9M1  
Address: Kazakhstan, Karaganda, I. Omarova street, 2  
Phone: +7 747 8333816  
E-mail: birzhansuiindik@gmail.com

J Trauma Ortho Kaz 76 (1) 2025: 23-36  
Received: 25-12-2024  
Accepted: 18-02-2025



This work is licensed under a Creative Commons Attribution 4.0 International License

## Кіріспе

Тобық буынның (ТБ) остеоартриті (ОА) немесе крузартроз - бұл әлем халқының шамамен 1%-ына әсер ететін созылмалы ауру, болжамды жиілігі 100 000 тұрғынға шаққанда 30 жағдайды құрайды және жалпы остеоартриті бар барлық пациенттердің 2-4%-ына сәйкес келеді [1,2]. Жамбас буыны және тізе остеоартритінен айырмашылығы, крузартроз негізінен жарақаттан кейін (70%) және көбінесе тобық буынның ротациялық сынықтары нәтижесінде пайда болады [3,4]. Қалған 30% байламдардың созылмалы тұрақсыздығының, қабынулық аурулардың, нейрпатияның, гемофилия сияқты жүйелік аурулардың салдары болып табылады [3]. Кейбір мәліметтер бойынша, топай сүйегінің зақымдануы нәтижесінде Тобық буынның остеоартриті пайда болу туралы мәліметтер де бар. Сонымен қатар, жарақаттардың салдарынан пациенттерде топай сүйегінің остеохондральды зақымдануы (ОХЗ) пайда болады, олар уақытылы емделмеген жағдайда ОА дамуы басталады. Powers R.T. және т.б. авторлар антеролатеральды топай сүйегінің, антеромедиальды жіліншік және медиальды тобық буынның сүйек-шеміршек зақымданулары крузартроздың дамуына бейім деп мәлімдеді [5].

Этиологиясы жарақаттан кейінгі кезең болатынын ескерсек, крузартрозы бар пациенттер аяқ буындарының басқа дегенеративті аурулары бар пациенттерге қарағанда (18-44 жас) жас келеді [2]. Бұл науқастарда буын қызметінің бұзылуы және крузартроздың кеш кезеңдерге өтуі басталғаннан кейін 10-20 жылдан кейін пайда болады. Вейгельт т.б. авторлар

## Әдістеме

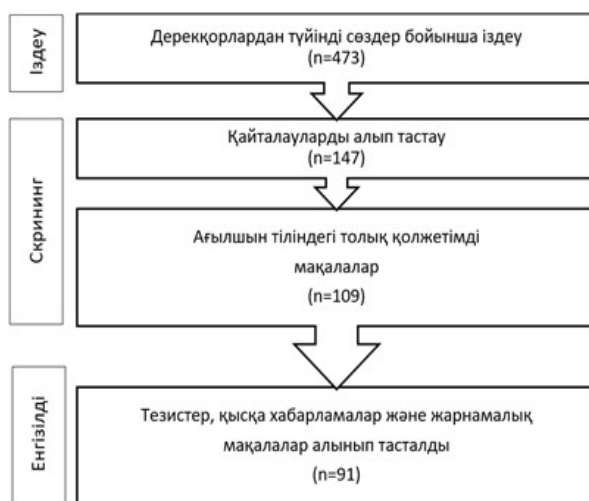
Бұл әдеби шолудың авторлары Web of Science, PubMed, Cochrane Library және Google Scholar дерекқорларында іздеу жүргізілді. Іздеу үшін келесі түйін сөздер қолданылды: тобық буыны, остеоартрит, остеохондриялық ақау, диагностика, емдеу, хирургия, мезенхималық бағаналы жасушалары.

Осы деректерді жинау барысында зерттеу

өз зерттеулерінде бастапқы кезеңде консервативті емдеуден кейінгі топай сүйегінің остеохондральды зақымдануы ұзақ мерзімді кезеңде минималды белгілерге ие және крузартроздың айтарлықтай үдеуі байқалмайды деп хабарлады [6]. Алайда, баяу үдейтініне қарамастан, клиникалық зерттеулер бастапқы дегенеративті зерттеулер травмалық зақымданудан кейін 12-18 ай ішінде дамитындығын көрсетеді [3,7]. Крузартроздың бастапқы кезеңдердегі клиникалық көріністердің аздығына және хирургиялық араласулардың аз болуына қарамастан, соңғы сатыдағы крузартрозбен ауыратын науқастар ауырсыну мен функцияның жоғалуына байланыста жамбас остеоартритімен бірдей дәрежеде зардап шегеді және пациенттердің еңбекке қабілетті жасы мен белсенділігін ескере отырып, жиі емдеу тиімділігіне қойылатын талаптар басқаларға қарағанда әлдеқайда жоғары [4]. Бұл аурудың әлеуметтік-экономикалық маңызын растайды, себебі еңбекке белсенді халық зардап шегеді және мүгедектіктің өсуіне әкеледі [8]. Сараланған тәсілді қолдана отырып, крузартрозбен ауыратын науқастарды дер кезінде диагностикалау және емдеуді ерте бастау остеоартритінің соңғы кезеңге өтуін болдырмауға көмектеседі.

Шолудың мақсаты: крузартрозбен ауыратын науқастарды емдеудің негізгі заманауи әдістерін қарастыру және әдебиеттерді шолуды талдап, нәтижелерді жалпылау арқылы крузартрозбен ауыратын науқастарды диагностикалау мен емдеудің сараланған тәсілін анықтау.

кезеңінің тереңдігі бойынша шектеулер болған жоқ. 473 әдеби дереккөз табылды, кейін қайталанатын мақалалар алынып тасталды. Қалған 147 дереккөзден ашық қол жетімді ағылшын немесе орыс тілдеріндегі мақалалар таңдалды. Сондай-ақ тезистер, қысқа хабарламалар, жарнамалық мақалалар түріндегі мақалалар алынып тасталды (1-ші сурет).



1 сурет - Сәйкес келетін зерттеулерді анықтау

## Пациенттерді клиникалық бағалау

Пациенттерді клиникалық бағалау анамнезді мұқият жинаудан және симптомдарды анықтаудан басталады, бұл ретте барынша қолайсыздық,

ауырсыну және буын функциясының бұзылуын тудыратын аймаққа назар аударылады [2]. Сондай-ақ анамнезді жинау барысында аяқта бұрын болған



жарақаттар, тобық буын байламдарының созылуы, жүйелі аурулар және осы уақытқа дейін жасалынған операциялар туралы ақпаратты нақтылау қажет. Аурудың пациенттің күнделікті өміріне және оның кәсіби міндеттерін атқаруға әсері туралы сұраудың маңызы зор, өйткені бұл нақты диагноз қойылғаннан кейін қандай емдеу неғұрлым қолайлы болатынын анықтай алады [9]. Тобық буынын қарау кезінде бұлшықет атрофиясы, аяқтың осі және сүйектің деформациясының болуы бағаланады. Пациенттердің тобық буынының ауырсынуға шағымдану кезінде аяқтың осіне назар аударылмайтын кездер болады. Алайда дене салмағының таралуы, осы тік жүктеме және буын биомеханикасы өзгеретіндіктен варустық немесе вальгустық деформацияның тобық буынның зақымдануына елеулі әсері бар.

Тобық буын айналасындағы ауырсыну нүктелерінің орналасуы буындық немесе сүйек патологиясының пайда болуын көрсетеді, мысалы,

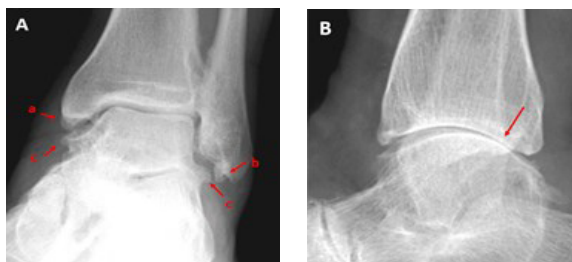### Аспаптық зерттеулер

Остеоартрит диагностикасының аспаптық әдістеріне тікелей, табанды бұру арқылы және бүйірлік проекциядағы рентгенография, компьютерлік томография (КТ), жүктемелік компьютерлік томография, бір фотонды эмиссиялық компьютерлік томография (БФЭКТ) және магнитті-резонанстық томография (МРТ) жатады [11]. Тобық буынның

топай-қайық тәріздес буында, өкше-текше тәріздес буында, қайық тәріздес-сыналық буында, топайасты буында немесе табын буындарында. Тобық буынның (дорсифлексия және плантарфлексия) қозғалыс амплитудасына (ҚА) назар аудара отырып, топайастылық буын, топай-қайық және өкше-кубты үш буынды кешенінің (эверсия және инверсия) ҚА-сын бағалау қажет [10]. Қозғалыс амплитудасының шектелуі артроздық өзгерістерді көрсетуі мүмкін. Тексеру екі жақты жүргізілуі қажет: жүру және нерв-қантaмыр қызметін бағалай отырып, жамбас және тізе буындарын тексеруді қамтуы тиіс.

Сондай-ақ байлау аппаратының және тиісті бұлшықеттер мен сіңірлердің тұрақтылығын тексеру қажет. Тобық буынның бағалауға ұзын және қысқа жіліншік сіңірлерін қарау, олардың бойымен пальпациялау және плантарлық бұғу/жазу кезінде қарсыласу күшін тестілеу кіруі тиіс [2].

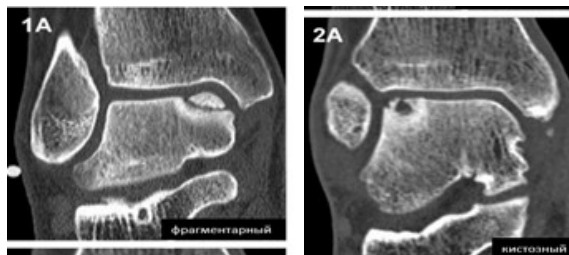
остеоартриті, басқа буындардағы сияқты, сүйек өсінділерінің (остеофиттердің) пайда болуымен, буын тарылуымен, субхондральды сүйектің тығыздалуымен (субхондральды склероз), субхондральды кисталардың пайда болуымен және буын беттерінің пішінінің өзгеруімен немесе олардың кейінгі кезеңдерінде деформациясымен көрінеді (2-ші сурет) [12,13].



2 сурет - Тікелей (А) және бүйірлік (В) проекциялардағы ТБ рентгенографиясы (а-жіліншік остеофиттері; б-кіші жілік остеофиті; с-топай остеофиті, бүйірлік проекцияда қызыл көрсеткіш - буын кеңістігінің тарылуы, субхондральды склероз)

Морфологиялық тұрғыдан әртүрлі тобық буынның остеохондральды зақымдануы бар. Біріншіден, кистозды ақау жарақат алғаннан кейін уақыт өте келе синовиальды сұйықтық енетін микрожарықтардан пайда болады, бұл кисталар түзу

үшін сүйек ішілік қысымды жоғарылатады (3-ші сурет). Екінші жағдайда, жарақаттан кейін бірден бос остеохондральды фрагмент пайда болады.



3 сурет - Тікелей (А) және бүйірлік (В) проекциялардағы остеохондриялық ақаулары бар ТБ КТ (1 - фрагменттік ақау, 2-кисталық ақау)

Рентгенограммада микрожарықтардың болуын анықтау өте қиын. Бұл ерте кезеңдерде киста типі бойынша остеохондральды зақымдануы ерте диагностикасын қиындатады [14]. Ikuta Y. және тағы басқа авторлар остеохондральды зақымдануы диагностикасындағы әртүрлі аспаптық зерттеу

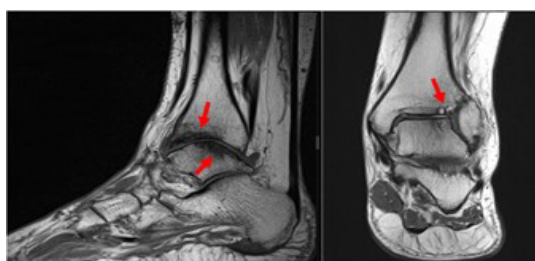
әдістерінің сезімталдығы мен ерекшелігін анықтады (1-ші кесте) [15]. Кестеден көріп отырғанымыздай, рентгенография остеоартриттің алғашқы кезеңдерінде анықтау сезімталдығы төмен және аурудың ауырлығын жиі бағаламайды.

1 кесте - Остеохондралдық ақауларды диагностикалаудағы аспаптық зерттеудің әртүрлі әдістерінің сезімталдығы мен ерекшелігі

Әдістер	Сезімталдық	Ерекшелігі
Стандартты рентгенография	0,59	0,91
Табанды бұрумен рентгенография	0,70	0,94
КТ	0,81	0,99
МРТ	0,96	0,89

КТ соңғы сатыдағы крузартроз кезінде сүйек тінінің жоғалуын, кисталардың дамуын және остеоартриті дәрежесін дәл анықтау үшін пайдалы, бұл операция алдындағы жоспарлауда басты рөл атқаруы мүмкін [16]. Кейбір жағдайларда жүктемемен КТ жүргізіледі, ол тобық буынның физиологиялық жағдайда тегістеуді бағалауға, барлық жазықтықтарда осьтік ауытқуларды анықтауға мүмкіндік береді және тобық буынның, табанның артқы, орта және алдыңғы бөліктерінің деформацияларын емдеуде пайдаланылуы мүмкін. БФЭКТ ядролық медицина детекторы мен КТ біріктіреді. Бұл тобық буыны ең көп

зақымданған бөлігін дәл оқшаулауға, зақымданудың қарқындылығын анықтауға, сондай-ақ шектес буындардағы остеоартритті көруге мүмкіндік береді [17,18]. МРТ-ның стандартты рентгенологиялық әдістерден айырмашылығы гиалин шеміршегінің дегенерациясын, синовит пен сүйек кемігінің ісінуін ауру сезімінің ықтимал себебі ретінде көрсете алады (4-ші сурет). Ол сондай-ақ байламдар мен сіңірлердің жарақаттарын, сүйек-шөміршектің зақымдануын, сондай-ақ тобық буыны жарақат синдромдарын немесе алдыңғы хирургиялық араласу белгілерін қоса алғанда, негізгі себептерді анықтайды [19].



4 сурет - 2 проекциядағы ТБ МРТ (субхондральды ісіну, субхондральды кисталар, гиалинді шөміршектің дегенерациясы)

Емдеу әдісін анықтау остеоартриті дәрежесіне негізделуі және өзінің алгоритмі болуы тиіс. Бұл үшін тобық буыны үшін Келлгрэн мен Лоуренстің түрлендірілген жіктелімі (2-ші кесте) және Танакура-Танака жіктелімі сияқты тобық буынында рентгенологиялық бағалаудың әртүрлі жіктелімі пайдаланылады [13,20]. Сонымен қатар, ең танымал жүйе Танака классификациясы болып табылады.

Жіктеу төрт кезеңді анықтайды және клиникалық маңызы бар, себебі авторлар бірлескен дегенерация дәрежесіне сәйкес буын сақтайтын хирургияға шектеулер қойды. Алайда, зерттеулер көрсеткендей, бұл жіктеулердің ешқайсысы шешім қабылдау құралы ретінде немесе жарақаттан кейінгі тобық буыны остеоартритіне болжам жасау үшін сенімді емес [21].

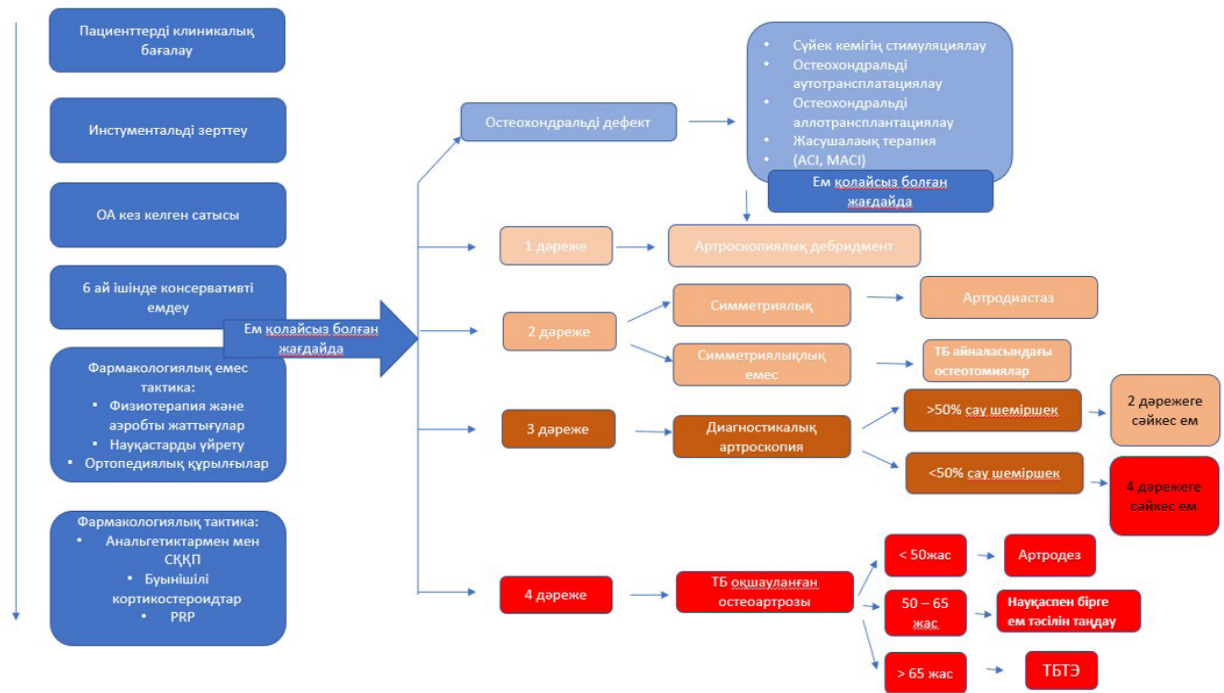
2 кесте - Келлгрэн мен Лоуренстің - Такакура-Танака біріктіріліп өзгертілген ТБ арналған классификациясы

	Келлгрэн мен Лоуренстің классификациясы	Такакура-Танака классификациясы
1 дәреже	Медиальды немесе латеральді тобықтағы шамалы остеофиттер, сирек жіліншік склерозы, буын саңылауының тарылмауы	Бастапқы склероз және остеофиттердің түзілуі, буын саңылауының тарылуынсыз
2 дәреже	Остеофиттер медиальды тобықта, буын саңылауының тарылуы жоқ	Медиальды буын саңылауының тарылуы (субхондральды сүйекпен байланыс жоқ)
3a дәреже	Остеофиттер медиальды және/немесе латеральді тобықта, буын саңылауының орташа тарылуы <50% топай сүйегінің бұрышы <2°	Сүйекпен субхондралды жанасуы бар топай сүйек қойнауында буын саңылауының облитерациясы
3b дәреже	Остеофиттер медиальды және/немесе латеральді тобықта, буын саңылауының орташа тарылуы <50% топай сүйегінің бұрышы ≥2°	Сүйекпен субхондралды жанасуы бар топай сүйек қойнауында буын саңылауының облитерациясы
4 дәреже	Остеофиттер медиальды және латеральді тобықта, сондай-ақ жіліншік - топай сүйек буындарының шеттерінде, буын саңылауының айқын тарылуы (>50%), жіліншік-топай сүйек буынының айқын склерозы	Толықтай үлкен жіліншік-топай сүйек жанасуы кезіндегі буын саңылауының облитерациясы

### Крузартрозды емдеу

Крузартрозды емдеу консервативті, буынды сақтауға бағытталған хирургиялық және буыннан айырылуға әкелетін хирургиялық болып бөлінеді.

Емдеу әдісін таңдау остеоартриті дәрежесіне негізделуі керек және өз алгоритмі болуы керек (5-ші сурет).



### Консервативті емдеу

Консервативті емдеу тобық буын операциясын болдырмай немесе кем дегенде кейінге қалдырып, пациенттің қозғалысы мен функционалдығын сақтауға мүмкіндік береді. Крузартроздың сатысына қарамастан, тиімділігін бағалау үшін кемінде 6 ай бойы консервативті емдеуден бастау ұсынылады. Пациентке остеоартритті емдеу кезінде ұсынымдар мен режимді

сақтау қажеттігі туралы түсіндіру маңызды. Семіздік, дұрыс тамақтанбау, жоғары әсер ететін спорт түрлері, жүктеме сияқты факторлар функционалдық бұзылулар қаупін арттырып, артроздың өршуіне әкелуі мүмкін [9]. Фармакологиялық емес және фармакологиялық емдеу тактикасын ажыратады (3-ші кесте).

3 кесте - Пациенттерді консервативті емдеу әдістері

Фармакологиялық емес әдістер	
1	Физиотерапия және аэробты жаттығулар [22]: проприоцепцияны жақсарту және тобық буынының динамикалық тұрақтандырығыштарын нығайту
2	Пациенттерді оқыту [23, 24]: салмақты азайту, өмір салтын өзгерту, қосымша тірек құралдарын қолдану
3	Ортопедиялық құрылғылар [25]: дұрыс түзету, қозғалғыштықты шектеу, медиалды немесе латералды сына ≤ 10 мм
Фармакологиялық әдістер	
1	Анальгетиктер және қабынуға қарсы стероидты емес препараттар [26]
2	Глюкозамин, хондроитин сульфаты және т. б. сияқты ОА емдеуге арналған симптоматикалық баяу әсер ететін препараттар [27]
3	Буынішілік кортикостероидтар [28, 29]: 3-4 ай интервалмен жылына 3-4 инъекция (алдын ала жағымсыз нәтижелері туралы ақпараттандыру қажет)
4	Тұтқырлықты арттыратын препараттар (гиалурон қышқылы) [30-34]: анальгетик ісер етпейтін пациенттер үшін
5	Тромбоциттерге бай плазма (PRP) [35-38]: ауыр жанама әсерлердің болмауы және ауру сезімінің айтарлықтай бәсеңдеуі
6	Мезенхималық бағаналы жасушалар [39-42]: тобық буынының остеоартрозы кезінде емдеуде қолданылуын ары қарай зерттеу

Тобық буынның остеоартриті арнайы емдеуге арналған клиникалық ұсыныстар болмаса да, басқа буындардың остеоартриті бойынша жалпы қабылданған ұсыныстарды орындау орынды болып көрінеді. Әдетте, консервативті емдеу

науқасты толығымен емдеуге мүмкіндік бермейді, тек хирургиялық емдеуді кешіктіреді. 6 ай ішінде консервативті емдеу тиімсіз болса, крузартрозды емдеудің хирургиялық әдісіне жүгінген жөн.

### Буындарды сақтайтын хирургиялық емдеу

Остеохондральды зақымдану және тобық буын артрозының бастапқы кезеңдерінде қолданылады. Оларға мыналар жатады:

#### 1. Артроскопиялық дебридмент

Артроскопиялық дебридмент – крузартроздың ерте кезеңдерінде қолданылатын әдіс. Бұл процедура ауырсынуды азайтып, функцияны жақсарты алады

және буынішілік бос денелерді жоюда тиімді [43]. Локализацияланған остеоохондральды зақымданулар болған жағдайда шеміршекті қалпына келтіру әдістерін қолдануға мүмкіндік береді. Сонымен қатар, артроскопия арудың дамуын бәсеңдетіп, кейінгі хирургиялық араласу қажеттілігін кешіктіруі мүмкін.

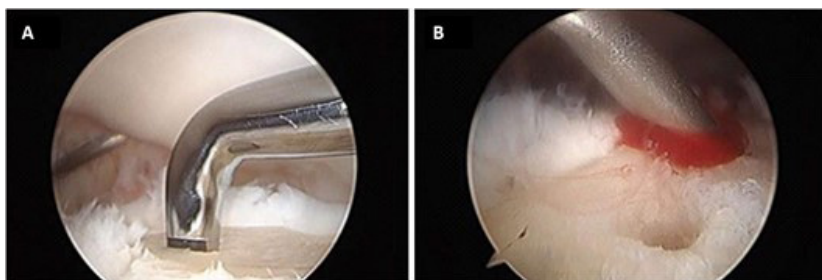
**2. Остеохондральды зақымдануды хирургиялық емдеу**

Остеохондральды зақымдануды хирургиялық емдеудің көптеген әдістері бар, оның ішінде көптеген бұрғылау, микросындырулар, дебридмент және абразия, аутогенді сүйек-шөміршек пластикасы, қоян сүйегінің аллотрансплантатын транспланттау және аутологиялық хондроциттік имплантация болып табылады.

**• Сүйек кемігін ынталандыру әдісі**

Сүйек кемігін ынталандыру әдістері, соның ішінде бірнеше бұрғылауды, микро сынықтар және абразиялық артропластиканы қоса алғанда сүйек-ми жасушаларын және буын шөміршегінің регенерациясына ықпал ететін өсу факторларын босату үшін субхондральды сүйекке енуге бағытталған (6-шы сурет). Бұл әдістер ауданы 150 мм<sup>2</sup>-ден кем немесе диаметрі 15 мм-ге дейінгі зақымдарды емдеу

үшін пайдаланылады және ерте және орта мерзімді кезеңдерде жақсы нәтижелер береді [44,45]. Алайда, жаңадан қалпына келтірілген шөміршек гиалин шөміршегімен салыстырғанда икемді және тозуға бейім талшықты шөміршек болып табылады [46]. Осыған қарамастан, көптеген зерттеулер сүйек кемігін ынталандыру әдістерімен ТБ ОА емдеу кезінде оңтайлы нәтижелер туралы хабарлайды, бұл ретте зақымдану мөлшері 0,25-ден 4 см<sup>2</sup>-ге дейін, ал емдеудің сәттілігі 39%-дан 96%-ға дейін өзгерді [47]. Зерттеулер ауданы 150 мм<sup>2</sup>-ден кем немесе диаметрі 15 мм-ге дейінгі зақымданулардың неғұрлым қолайлы нәтижесі бар екенін көрсетті [48]. Жүргізілген метаанализ сүйек кемігін ынталандыру әдістері үшін зақымданудың неғұрлым қолайлы мөлшері 107,4 мм<sup>2</sup> немесе диаметрі 10,2 мм дейін болуы тиіс екенін көрсетті [49].

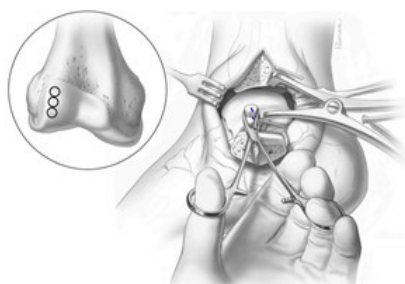


6 сурет - Топай сүйегінің артроскопиялық микрофрактурингі (а - артроскопиялық тігістің субхондральды сүйекке енуі, в - зақымдалған субхондральды сүйектен қан кету байқалады)

**• Остеохондральды аутоотрансплантация**

Остеохондральды аутоотрансплантация топай сүйектің ТБ ОА емдеу үшін қолданылады. Бұл әдіс гиалин шөміршегінің буын кемістігін қалпына келтіруге және сүйек тінінің қоршаған аймаққа жақсы түсуін қамтамасыз етуге мүмкіндік береді. Донорлық учаскелер көбінесе сан сүйегінің дистальды бөлімдерінен алынады. Цилиндрлік трансплантатты немесе бірнеше тығындарды (мозаикалық пластика) пайдалану зақымдану мөлшеріне байланысты (7 сурет). Кейінге қалдырылған өсу немесе өспеу жиілігі шамамен 0-2% құрайды [50,51]. Операциядан кейін жүктемесіз 6-8 апта және гипстік иммобилизация ұсынылады, бұл сүйек кемігін ынталандыру әдістерімен салыстырғанда қалпына келтіру кезеңін ұзартады. Kennedy J.G. және т.б. авторлар 72 пациенттің айтарлықтай жақсарғанын атап өтті, олардың 42-сі бұрынғы спорттық белсенділік деңгейіне оралды [52]. Hangody L. және басқалары (2010) 17 жылдық

зерттеуінде мозаикалық пластикадан кейін жақсы және тамаша нәтижелербағаналы 92% туралы хабарлады [53]. Алайда, қайталанған артроскопия кезінде пациенттердің 36%-ында толық сауығу болмаған, бұл артроскопия мен МРТ нәтижелерінің сәйкессіздігімен анықталған. Донорлық учаскенің ауруы проблема болып қалып отыр. Reddy S. және басқалары донор облысындағы 11 пациенттің 4-інде едәуір қолайсыздық туралы хабарлады [54]. Chimutengwende-Gordon M. және басқалары фиброздық шөміршектің гипертрофиясы сияқты күрделі асқынулар жағдайларын атап өтті [55]. Керісінше, 831 пациентті қамтитын ұзақ мерзімді зерттеуде Hangody және Fuels донорлық учаскенің сырқаттанушылығы 3%-ға дейін төмендегені туралы хабарлады [56]. Остеохондральды аутоотрансплантацияның негізгі кемшіліктері – бұл топай сүйектің үлкен көлемде зақымданған кезде аутоотрансплантат қолданудың мүмкін еместігі және донорлық учаскелермен проблемалар болуы.



7 сурет - Сан сүйегінің айдаршығының остеохондральды бағанашаны топай сүйегінің кемістігі орнына ауыстыру [52]

**• Остеохондральды аллографтация**

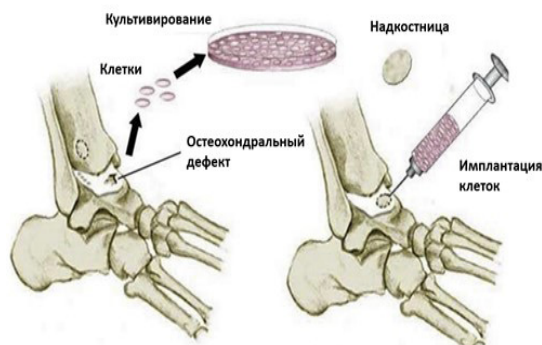Остеохондральды аллографтация ақауды тиісті мөлшердегі трансплантациямен толтыра отырып,

топай сүйегінің терең және ірі ОХЗ-ларын емдеу үшін қолданылады. Негізгі артықшылығы - донорлық учаскеде асқынулардың болмауы, бұл мозаикалық

пластикамен салыстырғанда талшықты шеміршектің ену мүмкіндігін азайтады. Аллогрансплантат үлкен ОХЗ үшін және сәтсіз бірнеше мозаикалық пластиктен кейін қолайлы. Бұл әдісті алғаш рет Gross E.A. және басқа авторлар 2001 жылы ұсынған және 12 жылдық бақылау аллографтың орташа өмір сүру уақытын 9 жыл екенін көрсетті [57]. Gortz S. және басқа авторлар аллографтың өмір сүруінің 83%-ы және пациенттердің 60%-ы функцияның жақсарғанын атап өтті [58]. Аутогрансплантатты қолданған кезде инфекцияның берілуі мүмкін, бірақ бұл қауіпті азайтуға болады [59]. Зақымдану мөлшері 300 мм<sup>2</sup>-ден асса да, маңызды фактор емес. Ақауды толтыру үшін бір аллограф жеткілікті, бұл механикалық қасиеттерді жақсартады және бірнеше автотрансплантат бағаналары арасындағы нашар интеграцияға байланысты мәселелерді жояды [49]. Алайда, Қазақстан Республикасының аумағында мәйіт аллографтарын қолдануға заңнамалық деңгейде тыйым салынған.

#### • Жасушалық терапия

Соңғы екі онжылдықта остеохондральды жасушалық имплантация (ОЖИ) емдеу әдісі ретінде ұсынылды, бұл қолайлы клиникалық нәтижелерді көрсетті. Brittberg M. және басқалары алғаш рет тізе буынының толық қабатты шеміршек ақауларын емдеу үшін аутологиялық хондроциттік ОЖИ әзірледі [60]. ОЖИ процедурасы екі кезеңнен тұрады: шеміршекті алу (1) жамбас сүйегінің бүйірлік немесе медиальды кондилінің жүктелмеген аймағынан (8-ші сурет).



8 сурет - Өсірілген аутологиялық хондроциттерді имплантациялау процесі [64]

Матрикс-ассоциацияланған хондроциттерді имплантациялау (МАХИ) тіндік инженерия технологиясына негізделген емдеудің жаңа әдісі болып табылады. Соңғы онжылдықта шеміршекті қалпына келтіру үшін хондроциттер/матрикс конструкциялары әзірленді [65, 66]. Қазіргі заманғы матрицалар көбінесе жасушаларға адам денесіне ұқсас биомиметикалық ортаны қамтамасыз ететін 3D-қаңқаларды жасай отырып, коллаген немесе гиалурон қышқылы негізіндегі биодырайтын материалдардан тұрады. Әдістің артықшылықтары матрицадағы жасушалар фенотипінің сақталуын, қаңқадағы жасушалардың біркелкі таралуын және тиісті көлемдегі импланттар жасау мүмкіндігін қамтиды. Жақында жүргізілген зерттеулер МАХИ-ды тобық буыны ОА емдеу үшін пайдалану кезінде перспективалы нәтижелер көрсетті. Magnan V. және басқалары МАХИ технологиясы бойынша хондроцитарлық-коллагенді матрицалармен емделген 30 пациенттің оң нәтижелері туралы хабарлады: AOFAS операцияға дейінгі орташа көрсеткіш 4 жылдан кейін 36,9-дан 83,9 балға дейін жақсарды және 30 пациенттің 28-і жақсы немесе өте жақсы нәтиже көрсетті [67].

Шеміршек ұсақталады, коллагеназамен ыдырайды, содан кейін центрифугаланады және жасуша тұнбасы алынып, культуралық ортада қайта суспензияланады. Жасушалар екі апта ішінде көбейеді, содан кейін олар (2) шеміршек ақауына имплантацияланып, периостеуммен жабылады. Жүргізілген зерттеулер оң нәтижелер туралы хабарлады: Giannini S. және басқа авторлар 26 айдан кейін барлық 8 пациентте қолайлы нәтижелер туралы хабарлады, AOFAS ұпайы 32-ден 91-ге дейін жақсарды [61]. Артроскопия шеміршек тәрізді тіндербағаналы жақсы регенерациясын анықтады, ал гистологиялық зерттеу II типті коллаген мен протеогликандардың барабар экспрессиясын көрсетті. Battaglia M. және басқа авторлар 5 жыл бақылаудан кейін ұқсас нәтижелер туралы хабарлады [62]. АСІ қолданудың негізгі проблемалары регенерацияланған фиброздық шеміршектің төмен механикалық беріктігі мен икемділігін, буындардың үдемелі дегенерациясын, екі кезеңді рәсімдер бағаналы қажеттілігін, субхондральды ақауды нашар реконструкциялауды және сүйек үстін пайдалану кезінде трансплантаттың гипертрофиясын қамтиды. Осы проблемаларды шешу үшін сүйек үстінің орнына I/III типті коллаген мембранасы пайдаланылды. Gooding C.R. және басқа авторлар сүйек асты ТБ трансплантаттың 20% гипертрофиясы бар екенін көрсетті, бұл коллаген мембранасы ТБ 2,9%-бен салыстырғанда, коллаген мембраналарын шеміршек дефектіндегі хондроциттерді жабу үшін қолайлы материал етті [63].

Richter M. мен Zech S. ОХЗ бар 124 пациентті емдеу үшін сүйек кемігінің бағаналы жасушалары мен I/III типті коллагенді матрицасын пайдаланды және VAS FA көрсеткіші операциядан кейін 45,2-ден 84,4-ке дейін жақсарды [68]. Биомиметикалық қаңқалардың соңғы зерттеулері жануарлар модельдерінде, сондай-ақ *in vitro* және *in vivo* гиалин шеміршегінің оңтайлы регенерациясын көрсетті. Түзілген қаңқалардың жоғары биосәйкестігі келешекте тіндік-инженерлік шеміршек үшін ең жақсы таңдау болуы мүмкін. Алайда ОЖИ және МАХИ әдістерінің механикалық беріктігі аз фиброздық тіндер мен шеміршектің регенерациясы, жоғары экономикалық шығындар және донорлық аймақтардың ауруы сияқты өзінің кемшіліктері бар.

• Гель тасымалдағыштарда орналасқан мезенхималық бағаналы жасушаларын (МБЖ) қолдану

МБЖ-ын мезодермальды жасушалық бағыт бойымен саралануға қабілетті, бұл оларды тіндерді қалпына келтіру үшін ортобиологиялық жасушалық терапия ретінде пайдалануға мүмкіндік береді [69-71]. Ересек МБЖ-ын бүкіл ағза бойынша әртүрлі

тіндерде кездеседі. Липосакцияның ең аз инвазивті техникасының көмегімен алынған адамның май тіндерінде МБЖ-ның мөлшері ядролық құрамды жасушалар популяциясының 1%-дан 10%-ға дейін құрайды [72]. Xiang X. N. және басқалары оқшауланған шеміршек ақауларын сәтті қалпына келтірумен шектеулі клиникалық зерттеуде МБЖ сіңірілген биологиялық қаңқаларды нәтижелі пайдаланды [73].

Ұлттық биотехнология орталығының жағдайында аутологиялық МБЖ мен өсу факторларын қамтитын биокомпозитті фибриндік гидрогель синтезделді [74]. Бұл гидрогель *in vivo* қоян үлгілерінде жақсы нәтиже көрсетті. Гистологиялық материал операциядан кейінгі 12-аптада репарацияланған гиалин шеміршек тіні мен субхондральды сүйек пластинкасын көрсетті. Тізе буынының остеохондралдық кемістіктері бар пациенттерде гидрогелді қолдану бойынша клиникалық зерттеулердің алдын ала деректері оңтайлы нәтижелер көрсетті. Осылайша, ОХЗ бар пациенттерде МБЖ қолдану - одан әрі зерттеуді талап ететін толық қарастырылмаған аймақ.

### 3. Дистракциялық артропластика немесе артродиастаз

Әдіс ТБ дистракциялық күшті қолдана отырып немесе басқа техникалармен (хондропластика, остеохондральды перфорациялар, микросындырулар, гиалурон қышқылының немесе PRP инъекциялары және т.б.) үйлестіре отырып, үлкен жіліншік және тарандық сүйектер арасында бекітілген немесе топсалы сыртқы бекіткішті орнатуды қамтиды [75]. Негізгі көрсетілімдер - жарақаттан кейінгі крузартрозы бар, деформациясы жоқ және қозғалысы сақталған жас пациенттер (45 жасқа дейін). Сыртқы бекіткіш шеміршекке оң әсер ету үшін кемінде 3 ай орнында тұруы тиіс. Бұл техника алғашқы 5 жылда ауырсынуды 70%-ға дейін төмендетуде құндылығын көрсетті; алайда, нәтижелер уақыт өте келе нашарлайды және жақсару гипотетикалық болып табылады, өйткені зерттеулер буынның дистракциясы кезінде шеміршектің айқын регенерациясының дәлелдерін анықтаған жоқ [76].

### 4. Тобық буынының айналасындағы остеоотомиялар

Бұл - буынды сақтап қалу бойынша жалпыға бірдей танылған жалғыз процедура. Тобық буынының

## Тобық буынының толық эндопротездеу және артродезі

Бұл остеоартриттің соңғы сатысы дамыған жағдайда (Такакура-Танак жіктелімі бойынша 3В және 4-сатылар) немесе буынды сақтау әдістері сәтсіз болғаннан кейін көрсетілген.

#### • Тобық буынының толық эндопротездеу

Соңғы он жылда хирургия тобық буынының толық эндопротездеу (ТБТЭ) крузартрозы бар кейбір пациенттерде тобық буын артродезіне балама болды [81,82]. Оларға алғашқы, жарақаттан кейінгі және қабыну ОА-мен ауыратын, қозғалу қабілеті мен зақымданған тобық буыны функциясын жоғалтқан ересек пациенттер жатады. Аяқ артродезі немесе көршілес буындардағы артриттік өзгерістері бар пациенттер де ауыстыруға жақсы үміткерлер болып саналады [82]. Қазіргі уақытта көрсеткіштер остеоартрит терминалдық сатысындағы (жарақаттан кейінгі, қабыну және тағы басқа) пациенттер, қозғалмайтын өмір салты, егде адамдар (қазіргі уақытта

деформациясы кезінде көрсетілген остеоотомия (жарақаттан кейінгі СО 70%-ға дейін варустық деформациямен көрінеді); мақсат күшті беру білігін буынның неғұрлым зақымдалған бөлігінен азырақ зақымданған бөлігіне қайта бөлу болып табылады [76]. Остеотомиялар тобық буыны сызығынан жоғары (тобық үстілік), осы сызықтан төмен (инфрамаллеолярлық) немесе аралас орындалады. Олар 70-75% жағдайларда ауырсынуды азайтады және артродез немесе тобық буынын толық эндопротездеу сияқты араласу қажеттілігін кейінге қалдырады [77]. Остеотомия үшін негізгі көрсеткіш - операция алдындағы МРТ немесе интраоперациялық артроскопия көмегімен расталуы тиіс кем дегенде 50% сау шеміршегі бар топай-үлкен жілік буынының асимметриялық ОА. Варустық деформация кезінде медиальді ашатын немесе латеральді жабатын сына тәрізді остеоотомия қолданылады [77]. Тобық буыны вальгустық деформациясын медиальді жабатын сына тәрізді остеоотомия жолымен, кіші жіліншік сүйегінің остеоотомиясымен үйлесімде жиі түзетеді [78]. Буынішілік варустық немесе вальгустық асимметриялық тобық буыны жағдайында буынның тәсілдер нашар нәтиже береді және қайталанулардың неғұрлым жоғары жиілігін береді. Мұндай жағдайларда қайталанулардың төмен жиілігін, ауырсынуды едәуір жеңілдетуді, функционалдық жақсаруды және дегенеративтік процестің мүмкін болатын баяулауын көрсететін үлкен жілік сүйегінің қиғаш буын ішіндегі остеоотомиясы (плафондопластика) сипатталды [79]. Тағы бір маңызды жайт - табанның бітіспей қалған сынықтарын емдеу. Zhang Y. және басқалары пациенттердің көпшілігінде жақсы немесе өте жақсы нәтижелер туралы хабарлайды, бұл реконструктивті хирургияның көпшілікте тиімді екенін және оң әсері процедурадан кейін 27 жылға дейін сақталуы мүмкін екенін көрсетеді [80].

Буынның жоғалуына әкелетін хирургиялық емдеу артроздың кеш кезеңдерінде, ауыр ауырсыну синдромы, буын функциясының бұзылуы және рентгендік суреттерде буын саңылауының облитерациясы болған кезде қолданылады. Мұндай операцияларға эндопротездеу және артродез жатады.

55 жастан асқан), төмен функционалдық қажеттіліктер және буындардың сақталған қозғалысы болып табылады. Тобық буыны контрлатеральды артродезі, остеоартрит үлкен немесе көршілес буындардың (атап айтқанда, топай және топай-қайықша тәрізді буындардың) алдыңғы артродезі болған кезде де кеңінен таралған [81]. ТБТЭ-мен байланысты асқынулар 13,5-тен 54,5%-ға дейін өзгереді. Кейбір жағдайларға беткі және терең инфекциялар, жаралардың айырылуы, интра және операциядан кейінгі сынықтар (негізінен табан сүйектері), асептикалық шайқалу, операциядан кейінгі ауырсыну, тығыздық, гетеротопиялық кальцификациялар, сүйек кисталары, жұмсақ тіндердің қысылуы, нейроваскулярлық зақымдану және қайталама операцияны талап етуі мүмкін терең тамыр тромбозы кіреді [4,83]. Екінші жағынан, ТБТЭ үшін белсенді инфекция, перифериялық артериялардың ауыр ауруы, Шарко нейроартропатиясы немесе дені сау тері

жабындары сияқты кейбір абсолюттік қарсы айғақтар бар. Салыстырмалы қарсы көрсеткімдерге темекі шегу, патологиялық семіздік, тобық буын анкилозы, жас жасы (50 жасқа дейін, даулы мәселе), аяқтарының ауыр қисаюуы, топай сүйектің аваскулярлық некрозы (50%-дан астам) және остеопороз жатады [83,84]. Тізе және жамбас буындарын толық эндопротездеуден айырмашылығы, орын ауыстырумен ауыр деформация жағдайында қалыпты механикалық осьті қалпына келтіру үшін сүйектер мен жұмсақ тіндерді тегістеу рәсімдері талап етілуі мүмкін [81,85]. Жасы ескерілуі тиіс маңызды фактор болып табылғанымен, орта мерзімді перспективада тобық буынын ауыстыру 50 жасқа дейінгі пациенттерде 50 және одан жоғары жастағы пациенттерде тиімді екені жарияланды [86].

• **Тобық буынының артродезі (ТБА)**

Дәстүрлі түрде артродез крузартроздың терминалдық сатысын емдеудің таңдаулы әдісі болды. Мақсаты тұрақты, ауыртпалықсыз және тірекке қабілетті табан қалыптастыру және бұл әдіс жоғары функционалдық қажеттіліктері бар физикалық белсенді пациенттер үшін артықшылық болып табылады [87]. Оны әртүрлі операциялық әдістер (аз ұялы аутоотрансплантаты бар латеральді кіші жіліншік, алдыңғы медиальді және алдыңғы латеральді шағын ашық әдіс немесе тобық буыны сақтала отырып жасалатын классикалық алдыңғы әдіс) және әртүрлі остеосинтез түрлерін (алдыңғы пластина, латеральді пластина, қос пластина, айқастырылған бұрамалар және т.б.) қолдана отырып жасауға болады. ТБА үшін негізгі көрсеткіштер: терминалдық сатыдағы ОА (IIIb, Танакура-Танака бойынша IV), жарақаттан кейінгі остеоартрит, қабынулық артрит, топай сүйектің аваскулярлық

## Қорытынды

ТБ ОА жамбас немесе тізе буынына қарағанда сирек кездесе де, ол неғұрлым жас, еңбекке қабілетті контингентті зақымдайтын ауыр ауру болып табылады және қазіргі уақытта оны емдеудің сенімді хирургиялық және консервативті әдістерінің саны өсуде. ТБ ОА емдеудің сараланған тәсілі болуы керек және кемінде 6 ай бойы консервативті әдіспен басталуы тиіс. Тиімсіз болған жағдайда хирургиялық әдістерге басымдық беріледі. Соңғы уақытта аурудың асқынуын тоқтату мақсатында ТБ ОА ерте диагностикалау мен емдеуге көп көңіл бөлінуде. Жасушалық технологияларды және биоинженерияны дамыту - осы патологияларды емдеудің болашағы бар бағыты.

## Әдебиет

1. Amaha, K., Yamaguchi, S., Teramoto, A., Kawasaki, Y., Shiko, Y., Kitamura, N. (2023). Clinical outcomes of surgical treatment for end-stage ankle osteoarthritis in patients aged  $\geq 75$  years: a multicenter, retrospective study. *Journal of Orthopaedic Surgery and Research*, 18(1), 244. <https://doi.org/10.1186/s13018-023-03734-4>
2. Khlopas, H., Khlopas, A., Samuel, L. T., Ohliger, E., Sultan, A. A., Chughtai, M., Mont, M. A. (2019). Current concepts in osteoarthritis of the ankle. *Surg Technol Int*, 35, 280-294. [https://demexmedical.cl/wp-content/uploads/2023/05/concepts\\_in\\_osteoarthritis.pdf](https://demexmedical.cl/wp-content/uploads/2023/05/concepts_in_osteoarthritis.pdf)
3. Minnig, M. C. C., Golightly, Y. M., Nelson, A. E. (2024). Epidemiology of osteoarthritis: literature update 2022–2023. *Current Opinion in Rheumatology*, 36(2), 108-112. <https://doi.org/10.1097/BOR.0000000000000985>
4. Muller, P., Skene, S. S., Chowdhury, K., Cro, S., Goldberg, A. J., Doré, C. J. (2020). A randomised, multi-centre trial of total ankle replacement versus ankle arthrodesis in the treatment of patients with end stage ankle osteoarthritis (TARVA): statistical analysis plan. *Trials*, 21, 1-9. <https://doi.org/10.1186/s13063-019-3973-4>
5. Powers, R. T., Dowd, T. C., Giza, E. (2021). Surgical treatment for osteochondral lesions of the talus. *Arthroscopy: The Journal of Arthroscopic Related Surgery*, 37(12), 3393-3396. <https://doi.org/10.1016/j.arthro.2021.10.002>
6. Weigelt, L., Laux, C. J., Urbanschitz, L., Espinosa, N., Klammer, G., Götschi, T., Wirth, S. H. (2020). Long-term prognosis after successful nonoperative treatment of osteochondral lesions of the talus: an observational 14-year follow-up study. *Orthopaedic journal of sports medicine*, 8(6), 2325967120924183. <https://doi.org/10.1177/2325967120924183>
7. Sharma, T., Farrugia, P. (2022). Early versus late weight bearing ankle mobilization in the postoperative management of ankle fractures: a systematic review and meta-analysis of randomized controlled trials. *Foot and Ankle Surgery*, 28(7), 827-835.

некрозы, тобық буынын толық эндопротездеудің сәтсіз нәтижесі және тағы басқа [87]. Бұл белгілі классикалық техника болғанына қарамастан, негізгі асқынулар көрші буындардың шамадан тыс жүктелуі және өспеуі болып табылады. Жанасып жатқан буындардың шамадан тыс жүктелуі қалыпты болып табылады. Өйткені дәл осы буындар тобық буыны қозғалысының жоқтығының орнын толтыруға жауап береді. Осылайша, топай және топай-қайық тәрізді остеоартриті әдетте ТБА-нен кейін дамиды. Бірақ соңғысы әрқашан клиникалық тұрғыдан маңызды болып табылмайды [88]. Артроскопиялық ТБА өзін таңдау әдісі немесе алдыңғы операцияларға байланысты жұмсақ тіндердің нашар жай-күйі бар пациенттерде емдеудің алтын стандарты ретінде көрсетті (бұл крузартроз кезінде жиі кездеседі) [89]. Әртүрлі зерттеулерде ашық және артроскопиялық артродезі салыстырылды. Бітісу және бітіспеу мерзімі бойынша бірдей нәтиже көрсеткенімен, артроскопиялық ТБА кезінде емдеуге жатқызу кезеңі қысқа (оны тіпті амбулаториялық түрде жүргізуге болады), ал функционалдық жақсару ашық әдіспен жетумен салыстырғанда айқын артықшылықты көрсетті. Бірақ бұл айырмашылықтар емдеудің 1 жылынан кейін теңестіріледі [89].

• **Топай сүйегін жалпы протездеу**

Соңғы 5 жылда аваскулярлық некроз кезінде, топай сүйегінің сынуын сәтсіз бекітуде және үдемелі крузартроз кезінде жүргізілетін топай сүйегінің жалпы протездерін әзірлеуге ерекше қызығушылық байқалады [90]. Көптеген зерттеулер бұл әдістің топай сүйегінің ішінара протездеріне қарағанда жақсы функциясын көрсетсе де, олардың ұзақ мерзімді тиімділігін анықтау толыққанды зерттеулер қажет [91]

**Көзқарас қарама-қайшылықтары.** Авторлар көзқарас қарама-қайшылықтары жоқ екендігін мәлімдейді.

**Қаржыландыру.** Бұл зерттеуді Қазақстан Республикасы Ғылым және жоғары білім министрлігінің Ғылым комитеті қаржыландырады (№ AP19679620 гранты).

**Авторлардың үлесі.** Негіздеу - Р.Е.К.; әдістеме - С.Д.А.; сараптама және іріктеу - Б.Б.Е.; ресми талдау - С.Д.А.; жазу (түпнұсқаны дайындау) - М.М.Н.; жазу және түзету - С.Б.Е.; Т.А.; С.Қ.Б.;

<https://doi.org/10.1016/j.fas.2022.03.003>

8. Gagné, O. J., Veljkovic, A., Glazebrook, M., Daniels, T. R., Penner, M. J., Wing, K. J., Younger, A. S. (2018). Prospective cohort study on the employment status of working age patients after recovery from ankle arthritis surgery. *Foot & Ankle International*, 39(6), 657-663. <https://doi.org/10.1177/1071100718757722>

9. Anastasio, A. T., Lau, B., Adams, S. (2024). Ankle Osteoarthritis. *JAAOS-Journal of the American Academy of Orthopaedic Surgeons*, 32(16), 738-746. <https://doi.org/10.5435/JAAOS-D-23-00743>

10. Herrera-Pérez, M., Valderrabano, V., Godoy-Santos, A. L., de César Netto, C., González-Martín, D., & Tejero, S. (2022). Ankle osteoarthritis: comprehensive review and treatment algorithm proposal. *EFORT open reviews*, 7(7), 448-459. <https://doi.org/10.1530/EOR-21-0117>

11. Jiang N, Xu G, Li H, Yang J, Wang J, Shen L, Zeng X. [Progress in surgical treatment of osteochondral lesion of talus]. *Zhongguo Xiu Fu Chong Jian Wai Ke Za Zhi*. 2024 Mar 15;38(3):373-379. <https://doi.org/10.7507/1002-1892.202311097>

12. Brumat, P., Kunšič, O., Novak, S., Slokar, U., Pšenica, J., Topolovec, M., Trebše, R. (2022). The surgical treatment of osteoarthritis. *Life*, 12(7), 982. <https://doi.org/10.3390/life12070982>

13. Kvarda, P., Heisler, L., Krähenbühl, N., Steiner, C. S., Ruiz, R., Susdorf, R., Hintermann, B. (2021). 3D assessment in posttraumatic ankle osteoarthritis. *Foot Ankle International*, 42(2), 200-214. <https://doi.org/10.1177/1071100720961315>

14. Bruns, J., Habermann, C., Werner, M. (2021). Osteochondral lesions of the talus: a review on talus osteochondral injuries, including osteochondritis dissecans. *Cartilage*, 13(1\_suppl), 1380S-1401S. <https://doi.org/10.1177/1947603520985182>

15. Ikuta, Y., Nakasa, T., Sumii, J., Nekomoto, A., Adachi, N. (2021). Quantitative analysis of deltoid ligament degradation in patients with chronic ankle instability using computed tomographic images. *Foot ankle international*, 42(7), 952-958. <https://doi.org/10.1177/1071100721997070>

16. Steele, J. R., Dekker, T. J., Federer, A. E., Liles, J. L., Adams, S. B., Easley, M. E. (2018). Osteochondral lesions of the talus: current concepts in diagnosis and treatment. *Foot ankle orthopaedics*, 3(3), 2473011418779559. <https://doi.org/10.1177/2473011418779559>

17. Gross, C. E., Barfield, W., Schweizer, C., Rasch, H., Hirschmann, M. T., Hintermann, B., Knupp, M. (2018). The utility of the ankle SPECT/CT scan to predict functional and clinical outcomes in supramalleolar osteotomy patients. *Journal of Orthopaedic Research*, 36(7), 2015-2021. <https://doi.org/10.1002/jor.23860>

18. Büber, N., Zanetti, M., Frigg, A., Saupe, N. (2018). Assessment of hindfoot alignment using MRI and standing hindfoot alignment radiographs (Saltzman view). *Skeletal radiology*, 47, 19-24. <https://doi.org/10.1007/s00256-017-2744-0>

19. Bezuglov, E., Khaitin, V., Lazarev, A., Brodskaja, A., Lyubushkina, A., Kubacheva, K., ... & Maffulli, N. (2021). Asymptomatic foot and ankle abnormalities in elite professional soccer players. *Orthopaedic journal of sports medicine*, 9(1), 2325967120979994. <https://doi.org/10.1177/2325967120979994>

20. Chilmi, M. Z., Desnanyo, A. T., Widhiyanto, L., Wirashada, B. C. (2020). Low tibial and fibular osteotomy for treating varus-type post-traumatic ankle osteoarthritis: a case report. *Malaysian Orthopaedic Journal*, 14(2), 145. <https://doi.org/10.5704/MOJ.2007.025>

21. Yang, L., Yin, G., Zhu, J., Liu, H., Zhao, X., Xue, L., Liu, Z. (2023). Posterolateral approach for posterior malleolus fixation in ankle fractures: functional and radiological outcome based on Bartonicek classification. *Archives of Orthopaedic and Trauma Surgery*, 143(7), 4099-4109. <https://doi.org/10.1007/s00402-022-04620-0>

22. Yoon, H. K., Seok, S. O., Oh, H. C., Ha, J. W., Park, S., Park, S. H. (2022). Joint replacement surgery in patients with rheumatoid arthritis in South Korea: analysis of a large national database. *Clinics in Orthopedic Surgery*, 15(3), 395. <https://doi.org/10.4055/cios21274>

23. Verlaan, L., Boekesteijn, R. J., Oomen, P. W., Liu, W. Y., Peters, M. J. M., Emans, P. J., Meijer, K. (2019). Knee adduction moments are not increased in obese knee osteoarthritis patients during stair negotiation. *Gait posture*, 73, 154-160. <https://doi.org/10.1016/j.gaitpost.2019.07.192>

24. Frey, C., Zamora, J. (2007). The effects of obesity on orthopaedic foot and ankle pathology. *Foot ankle international*, 28(9), 996-999. <https://doi.org/10.3113/FAI.2007.0996>

25. Mohaddis, M., Maqsood, S. A., Ago, E., Singh, S., Naim, Z., Prasad, S. (2023). Enhancing Functional Rehabilitation Through Orthotic Interventions for Foot and Ankle Conditions: A Narrative Review. *Cureus*, 15(11). <https://doi.org/10.7759/cureus.49103>

26. Paterson, K. L., Gates, L. (2019). Clinical assessment and management of foot and ankle osteoarthritis: a review of current evidence and focus on pharmacological treatment. *Drugs aging*, 36, 203-211. <https://doi.org/10.1007/s40266-019-00639-y>

27. Primorac, D., Molnar, V., Matišić, V., Hudetz, D., Jeleč, Ž., Rod, E., Borić, I. (2021). Comprehensive review of knee osteoarthritis pharmacological treatment and the latest professional societies' guidelines. *Pharmaceuticals*, 14(3), 205. <https://doi.org/10.3390/ph14030205>

28. Evangelidis, D., Jeong, S., Lin, G., Ehigie, N., Hamilton, P., Sott, A., Yousaf, S. (2023). Are foot and ankle corticosteroid injections safe during the COVID-19 pandemic? A single center prospective observational study. *The Foot*, 56, 102001. <https://doi.org/10.1016/j.foot.2023.102001>

29. Backhouse, M. R., Halstead, J., Roddy, E., Dhukaram, V., Chapman, A., Arnold, S., Bruce, J. (2023). A multi-professional survey of UK practice in the use of intra-articular corticosteroid injection for symptomatic first metatarsophalangeal joint osteoarthritis. *Journal of Foot and Ankle Research*, 16(1), 71. <https://doi.org/10.1186/s13047-023-00672-6>

30. Goldberg, A. J., Chowdhury, K., Bordea, E., Hauptmannova, I., Blackstone, J., Brooking, D., TARVA Study Group. (2022). Total ankle replacement versus arthrodesis for end-stage ankle osteoarthritis: a randomized controlled trial. *Annals of internal medicine*, 175(12), 1648-1657. <https://doi.org/10.7326/M22-2058>

31. Vannabouathong, C., Del Fabbro, G., Sales, B., Smith, C., Li, C. S., Yardley, D., Petrisor, B. A. (2018). Intra-articular injections in the treatment of symptoms from ankle arthritis: a systematic review. *Foot ankle international*, 39(10), 1141-1150. <https://doi.org/10.1177/1071100718779375>

32. Bossert, M., Boubilil, D., Parisaux, J. M., Bozgan, A. M., Richelme, E., Conrozier, T. (2016). Imaging guidance improves the results of viscosupplementation with HANOX-M-XL in patients with ankle osteoarthritis: results of a clinical survey in 50 patients



treated in daily practice. *Clinical Medicine Insights: Arthritis and Musculoskeletal Disorders*, 9, CMAMD-S40401. <https://doi.org/10.4137/CMAMD.S40401>

33. Cohen, M. M., Altman, R. D., Hollstrom, R., Hollstrom, C., Sun, C., Gipson, B. (2008). Safety and efficacy of intra-articular sodium hyaluronate (Hyalgan®) in a randomized, double-blind study for osteoarthritis of the ankle. *Foot & Ankle International*, 29(7), 657-663. <https://doi.org/10.3113/FAI.2008.0657>

34. Witteveen, A. G., Hofstad, C. J., Kerkhoffs, G. M. (2015). Hyaluronic acid and other conservative treatment options for osteoarthritis of the ankle. *Cochrane Database of Systematic Reviews*, (10). <https://doi.org/10.1002/14651858.CD010643.pub2>

35. Uğurlar, M., Sönmez, M. M., Uğurlar, Ö. Y., Adıyeke, L., Yıldırım, H., Eren, O. T. (2018). Effectiveness of four different treatment modalities in the treatment of chronic plantar fasciitis during a 36-month follow-up period: a randomized controlled trial. *The Journal of Foot and Ankle Surgery*, 57(5), 913-918. <https://doi.org/10.1053/j.jfas.2018.03.017>

36. Khan, M., Shanmugaraj, A., Prada, C., Patel, A., Babins, E., Bhandari, M. (2023). The role of hyaluronic acid for soft tissue indications: a systematic review and meta-analysis. *Sports health*, 15(1), 86-96. <https://doi.org/10.1177/19417381211073316>

37. Kapoor, V., Singh, A. K., Rogers, B. E., Thotala, D., Hallahan, D. E. (2019). PEGylated peptide to TIP1 is a novel targeting agent that binds specifically to various cancers in vivo. *Journal of Controlled Release*, 298, 194-201. <https://doi.org/10.1016/j.jconrel.2019.02.008>

38. Sun, S. F., Hsu, C. W., Lin, G. C., Lin, H. S., Chou, Y. J., Wu, S. Y., Huang, H. Y. (2021). Efficacy and safety of a single intra-articular injection of platelet-rich plasma on pain and physical function in patients with ankle osteoarthritis—a prospective study. *The Journal of Foot and Ankle Surgery*, 60(4), 676-682. <https://doi.org/10.1053/j.jfas.2020.12.003>

39. Glenn, R., Johns, W., Walley, K., Jackson III, J. B., Gonzalez, T. (2021). Topical review: bone marrow aspirate concentrate and its clinical use in foot and ankle surgery. *Foot Ankle International*, 42(9), 1205-1211. <https://doi.org/10.1177/10711007211021017>

40. Cho, H., Kim, H., Kim, Y. G., Kim, K. (2019). Recent clinical trials in adipose-derived stem cell mediated osteoarthritis treatment. *Biotechnology and Bioprocess Engineering*, 24, 839-853. <https://doi.org/10.1007/s12257-019-0255-7>

41. Emadedin, M., GHORBANI, L. M., Fazeli, R., Mohseni, F., Moghadasali, R., Mardpour, S., Aghdami, N. (2015). Long-term follow-up of intra-articular injection of autologous mesenchymal stem cells in patients with knee, ankle, or hip osteoarthritis. [https://www.sid.ir/en/VEWSSID/J\\_pdf/86920150601.pdf](https://www.sid.ir/en/VEWSSID/J_pdf/86920150601.pdf)

42. Kim, S. H., Ha, C. W., Park, Y. B., Nam, E., Lee, J. E., Lee, H. J. (2019). Intra-articular injection of mesenchymal stem cells for clinical outcomes and cartilage repair in osteoarthritis of the knee: a meta-analysis of randomized controlled trials. *Archives of orthopaedic and trauma surgery*, 139, 971-980. <https://doi.org/10.1007/s00402-019-03140-8>

43. Osti, L., Del Buono, A., Maffulli, N. (2016). Arthroscopic debridement of the ankle for mild to moderate osteoarthritis: a midterm follow-up study in former professional soccer players. *Journal of Orthopaedic Surgery and Research*, 11, 1-7. <https://doi.org/10.1186/s13018-016-0368-z>

44. Chuckpaiwong, B., Berkson, E. M., Theodore, G. H. (2008). Microfracture for osteochondral lesions of the ankle: outcome analysis and outcome predictors of 105 cases. *Arthroscopy: The Journal of Arthroscopic Related Surgery*, 24(1), 106-112. <https://doi.org/10.1016/j.arthro.2007.07.022>

45. Bae, D. K., Yoon, K. H., Song, S. J. (2006). Cartilage healing after microfracture in osteoarthritic knees. *Arthroscopy: The Journal of Arthroscopic Related Surgery*, 22(4), 367-374. <https://doi.org/10.1016/j.arthro.2006.01.015>

46. Thomas, B. L., Eldridge, S. E., Nosrati, B., Alvarez, M., Thorup, A. S., Nalesso, G., Dell'Accio, F. (2021). WNT3A-loaded exosomes enable cartilage repair. *Journal of extracellular vesicles*, 10(7), e12088. <https://doi.org/10.1002/jev2.12088>

47. Torres, E. J., Ibañez, M., Recio, D. C., Fito, G. A., Gil, A. M., Torres, J. M. J. (2020). Retrograde drilling with tibial autograft in osteochondral lesions of the talar dome. *Arthroscopy Techniques*, 9(8), e1155-e1161. <https://doi.org/10.1016/j.eats.2020.04.015>

48. Powers, R. T., Dowd, T. C., Giza, E. (2021). Surgical treatment for osteochondral lesions of the talus. *Arthroscopy: The Journal of Arthroscopic & Related Surgery*, 37(12), 3393-3396. <https://doi.org/10.1016/j.arthro.2021.10.002>

49. Ramponi, L., Yasui, Y., Murawski, C. D., Ferkel, R. D., DiGiovanni, C. W., Kerkhoffs, G. M., Kennedy, J. G. (2017). Lesion size is a predictor of clinical outcomes after bone marrow stimulation for osteochondral lesions of the talus: a systematic review. *The American journal of sports medicine*, 45(7), 1698-1705. <https://doi.org/10.1177/0363546516668292>

50. Sabaghzadeh, A., Mirzaee, F., Rad, H. S., Bahramian, F., Alidousti, A., Aslani, H. (2020). Osteochondral autograft transfer (mosaicplasty) for treatment of patients with osteochondral lesions of talus. *Chinese Journal of Traumatology*, 23(01), 60-62. <https://doi.org/10.1016/j.cjtee.2019.12.001>

51. Gautier, E., Kolker, D., Jakob, R. P. (2002). Treatment of cartilage defects of the talus by autologous osteochondral grafts. *The Journal of Bone Joint Surgery British Volume*, 84(2), 237-244. <https://doi.org/10.1302/0301-620x.84b2.11735>

52. Kennedy, J. G., Murawski, C. D. (2011). The treatment of osteochondral lesions of the talus with autologous osteochondral transplantation and bone marrow aspirate concentrate: surgical technique. *Cartilage*, 2(4), 327-336. <https://doi.org/10.1177/1947603511400726>

53. Hangody, L., Dobos, J., Baló, E., Pánics, G., Hangody, L. R., Berkes, I. (2010). Clinical experiences with autologous osteochondral mosaicplasty in an athletic population: a 17-year prospective multicenter study. *The American journal of sports medicine*, 38(6), 1125-1133. <https://doi.org/10.1177/0363546509360405>

54. Reddy, S., Pedowitz, D. I., Parekh, S. G., Sennett, B. J., Okereke, E. (2007). The morbidity associated with osteochondral harvest from asymptomatic knees for the treatment of osteochondral lesions of the talus. *The American journal of sports medicine*, 35(1), 80-85. <https://doi.org/10.1177/0363546506290986>

55. Chimutengwende-Gordon, M., Donaldson, J., Bentley, G. (2020). Current solutions for the treatment of chronic articular cartilage defects in the knee. *EFORT open reviews*, 5(3), 156-163. <https://doi.org/10.1302/2058-5241.5.190031>

56. Hangody, L., Files, P. (2003). Autologous osteochondral mosaicplasty for the treatment of full-thickness defects of weight-bearing joints: ten years of experimental and clinical experience. *JBJS*, 85(suppl\_2), 25-32. <https://doi.org/10.2106/00004623-200300002-00004>

57. Gross, A. E., Agnidis, Z., Hutchison, C. R. (2001). Osteochondral defects of the talus treated with fresh osteochondral

- allograft transplantation. *Foot & Ankle International*, 22(5), 385-391. <https://doi.org/10.1177/107110070102200505>
58. Görtz, S., De Young, A. J., Bugbee, W. D. (2010). Fresh osteochondral allografting for osteochondral lesions of the talus. *Foot & ankle international*, 31(4), 283-290. <https://doi.org/10.3113/FAI.2010.0283>
59. Winters, B. S., Raikin, S. M. (2013). The use of allograft in joint-preserving surgery for ankle osteochondral lesions and osteoarthritis. *Foot and Ankle Clinics*, 18(3), 529-542. <https://doi.org/10.1016/j.fcl.2013.06.011>
60. Brittberg, M., Lindahl, A., Nilsson, A., Ohlsson, C., Isaksson, O., Peterson, L. (1994). Treatment of deep cartilage defects in the knee with autologous chondrocyte transplantation. *New england journal of medicine*, 331(14), 889-895. <https://doi.org/10.1056/NEJM199410063311401>
61. Giannini, S., Buda, R., Grigolo, B., Vannini, F. (2001). Autologous chondrocyte transplantation in osteochondral lesions of the ankle joint. *Foot ankle international*, 22(6), 513-517. <https://doi.org/10.1177/107110070102200612>
62. Battaglia, M., Vannini, F., Buda, R., Cavallo, M., Ruffilli, A., Monti, C., Giannini, S. (2011). Arthroscopic autologous chondrocyte implantation in osteochondral lesions of the talus: mid-term T2-mapping MRI evaluation. *Knee Surgery, Sports Traumatology, Arthroscopy*, 19, 1376-1384. <https://doi.org/10.1007/s00167-011-1509-x>
63. Gooding, C. R., Bartlett, W., Bentley, G., Skinner, J. A., Carrington, R., Flanagan, A. J. T. K. (2006). A prospective, randomised study comparing two techniques of autologous chondrocyte implantation for osteochondral defects in the knee: periosteum covered versus type I/III collagen covered. *The Knee*, 13(3), 203-210. <https://doi.org/10.1016/j.knee.2006.02.011>
64. Mitchell, M. E., Giza, E., Sullivan, M. R. (2009). Cartilage transplantation techniques for talar cartilage lesions. *JAAOS-Journal of the American Academy of Orthopaedic Surgeons*, 17(7), 407-414. <https://doi.org/10.5435/00124635-200907000-00001>
65. Kim, T. J., Sun, J., Lu, S., Zhang, J., Wang, Y. (2014). The regulation of  $\beta$ -adrenergic receptor-mediated PKA activation by substrate stiffness via microtubule dynamics in human MSCs. *Biomaterials*, 35(29), 8348-8356. <https://doi.org/10.1016/j.biomaterials.2014.06.018>
66. Wang, C. C., Yang, K. C., Lin, K. H., Liu, Y. L., Yang, Y. T., Kuo, T. F., Chen, I. H. (2016). Expandable scaffold improves integration of tissue-engineered cartilage: an in vivo study in a rabbit model. *Tissue Engineering Part A*, 22(11-12), 873-884. <https://doi.org/10.1089/ten.tea.2015.0510>
67. Magnan, B., Samaila, E., Bondi, M., Vecchini, E., Micheloni, G. M., Bartolozzi, P. (2012). Three-dimensional matrix-induced autologous chondrocytes implantation for osteochondral lesions of the talus: midterm results. *Advances in orthopedics*, 2012(1), 942174. <https://doi.org/10.1155/2012/942174>
68. Richter, M., Zech, S. (2019). Matrix-associated stem cell transplantation (MAST) in chondral lesions at the ankle as part of a complex surgical approach-5-year-follow-up in 100 patients. *Foot and Ankle Surgery*, 25(3), 264-271. <https://doi.org/10.1016/j.fas.2017.11.004>
69. Ibáñez Torres, L., Guillem Llobat, P., Marín Vázquez, M., Guillén Salazar, M. I. Connection between mesenchymal stem cells therapy and osteoclasts in osteoarthritis. *International Journal of Molecular Sciences*, vol. 23, i. 9 (23 apr. 2022). <http://dx.doi.org/https://doi.org/10.3390/ijms23094693>
70. Ji, K., Ding, L., Chen, X., Dai, Y., Sun, F., Wu, G., Lu, W. (2020). Mesenchymal stem cells differentiation: mitochondria matter in osteogenesis or adipogenesis direction. *Current Stem Cell Research Therapy*, 15(7), 602-606. <https://doi.org/10.2174/1574888X15666200324165655>
71. Li, M., Yin, H., Yan, Z., Li, H., Wu, J., Wang, Y., Guo, Q. (2022). The immune microenvironment in cartilage injury and repair. *Acta Biomaterialia*, 140, 23-42. <https://doi.org/10.1016/j.actbio.2021.12.006>
72. Baer, P. C., Geiger, H. (2012). Adipose-derived mesenchymal stromal/stem cells: tissue localization, characterization, and heterogeneity. *Stem cells international*, 2012(1), 812693. <https://doi.org/10.1155/2012/812693>
73. Xiang, X. N., Zhu, S. Y., He, H. C., Yu, X., Xu, Y., He, C. Q. (2022). Mesenchymal stromal cell-based therapy for cartilage regeneration in knee osteoarthritis. *Stem cell research therapy*, 13, 1-20. <https://doi.org/10.1186/s13287-021-02689-9>
74. Sarsenova, M., Raimagambetov, Y., Issabekova, A., Karzhauov, M., Kudaibergen, G., Akhmetkarimova, Z., Ogay, V. (2022). Regeneration of osteochondral defects by combined delivery of synovium-derived mesenchymal stem cells, TGF- $\beta$ 1 and BMP-4 in heparin-conjugated fibrin hydrogel. *Polymers*, 14(24), 5343. <https://doi.org/10.3390/polym14245343>
75. Smith, N. C., Beaman, D., Rozbruch, S. R., Glazebrook, M. A. (2012). Evidence-based indications for distraction ankle arthroplasty. *Foot & ankle international*, 33(8), 632-636. <https://doi.org/10.3113/FAI.2012.0632>
76. Herrera-Perez, M., Alrashidi, Y., Galhoum, A. E., Kahn, T. L., Valderrabano, V., Barg, A. (2019). Debridement and hinged motion distraction is superior to debridement alone in patients with ankle osteoarthritis: a prospective randomized controlled trial. *Knee Surgery, Sports Traumatology, Arthroscopy*, 27(9), 2802-2812. <https://doi.org/10.1007/s00167-018-5156-3>
77. Barg, A., Saltzman, C. L. (2019). Joint-preserving procedures in patients with varus deformity: role of supramalleolar osteotomies. *Foot and Ankle Clinics*, 24(2), 239-264. <https://doi.org/10.1016/j.fcl.2019.02.004>
78. Valderrabano, V., Paul, J., Monika, H., Pagenstert, G. I., Henninger, H. B., Barg, A. (2013). Joint-preserving surgery of valgus ankle osteoarthritis. *Foot and ankle clinics*, 18(3), 481-502. <https://doi.org/10.1016/j.fcl.2013.06.008>
79. Abdelzaher, M. G., Finzel, S., Abdelsalam, A., Enein, A. F., Abdelsalam, N. (2022). Ankle and foot pathologies in early rheumatoid arthritis, what can ultrasound tell us?. *International Journal of Rheumatic Diseases*, 25(11), 1315-1323. <https://doi.org/10.1111/1756-185X.14426>
80. Zhang, Y., Wang, X., Wang, X., Cao, J., Wang, H., Zhang, F. (2023). Allogeneic tendons in the treatment of malunited lateral malleolar fractures with chronic lateral ankle instability. *BMC Musculoskeletal Disorders*, 24(1), 273. <https://doi.org/10.1186/s12891-023-06390-1>
81. Bejarano-Pineda, L., DeOrio, J. K., Parekh, S. G. (2020). Combined Total Talus Replacement and Total Ankle Arthroplasty. *Journal of Surgical Orthopaedic Advances*, 29(4), 244-248. <https://europepmc.org/article/med/33416486>
82. Cody, E. A., Scott, D. J., Easley, M. E. (2018). Total ankle arthroplasty: a critical analysis review. *JBJS reviews*, 6(8), e8. <https://doi.org/10.2106/JBJS.RVW.17.00182>
83. Jayaseelan, L., Park, S. S. H., Al-Rumaih, H., Veljkovic, A., Penner, M. J., Wing, K. J., Younger, A. (2019). Outcomes following total ankle arthroplasty: a review of the registry data and current literature. *Orthopedic Clinics*, 50(4), 539-548. <https://doi.org/10.1016/j.ocl.2019.06.004>

84. Gross, C. E., Palanca, A. A., DeOrio, J. K. (2018). Design rationale for total ankle arthroplasty systems: an update. *JAAOS—Journal of the American Academy of Orthopaedic Surgeons*, 26(10), 353-359. <https://doi.org/10.5435/JAAOS-D-16-00715>
85. Alsayel, F., Alttahir, M., Mosca, M., Barg, A., Herrera-Pérez, M., Valderrabano, V. (2021). Mobile anatomical total ankle arthroplasty—improvement of talus recentralization. *Journal of Clinical Medicine*, 10(3), 554. <https://doi.org/10.3390/jcm10030554>
86. Goldberg, A. J., Chowdhury, K., Bordea, E., Hauptmannova, I., Blackstone, J., Brooking, D., TARVA Study Group. (2022). Total ankle replacement versus arthrodesis for end-stage ankle osteoarthritis: a randomized controlled trial. *Annals of internal medicine*, 175(12), 1648-1657. <https://doi.org/10.7326/M22-2058>
87. Arias, A., Dalmau, A., Alvarez, F., Viladot, R., Martín, X., Asunción, J. (2014). Arthrodesis de tobillo abierta. En *Arthrodesis vs. Artroplastia de Tobillo. Estado Actual y Fuego Cruzado de Casos Clínicos*. Eds Alvarez F, Viladot R, Martín X, Asunción J. Monografía, (6). <https://fondoscience.com/sites/default/files/articles/pdf/mact.0601.fs140603-arthrodesis-de-tobillo-abierta.pdf>
88. Ettinger, S., Altemeier, A., Stukenborg-Colsman, C., Yao, D., Plaass, C., Lerch, M., Claassen, L. (2021). Comparison of isolated screw to plate and screw fixation for tarsometatarsal arthrodesis including clinical outcome predictors. *Foot & Ankle International*, 42(6), 734-743. <https://doi.org/10.1177/1071100720980014>
89. Martinelli, N., Bianchi, A., Raggi, G., Parrini, M. M., Cerbone, V., Sansone, V. (2022). Open versus arthroscopic ankle arthrodesis in high-risk patients: a comparative study. *International Orthopaedics*, 1-7. <https://doi.org/10.1007/s00264-021-05233-9>
90. Dimitrov, A. S., Westover, L., Jomha, N. M. (2021). Clinical use of talar prostheses. *JBJS reviews*, 9(6), e20. <https://doi.org/10.2106/JBJS.RVW.20.00209>
- Steele, J. R., Dekker, T. J., Federer, A. E., Liles, J. L., Adams, S. B., Easley, M. E. (2018). Osteochondral lesions of the talus: current concepts in diagnosis and treatment. *Foot ankle orthopaedics*, 3(3), 2473011418779559. <https://doi.org/10.1177/2473011418779559>

### Современные концепции диагностики и лечения пациентов с крузартрозом

[Махметова М.Н.](#)<sup>1</sup>, [Суйиндик Б.Е.](#)<sup>2</sup>, [Раймагамбетов Е.К.](#)<sup>3</sup>, [Балбосынов Б.Е.](#)<sup>4</sup>, [Токтаров Т.А.](#)<sup>5</sup>,  
[Суйиндик К.Б.](#)<sup>6</sup>, [Сагинова Д.А.](#)<sup>7</sup>

<sup>1</sup> PhD докторант, Медицинский университет Астана, Астана, Казахстан. E-mail: meruert1995@mail.ru

<sup>2</sup> PhD докторант, Медицинский университет Караганды, Караганда, Казахстан. E-mail: birzhansuiindik@gmail.com

<sup>3</sup> Заведующий отделением ортопедии №5, Национальный научный центр травматологии и ортопедии имени Академика Батпеннова Н.Д., Астана, Казахстан. E-mail: 9992259@mail.ru

<sup>4</sup> Заведующий отделением артроскопии и спортивной травмы, Национальный научный центр травматологии и ортопедии имени Академика Батпеннова Н.Д., Астана, Казахстан. E-mail: bagdat-1209@mail.ru

<sup>5</sup> PhD докторант, Медицинский университет Астана, Астана, Казахстан. E-mail: toktarovt@mail.ru

<sup>6</sup> Магистрант, Медицинский университет Астана, Астана, Казахстан. E-mail: suiindik.k@amu.kz

<sup>7</sup> Руководитель научного центра прикладных исследований, Национальный научный центр травматологии и ортопедии имени Академика Батпеннова Н.Д., Астана, Казахстан. E-mail: sa\_dina@mail.ru

### Резюме

Крузартроз или остеоартроз голеностопного сустава представляет собой хроническое заболевание, которое, несмотря на сравнительно низкую распространенность, оказывает серьезное воздействие на качество жизни пациентов.

Данная обзорная статья анализирует современные подходы к диагностике и лечению крузартроза, акцентируя внимание на особенностях поражения активной и трудоспособной части населения, у которой это заболевание часто развивается после травм.

Рассматриваются как консервативные методы, включая фармакотерапию и физиотерапию, так и новые подходы в клеточной терапии, такие как применение мезенхимальных стволовых клеток и факторов роста. Также обсуждаются инновационные хирургические техники, включая артроскопические вмешательства, остеотомию и протезирование голеностопного сустава, что позволяет повысить качество жизни пациентов и снизить социально-экономические затраты. Авторы предлагают дифференцированный подход на всех этапах лечения, который способствует повышению его эффективности, а также замедляет прогрессирование остеоартроза, что особенно важно для пациентов молодого и среднего возраста.

Ключевые слова: голеностопный сустав, остеоартрит, остеоартрит голеностопного сустава, стволовые клетки.

### Modern concepts of diagnosis and treatment of patients with ankle osteoarthritis

[Meruert Makhmetova](#)<sup>1</sup>, [Birzhan Suiindik](#)<sup>2</sup>, [Yerik Raimagambetov](#)<sup>3</sup>, [Bagdat Balbosynov](#)<sup>4</sup>, [Tusipkhan Toktarov](#)<sup>5</sup>,  
[Karlygash Suiindik](#)<sup>6</sup>, [Dina Saginova](#)<sup>7</sup>

<sup>1</sup> PhD doctoral student, Astana medical university, Astana, Kazakhstan. E-mail: meruert1995@mail.ru

<sup>2</sup> PhD Doctoral student, Karaganda medical university, Karaganda, Kazakhstan. E-mail: birzhansuiindik@gmail.com

<sup>3</sup> Head of the Orthopedics Department N. 5, National Scientific Center of Traumatology and Orthopedics named after Academician N.D. Batpenova, Astana, Kazakhstan. E-mail: 9992259@mail.ru

<sup>4</sup> Head of the Department of Arthroscopy and Sports Injury, National scientific center of traumatology and orthopedics named after academician N.D. Batpenova, Astana, Kazakhstan. E-mail: bagdat-1209@mail.ru

<sup>5</sup> PhD Doctoral student, Astana medical university, Astana, Kazakhstan. E-mail: toktarovt@mail.ru

<sup>6</sup> MB student, Astana medical university, Astana, Kazakhstan. E-mail: suiindik.k@amu.kz

<sup>7</sup> The head of the scientific center for applied research, National scientific center of traumatology and orthopedics named after academician N.D. Batpenova, Astana, Kazakhstan. E-mail: sa\_dina@mail.ru

### **Abstract**

Ankle osteoarthritis, or ankle OA, is a chronic condition that, despite its relatively low prevalence, has a substantial impact on patient quality of life. This review article examines current diagnostic and therapeutic approaches to ankle OA, emphasizing its prevalence among the active, working-age population, as this condition often develops following trauma.

The article reviews conservative management strategies, including pharmacotherapy and physiotherapy, alongside emerging cellular therapies such as mesenchymal stem cells and growth factors. Additionally, it discusses innovative surgical techniques, including arthroscopic procedures, osteotomy, and total ankle replacement, which aim to enhance patient quality of life and reduce socioeconomic costs.

The authors propose a differentiated approach at each treatment stage, aimed at improving treatment outcomes and slowing disease progression, an approach that is particularly beneficial for younger and middle-aged patients.

*Key words:* ankle joint, osteoarthritis, ankle osteoarthritis, stem cells.

<https://doi.org/10.52889/1684-9280-2025-76-1-37-40>

## A Clinical Case: Hypothenar Hammer Syndrome in a Kazakh Male

[Assel Kaliyeva](#)<sup>1</sup>, [Yerzhan Karatayev](#)<sup>2</sup>, [Samat Boirabayev](#)<sup>3</sup>, [Maksut Ibrayev](#)<sup>4</sup>, [Meiram Baubekov](#)<sup>5</sup>

<sup>1</sup> Orthopaedic surgeon, PhD-student at the Astana medical university, Astana, Kazakhstan. E-mail: [asselkyz@gmail.com](mailto:asselkyz@gmail.com)

<sup>2</sup> Orthopedic traumatologist, Resident of the hand microsurgery department, National scientific center of traumatology and orthopedics named after Academician N.D. Batpenov, Astana, Kazakhstan. E-mail: [yerzhankarataev@gmail.com](mailto:yerzhankarataev@gmail.com)

<sup>3</sup> Orthopedic traumatologist, resident of the hand microsurgery department, National scientific center of traumatology and orthopedics named after Academician N.D. Batpenov, Astana, Kazakhstan. E-mail: [tamas\\_1989@mail.ru](mailto:tamas_1989@mail.ru)

<sup>4</sup> Angiosurgeon, Head of the department of hand microsurgery, National scientific center of traumatology and orthopedics named after Academician N.D. Batpenov, Astana, Kazakhstan. E-mail: [ibrayevmaksutnscto@gmail.com](mailto:ibrayevmaksutnscto@gmail.com)

<sup>5</sup> Angiosurgeon, Deputy director for clinical work, National scientific center for traumatology and orthopedics named after Academician N.D. Batpenov, Astana, Kazakhstan. E-mail: [baubekovmeiram@gmail.com](mailto:baubekovmeiram@gmail.com)

### Abstract

Hypothenar hammer syndrome (HHS) is a post-traumatic change of ulnar artery in the hypothenar region. HHS is a rarely occurring disease and little known among doctors which makes its diagnosis difficult.

The authors of this article presented here a clinical case of HHS among the Kazakh population.

This clinical case of HHS is the first known in Kazakhstan, so we present it due to its exclusivity. The optimal treatment of a such complication of hypothenar hammer syndrome like an aneurism of ulnar artery is surgical. The surgical removement of aneurism usually does not cause relapse or serious complications.

**Key words:** hypothenar hammer syndrome, ulnar artery aneurism, ulnar artery aneurism removal, microsurgery, hand surgery.

Corresponding author: Assel Kaliyeva, Orthopaedic surgeon, PhD-student at the Astana medical university, Astana, Kazakhstan  
Postal code: Z10H8P3  
Address: Kazakhstan, Astana, Beibitshilik street, 49/A  
Phone: +7 7058563982  
E-mail: [asselkyz@gmail.com](mailto:asselkyz@gmail.com)

J Trauma Ortho Kaz 76 (1) 2025: 37-40

Recieved: 24-01-2025

Accepted: 18-12-2025



This work is licensed under a Creative Commons Attribution 4.0 International License

## Introduction

The first Hypothenar hammer syndrome (HHS) was described in 1934 by Von Rosen, the syndrome was found in factory workers [1]. The syndrome often occurs in people whose professional activity is associated with constant hypothenar mobility, e.g.: workers in the industrial sector, construction and sportsmen [1-3]. The term hypothenar hammer syndrome was offered by Conn in 1970, who suggested that repeated blunt force trauma to the hypothenar and ulna artery was the cause of this condition [1,3,4]. The main percentage of patients with this pathology are people whose professions as: mechanics, miners, butchers, carpenters, bakers, brick stackers, sawmill workers, machine operators, policemen [1,4-6]. In addition, HHS can subject volleyball, karate, hockey, tennis players, cyclists, powerlifters, badminton people at risk [1,7]. Regular use of a cane, history of hook bone fracture, smoking, male gender are also considered risk factors 8. After exiting the Guiyon Canal, the ulnar artery gives off a superficial branch that passes through the muscles of the hypothenar proximal to the hook of hamate and pisiform

## Case report

Patient aged 58, worked for many years piercing paper with a wooden tool. Patient complained about the pain and the subcutaneous formation in the hypothenar region. The formation has been occurred 3 years ago, and it was increased gradually. The patient had previously been examined by oncologists, traumatologists and orthopedists, but no one diagnosed the disease. On physical examination, a pulsating mass up to 2\*2.5 cm in size was detected in the hypothenar region. Allen's test showed no peculiarities. There were no signs of finger ischemia. Before the surgery, ultrasound examination was performed. According to the ultrasound data, a pulsating mass measuring 24\*26 mm

bone, then pierce the palmar plate [4]. Repeated blunt trauma to the hypothenar region may cause local thrombus or aneurysm formation due to brief but intense mechanical compression of the ulnar artery towards the pisiform and hamate bones [4,8]. The clinical symptoms of HHS are very variable: intolerance of cold, cyanosis, hyperalgesia, pain, a mass in the hypothenar region, fingers necrosis [1,9]. The diagnostics includes a clinical examination, Allen test, doppler ultrasound, arteriography, MRI [10,11]. The differential diagnosis of HHS is between Raynaud's disease, systemic lupus erythematosus, scleroderma, giant cell arteritis, Buerger's disease, thrombangiitis obliterans, rheumatoid arthritis, and vasculitis [4,12]. The hypothenar hammer syndrome is a quite rare disorder, it's incidence estimates <1% [3,12]. Due to the rarity of the disease, the epidemiology of CHS is not well understood; a prevailing data about this disease is presented in the form of case reports or case series. There are no any information about HHS in kazakh population before, so this case is the first evidence of it.

under the hypothenar muscles was detected. The surgery was performed by the Z-shaped incision in the hypothenar region. The formation was separated, and the intraoperative diagnosis was primary aneurysm of ulnar artery (Figure 1). Aneurysm removal, end-to-end arterial anastomosis was performed. According to the histological processing, areas of hypertrophy and degeneration of the wall of the excision of the ulnar artery, proliferation of the intimate membranes, thrombus have been identified. In the post-operative period, the patient has no complaints and a year after that (Figure 2).

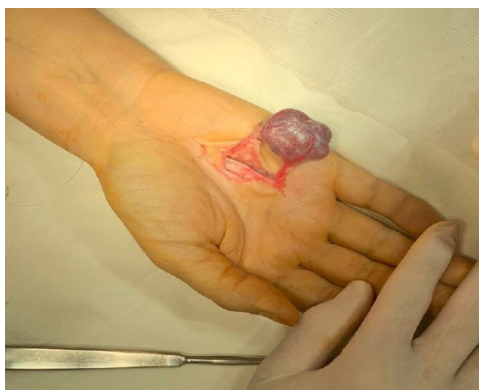

Figure 1 – ulnar artery aneurism

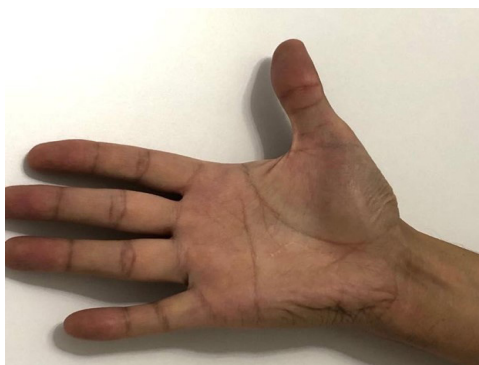

Figure 2 – the patient's hand 1 year after surgery

## Discussion

The ulnar artery runs along the palmar surface of the hand anterior to the flexor retinaculum between the pea-shaped bone and the hamulus of hamate bone, the so-called Guyon's canal. In Guyon's canal, the artery is fixed by fibrous bridging along with neighbouring anatomical elements.

Distal to Guyon's canal up to the beginning of the superficial palmar arch, the artery is covered by the superficial aponeurosis, short palmar muscle. In this segment, the artery is most unprotected from external injuries. With constant repetitive blows or compressive movements of the hypothenar, the artery is caught between the hypothenar and the hook bone like a hammer and anvil [5]. Artery trauma causes vasospasm and possible crush injury. According to histological data, during intermittent trauma, intimal hyperplasia, fragmentation of the internal elastic lamina, thrombosis with occlusion of the lumen are formed. Further, there can be a possibility of ulna artery aneurysm [4,5].

Clinically, there may be extremity coldness, fingers ischemia, severe pain syndrome, paresthesia, blue disease, and pulsating formations [8,12]. The clinical picture is like Raynaud's disease, but in HHS there is no hyperemic phase. In this case, changes in skin color and temperature are more

## Conclusion

In this case of HHS, the patient took a lot of time to consult with doctors of different profiles before he was diagnosed and treated. It happened due to HHS is a pretty rarely disease, there were no any evidence of HHS in Kazakh population before. Many doctors in Kazakhstan don't know this syndrome and disassociate its clinical aspects with musculoskeletal system diseases. A surgical treatment of HHS in our patient did not cause any complications or relapse during after-operation period, which does not contradict the findings of other published clinical cases of HHS.

**Conflicting interests:** The authors declare no

## References

1. Abudakka, M., Pillai, A., Al-Khaffaf, H. (2006). Hypothenar hammer syndrome: rare or underdiagnosed?. *European Journal of Vascular and Endovascular Surgery*, 32(3), 257-260. <https://doi.org/10.1016/j.ejvs.2006.02.013>
2. Estíbaliz, A. T., Eztizen, L. S., Osman-Alberto, S. A., Bryan-Josué, F. R., Valvanera, P. A., Lerena, L. T., Juan-Antonio, L. M. (2022). Bilateral hypothenar hammer syndrome case presentation and literature review. *Case Reports in Vascular Medicine*, 2022(1), 2078772. <https://doi.org/10.1155/2022/2078772>
3. Moradi, A., Hajian, A. (2021). Presentation of the hypothenar hammer syndrome as a low incidence aneurysmal disorder of the ulnar artery. *International Journal of Surgery Case Reports*, 85, 106200. <https://doi.org/10.1016/j.ijscr.2021.106200>
4. Ablett, C. T., Hackett, L. A. (2008). Hypothenar hammer syndrome: case reports and brief review. *Clinical Medicine Research*, 6(1), 3-8. <https://doi.org/10.3121/cm.2008.775>
5. Walle, P. V. D., Moll, F. L., Smet, A. D. (1998). The hypothenar hammer syndrome: update and literature review. *Acta Chirurgica Belgica*, 98(3), 116-119. <https://doi.org/10.1080/00015458.1998.12098393>
6. Fung, A. T., Culig, J., Taylor, D. C. (2018). Firearm-related hypothenar hammer syndrome in a police officer. *Journal of Vascular Surgery Cases, Innovations and Techniques*, 4(3), 223-225. <https://doi.org/10.1016/j.jvscit.2018.05.002>
7. Koga, Y., Seki, T., Caro, L. D. (1993). Hypothenar hammer syndrome in a young female badminton player: a case report. *The American Journal of Sports Medicine*, 21(6), 890-892. <https://doi.org/10.1177/036354659302100624>
8. Jud, P., Pregartner, G., Berghold, A., Rief, P., Muster, V., Gütl, K., Hafner, F. (2021). Endovascular thrombolysis in hypothenar hammer syndrome: a systematic review. *Frontiers in Cardiovascular Medicine*, 8, 745776. <https://doi.org/10.3389/fcvm.2021.745776>
9. de Queiroz, M. M. M., Pereira, L. P., Picanço, C. G., de Castro Luna, R., da Silva Costa, F., Silveira, C. R. S. (2013). Síndrome do martelo hipotenar: relato de caso e revisão da literatura. *Revista Brasileira de Ortopedia*, 48(1), 104-107. <https://doi.org/10.1016/j.rbo.2012.10.004>
10. Liskutin, J., Dorffner, R., Resinger, M., Silberbauer, K., Mostbeck, G. (2000). Hypothenar hammer syndrome. *European Radiology*, 10(3), 542-542. <https://doi.org/10.1007/s003300050093>
11. Foster D. R., Cameron D. C. (1981). Hypothenar hammer syndrome: posttraumatic digital ischemia. *Br J Radiol*, 54, 995-6. <https://doi.org/10.1259/0007-1285-54-647-995>
12. Swanson K.E., Bartholomew J.R., Raulson R. (2012). Hypothenar hammer syndrome. *Bas Med Journal*, 17(2), 108-115. <https://doi.org/10.1177/1358863X11425878>

visible compared to Raynaud's disease [2,5].

The clinical picture of this syndrome is not always clean; the disease can flow without any symptoms. Due to this fact, this syndrome is often misdiagnosed as a disease of the musculoskeletal system, so it means that this pathology is not sufficiently diagnosed [12]. Physical examination, Allen test, Ultrasonic Doppler examination are used as a diagnostic, as well as arteriography of the ulnar artery, which is standard procedure for this syndrome [1].

Therapy consists of reducing physical activity, elimination of provocative factors, smoking cessation, the use of anticoagulants, thrombolytics and vasodilators. Surgical treatment is used in case of aneurysm formation, failure of conservative therapy, development of finger necrosis [6]. Surgical techniques include proximal vasoligation, resection of the affected segment, further reconstruction of the artery with a vein graft or end-to-end anastomosis [2-4,8,12]. Patients with HHS mostly have a history of regularly suffering small traumatic events [3,4,9,13-16], less often a single injury [17]. Relapses in this syndrome are not described in the literature.

potential conflicts of interest with respect to the research, authorship, and publication of this article.

**Funding:** The authors received no financial support for the research, authorship, and publication of this article.

**Ethical approval:** "NSCTO named after academician Batpenov N.D." does not require ethical approval for reporting individual cases or case series.

**Informed consent:** Written informed consent was obtained from the patient for their anonymized information to be published in this article.

**Acknowledgements:** None.

13. McCready, R. A., Bryant, M. A., Divelbiss, J. L. (2008). Combined thenar and hypothenar hammer syndromes: case report and review of the literature. *Journal of vascular surgery*, 48(3), 741-744. <https://doi.org/10.1016/j.jvs.2008.03.055>
14. Kaji, H., Honma, H., Usui, M., Yasuno, Y., Saito, K. (1993). Hypothenar hammer syndrome in workers occupationally exposed to vibrating tools. *Journal of Hand Surgery*, 18(6), 761-766. [https://doi.org/10.1016/0266-7681\(93\)90240-G](https://doi.org/10.1016/0266-7681(93)90240-G)
15. Wernick, R., Smith, D. L. (1989). Bilateral hypothenar hammer syndrome: an unusual and preventable cause of digital ischemia. *The American journal of emergency medicine*, 7(3), 302-306. [https://doi.org/10.1016/0735-6757\(89\)90176-9](https://doi.org/10.1016/0735-6757(89)90176-9)
16. Nitecki, S., Anekstein, Y., Karram, T., Peer, A., Bass, A. (2008). Hypothenar hammer syndrome: apropos of six cases and review of the literature. *Vascular*, 16(5), 279-282. <https://doi.org/10.2310/6670.2008.00002>
17. Carr, M. P., Becker, G. W., Taljanovic, M. S., McCurdy, W. E. (2019). Hypothenar hammer syndrome: Case report and literature review. *Radiology Case Reports*, 14(7), 868-871. <https://doi.org/10.1016/j.radcr.2019.04.015>

### Клиникалық жағдай: Қазақ ер адамдарындағы гипотенарлы Хаммер синдромы

Қалиева Ә.С.<sup>1</sup>, Қаратаев Е.С.<sup>2</sup>, Бойрабаев С.Н.<sup>3</sup>, Ибраев М.К.<sup>4</sup>, Баубеков М.Б.<sup>5</sup>

- <sup>1</sup> Травматолог-ортопед дәрігер, Астана медицина университеті, Астана, Қазақстан. E-mail: asselkyz@gmail.com
- <sup>2</sup> Травматолог-ортопед дәрігер, қол хирургиясы бөлімшесінің ординаторы, Академик Н.Ж. Батпенев атындағы Ұлттық ғылыми травматология және ортопедия орталығы, Астана, Қазақстан. E-mail: yerzhankarataev@gmail.com
- <sup>3</sup> Травматолог-ортопед дәрігер, қол хирургиясы бөлімшесінің ординаторы, Академик Н.Ж. Батпенев атындағы Ұлттық ғылыми травматология және ортопедия орталығы, Астана, Қазақстан. E-mail: tamas\_1989@mail.ru
- <sup>4</sup> Дәрігер ангиохирург, қол хирургиясы бөлімшесінің басшысы, Академик Н.Ж. Батпенев атындағы Ұлттық ғылыми травматология және ортопедия орталығы, Астана, Қазақстан. E-mail: ibrayevmaksutnscto@gmail.com
- <sup>5</sup> Дәрігер ангиохирург, директордың клиникалық жұмыс жөніндегі орынбасары, Академик Н.Ж. Батпенев атындағы Ұлттық ғылыми травматология және ортопедия орталығы, Астана, Қазақстан. E-mail: baubekovmeiram@gmail.com

#### Түйіндеме

Гипотенарлы балға синдромы - гипотенарлы аймақтағы шынтақ артериясының жарақаттан кейінгі өзгеруі. Гипотенарлы балға синдромы - сирек кездесетін ауру және дәрігерлер арасында аз белгілі, бұл диагнозды қиындатады.

Мақаланың авторлары мұнда қазақ халқының арасында гипотенарлы балға синдромы клиникалық жағдайын саралады.

Аталмыш синдромның клиникалық жағдайы Қазақстанда бірінші рет белгілі, сондықтан біз оны эксклюзивтілігіне байланысты ұсынамыз. Шынтақ артериясының аневризмасы сияқты гипотенарлы балға синдромының мұндай асқынуын оңтайлы емдеу хирургиялық болып табылады. Аневризманы хирургиялық алып тастау әдетте қайталануды немесе ауыр асқынуларды тудырмайды.

Түйін сөздер: гипотенарлы балға синдромы, шынтақ артериясының аневризмасы, шынтақ артериясының аневризмасын жою, микрохирургия, қол хирургиясы.

### Клинический случай: Синдром гипотенара у казахского мужчины

Қалиева А.С.<sup>1</sup>, Қаратаев Е.С.<sup>2</sup>, Бойрабаев С.Н.<sup>3</sup>, Ибраев М.К.<sup>4</sup>, Байбеков М.Б.<sup>5</sup>

- <sup>1</sup> Врач травматолог-ортопед, Медицинский университет Астана, Астана, Казахстан. E-mail: asselkyz@gmail.com
- <sup>2</sup> Врач травматолог-ортопед, ординатор отделения микрохирургии кисти, Национальный научный центр травматологии и ортопедии имени Академика Батпенева Н.Д., Астана, Казахстан. E-mail: yerzhankarataev@gmail.com
- <sup>3</sup> Врач травматолог-ортопед, ординатор отделения микрохирургии кисти, Национальный научный центр травматологии и ортопедии имени Академика Батпенева Н.Д., Астана, Казахстан. E-mail: tamas\_1989@mail.ru
- <sup>4</sup> Врач-ангиохирург, заведующий отделением микрохирургии кисти, Национальный научный центр травматологии и ортопедии имени Академика Батпенева Н.Д., Астана, Казахстан. E-mail: ibrayevmaksutnscto@gmail.com
- <sup>5</sup> Врач-ангиохирург, заместитель директора по клинической работе, Национальный научный центр травматологии и ортопедии имени Академика Батпенева Н.Д., Астана, Казахстан. E-mail: baubekovmeiram@gmail.com

#### Резюме

Синдром гипотенара – посттравматическое изменение локтевой артерии в области гипотенара. Синдром гипотенара - редко встречающееся заболевание и малоизвестное среди врачей, что затрудняет его диагностику.

Авторы данной статьи представили клинический случай синдрома гипотенара среди казахстанского населения.

Обсуждаемый клинический случай синдром гипотенара является первым известным в Казахстане, поэтому мы представляем его в связи с его эксклюзивностью. Оптимальный вид лечения такого осложнения синдрома гипотенара, как аневризма локтевой артерии – хирургическое. Хирургическое удаление аневризмы обычно не вызывает рецидива или серьезных осложнений.

Ключевые слова: синдром гипотенара, аневризма локтевой артерии, удаление аневризмы локтевой артерии, микрохирургия, хирургия кисти.



<https://doi.org/10.52889/1684-9280-2025-76-1-41-47>

## Comprehensive approach to treating a mangled hand injury using innovative wound coverage: A clinical case

[Aliya Atepileva](#)<sup>1</sup>, [Dina Saginova](#)<sup>2</sup>, [Denis Rimasheskyi](#)<sup>3</sup>, [Serik Balgazarov](#)<sup>4</sup>, [Zhanatay Ramazanov](#)<sup>5</sup>,  
[Alexandr Krikliyvy](#)<sup>6</sup>, [Zhanar Akhmetkarimova](#)<sup>7</sup>, [Maksat Aitkul](#)<sup>8</sup>

<sup>1</sup> PhD student, Karaganda medical university, Karaganda, Kazakhstan. E-mail: [atepileva.nncto@mail.ru](mailto:atepileva.nncto@mail.ru)

<sup>2</sup> Head of the scientific center for applied research, National scientific center for traumatology and orthopedics named after Academician N.D. Batpenova, Astana, Kazakhstan. E-mail: [saginova\\_d@nscto.kz](mailto:saginova_d@nscto.kz)

<sup>3</sup> Associate professor, Department of traumatology and orthopedics, Peoples' Friendship university of Russia, Moscow, Russia. E-mail: [drimashe@yandex.ru](mailto:drimashe@yandex.ru)

<sup>4</sup> Deputy director for clinical work, National scientific center for traumatology and orthopedics named after Academician N.D. Batpenova, Astana, Kazakhstan. E-mail: [balgazarovss@gmail.com](mailto:balgazarovss@gmail.com)

<sup>5</sup> Combustionologist, Traumatology N 4, National scientific center of traumatology and orthopedics named after Academician N.D. Batpenova, Astana, Kazakhstan. E-mail: [66zhanatay@gmail.com](mailto:66zhanatay@gmail.com)

<sup>6</sup> Traumatologist, Traumatology N 4, National scientific center of traumatology and orthopedics named after Academician N.D. Batpenova, Astana, Kazakhstan. E-mail: [krikliyvialexandr@gmail.com](mailto:krikliyvialexandr@gmail.com)

<sup>7</sup> Associate Professor, Head of stem cell laboratory, National center for biotechnology, Astana, Kazakhstan. E-mail: [akhmetkarimova@biocenter.kz](mailto:akhmetkarimova@biocenter.kz)

<sup>8</sup> Resident doctor, National scientific center of traumatology and orthopedics named after Academician N.D. Batpenova, Astana, Kazakhstan. E-mail: [mr\\_maks\\_96.kz@mail.ru](mailto:mr_maks_96.kz@mail.ru)

### Abstract

Mangled hand injuries caused by entrapment in rotating industrial machinery pose a significant challenge in trauma and reconstructive surgery. This clinical case describes the treatment of a 45-year-old female patient with a mangled injury to the right hand, who presented one month after the initial trauma.


Following the injury, the patient underwent primary amputation of the first, fourth, and fifth fingers with surgical wound debridement. Upon admission, signs of a chronic wound with soft tissue necrosis, edema, and inflammation were noted. Within the first 24 hours, radical surgical debridement (necroectomy) was performed to remove necrotic tissues and sanitize the wound. An innovative wound covering based on modified alginate hydrogel with silver ions and the antibiotic cefepime was applied to the wound surface. Three days later, the antibacterial covering was replaced with a wound covering containing fibroblast growth factor (FGF-2) to stimulate tissue regeneration. Two weeks later, after wound preparation, free autografting was performed using skin grafts harvested from the patient's thigh. The postoperative period was uneventful. Two weeks after the skin grafting, satisfactory wound healing was observed.

This case demonstrates the effectiveness of innovative wound coverings with sequential use of antibacterial and regenerative strategies in combination with staged surgical treatment. This approach successfully closed the complex wound defect and improved the functional state of the hand.

**Keywords:** hand injury, chronic wound, necroectomy, autografting, wound covering, silver ions, fibroblast growth factor.

Corresponding author: Dina Saginova, Head of the scientific center for applied research, National scientific center for traumatology and orthopedics named after Academician N.D. Batpenova, Astana, Kazakhstan  
Postal code: Z10H8P3  
Address: Kazakhstan, Astana, ave. Abylai Khan 15 a  
Phone: +7 7015998758  
E-mail: [saginova\\_d@nscto.kz](mailto:saginova_d@nscto.kz)

J Trauma Ortho Kaz 76 (1) 2025: 41-47  
Received: 19-01-2025  
Accepted: 07-02-2025



This work is licensed under a Creative Commons Attribution 4.0 International License

## Introduction

Mangled hand injuries caused by entrapment in rotating industrial machinery pose a significant challenge in modern trauma and reconstructive surgery [1]. These injuries are characterized by extensive soft tissue damage, necrosis development, and the formation of chronic infected wounds, significantly complicating treatment [2]. Given the high level of disability and the complexity of restoring hand function, finding optimal approaches to treat such injuries remains an urgent task [3].

Despite the existence of various methods for treating mangled hand injuries, such as the use of skin grafts and reconstructive techniques, there is a significant gap in the application of innovative solutions to prepare complex wounds for definitive reconstruction. Specifically, the use

## Case Description

A 45-year-old female patient was admitted to the National Scientific Center for Traumatology and Orthopedics named after Academician Batpenov N.D., one month after sustaining a severe occupational injury. The injury occurred due to the entrapment of the right hand in rotating industrial machinery. In the context of emergency hospitalization at the site of the injury (Russian Federation)

of wound coverings containing antibacterial components and growth factors in conditions of chronic inflammation and infection has not been sufficiently studied [4,5]. Furthermore, additional research is needed to clarify their role in accelerating tissue regeneration and minimizing the risk of complications.

The aim of this study is to demonstrate the effectiveness of a comprehensive staged approach to treating a mangled hand injury using an innovative wound covering based on alginate hydrogel with silver ions, the antibiotic cefepime, and fibroblast growth factor (FGF-2). This approach ensured the successful closure of a chronic wound defect, the prevention of infectious complications, and the improvement of the functional condition of the limb.

(Figure 1), the patient underwent primary surgical debridement of the wound and amputation of the first, fourth, and fifth fingers. However, during the postoperative period, the patient reported worsening pain, progressive necrosis of soft tissues, inflammation, and swelling, necessitating reconsultation for specialized medical care.

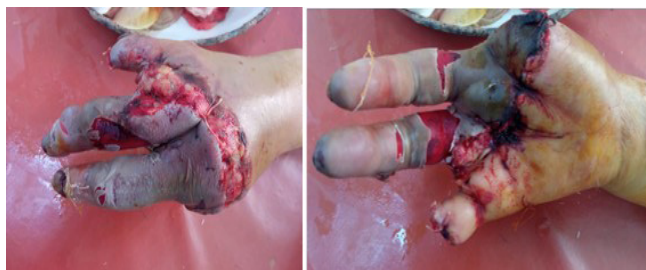

Figure 1 - External appearance of the limb 10 days after initial surgical debridement (primary wound treatment)

Upon admission to the hospital, the patient's general condition was assessed as moderate (Figure 2). She was conscious, coherent, and oriented. Her body temperature was recorded at 37.5°C. The patient reported severe pain in the area of the right hand, pronounced swelling, and the presence of a non-healing postoperative wound with signs of inflammation.

The right hand appeared deformed, with postoperative stumps of the first, fourth, and fifth fingers. The skin around the wound showed areas of necrosis with a black, moist appearance, located on both the dorsal and

palmar surfaces of the hand. The second and third fingers were swollen with a cyanotic hue, and movement was absent due to significant edema and pain. Surrounding the wound, hyperemia, hyperthermia, and pronounced soft tissue swelling were noted.

The wound surface was moist, covered with seropurulent exudate and detached necrotic masses. Despite local signs of inflammation, systemic infection symptoms were absent, indicating a localized nature of the lesion.

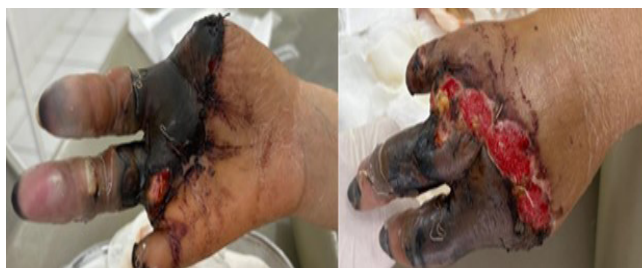

Figure 2 - External appearance of the limb upon admission to the National Scientific Center for Traumatology and Orthopedics, 30 days after the injury

The patient was admitted to the trauma sequelae department with the diagnosis: "Mangled trauma of the right hand with amputation of the first, fourth, and fifth fingers, soft tissue necrosis, and formation of a chronic infected wound." A staged treatment plan was developed, including

radical wound sanitation, the application of innovative wound coverings, and subsequent skin reconstruction.

As part of intensive therapy, antibacterial treatment was initiated based on the results of a bacteriological culture. The wound discharge revealed the presence of Enterococcus

faecalis ( $3 \times 10^3$  CFU/mL) with multidrug resistance to antibiotics, including benzylpenicillin, erythromycin, levofloxacin, and tetracycline, but with preserved sensitivity to vancomycin and linezolid. Antibacterial therapy included the administration of vancomycin. To support the patient's

general condition, intravenous infusions of sodium chloride with added ascorbic acid were administered. Anti-inflammatory and analgesic therapy involved tramadol, diphenhydramine, and metamizole, which effectively controlled pain and reduced local inflammation.

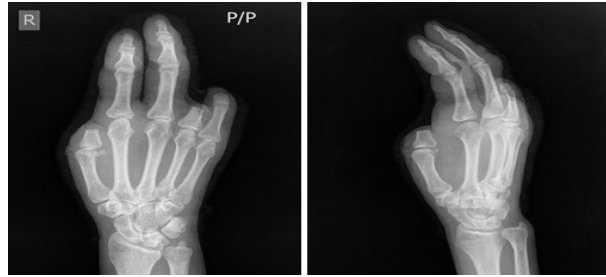

Figure 3 - X-ray of the right hand at the time of admission

Within 24 hours of hospitalization, considering the severity of the condition, pronounced tissue necrosis, intense inflammation, and the presence of purulent discharge, the patient underwent the first stage of surgical intervention. Under general anesthesia, and following standard surgical preparation of the field, radical wound debridement was performed. Necrotic areas of skin and soft tissues with a black, moist appearance were removed from the dorsal and palmar surfaces of the hand as well as from the stumps of the first, fourth, and fifth fingers using a scalpel, scissors, and a Volkman spoon. Examination during debridement revealed hematomas with dense blood clots, purulent pockets, and areas of necrotic tissue liquefaction.

The wounds were thoroughly irrigated with a 3% hydrogen peroxide solution and antiseptic solutions.

The procedure was completed without complications. It significantly reduced inflammation, decreased the volume of necrotic tissues, and prepared the wound for further treatment.

Following the necroectomy, an innovative wound covering based on modified alginate hydrogel with silver ions and the antibiotic cefepime was applied to the wound surface. This covering provided an antibacterial effect, protected the wound from secondary infection, and promoted the cleansing of the wound bed (Figure 4).

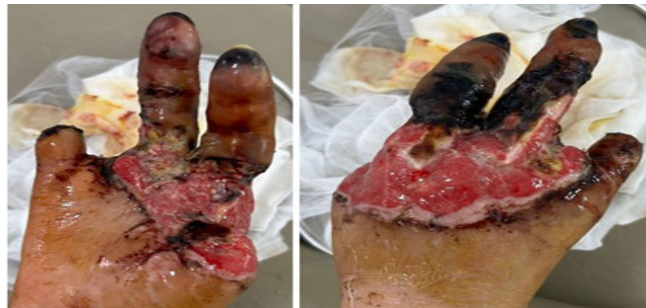

Figure 4 - External appearance of the limb on the fourth day after admission, following necroectomy and three days of treatment with a wound covering containing the antibiotic cefepime

Three days later, after achieving localized infection control, the antibacterial covering was replaced with a wound covering containing fibroblast growth factor

(FGF-2). This step facilitated the stimulation of tissue regeneration processes and further prepared the wound for the reconstructive phase of treatment (Figure 5).

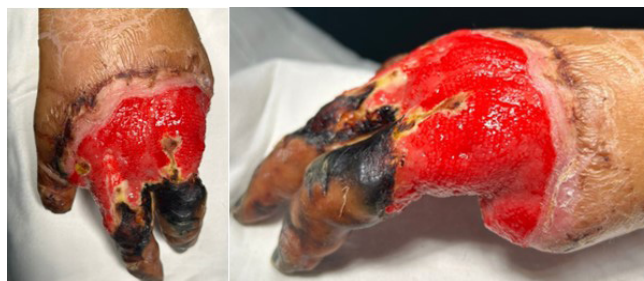

Figure 5 - External appearance of the limb on the eighth day after admission, following four days of treatment with the second-stage wound covering containing fibroblast growth factor (FGF-2)

On the 10th day after admission, a repeat bacteriological culture of the wound discharge was performed, which revealed no growth of pathogenic microflora. This confirmed the effectiveness of the antibacterial therapy and local wound management. The

elimination of the infectious process allowed for a safe transition to the next stage of treatment.

Two weeks after the initial surgical debridement, the patient's condition had significantly improved. The wound surface was cleared of necrotic tissues, and inflammation

and swelling were notably reduced. These improvements allowed for the second stage of surgical treatment aimed at closing the wound defect.

The second stage involved free autografting. Under general anesthesia, and after preparing the surgical field, three skin grafts measuring 0.3 mm in thickness were harvested using an electric dermatome from the anterior and lateral surfaces of the patient's thigh. Two grafts measuring up to 13 cm in length and 4 cm in width, and

one graft measuring 5×4 cm, were perforated to improve drainage and placed over the prepared wound surface of the hand.

The grafts were sutured to the wound edges with Vicryl, ensuring uniform coverage of the dorsal and palmar surfaces of the hand as well as the stumps of the fingers. A fixative dressing with saline solution was applied to complete the procedure (Figure 6).

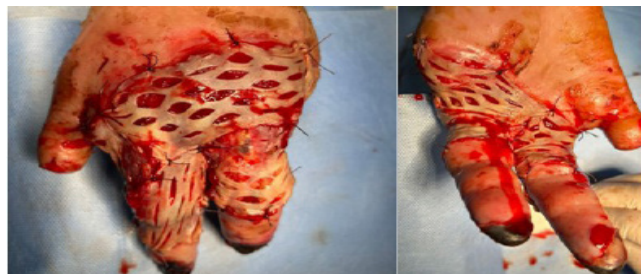

Figure 6 - External appearance of the limb on the 14th day after admission, following the complete course of innovative wound covering treatment and the second-stage surgical intervention for defect closure

The postoperative period was uneventful. On the 10th day after autografting, satisfactory graft adherence was observed. The wound surface was clean, and no signs of inflammation were noted. The patient continued

to receive comprehensive therapy aimed at supporting tissue regeneration and preventing secondary infectious complications.

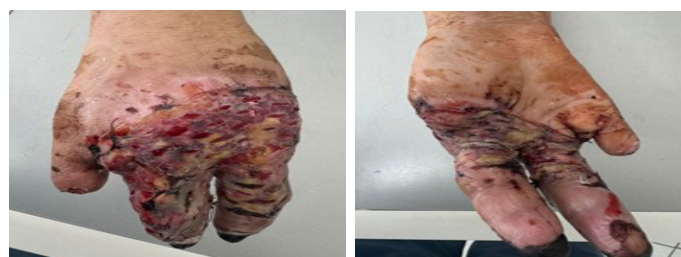

Figure 7 - External appearance of the limb at the time of discharge for further outpatient treatment

The patient was discharged in satisfactory condition with recommendations for outpatient rehabilitation and regular follow-up to evaluate the final outcomes of the treatment. This staged approach resulted in the successful closure of the wound defect, the elimination of infection, and a significant improvement in the functional condition of the hand. (Figure 7).

Three months after the staged treatment, the patient underwent follow-up examination. The condition of the skin in the area of the previous autograft was satisfactory, with no signs of active inflammation or complications. The skin grafts were well integrated, and the wound surfaces were fully closed. (Figure 8).

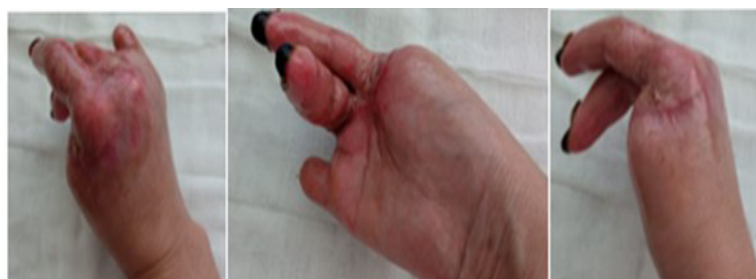

Figure 8 - External appearance of the limb three months post-treatment during follow-up examination

However, a minor necrosis and mummification process of the distal phalanges were observed. The medical team decided on a watchful waiting approach, as in such cases, necrotic tissues often separate naturally without requiring additional intervention. The patient remains under regular observation to monitor the process and address any potential complications promptly.

The patient is also undergoing rehabilitation

therapy aimed at restoring hand mobility and improving the functional state of the limb. The program includes physiotherapy and specific exercises to enhance movement and strengthen the muscles. These rehabilitation measures are contributing to the recovery of strength, range of motion, and overall quality of life.

Written informed consent was obtained from the patient for the dissemination of their medical information.

## Discussion

The treatment of mangled hand injuries complicated by infection and soft tissue necrosis is a challenging task [7]. Existing methods for reconstructing soft tissue defects include the use of skin grafts, vacuum-assisted therapy, and various wound coverings [8]. In this case, the focus was on a combined approach involving radical wound debridement, the application of innovative wound coverings, and autografting [9].

Global studies demonstrate the high effectiveness of such technologies. For instance, in a study conducted by Mark S. Granick et al., a bioabsorbable temporizing matrix (BTM), initially developed for burn treatment, was successfully used for complex traumatic wounds, including mangled injuries. It facilitated neodermis formation, promoted wound cleansing, and stimulated tissue regeneration prior to autografting. Its resistance to infection and ease of use make such coverings an essential stage in managing complex wounds [10].

Another study conducted in the United States described the use of Integra® as a temporary measure before definitive reconstruction of injured extremities. The covering was used to protect areas of vascular reconstruction and stabilize the wound surface. This approach allowed the postponement of free or rotational flap procedures until the extent of necrosis was determined and the defect stabilized. Additionally, the formation of a collagen layer reduced the need for more complex reconstructive techniques and minimized the risk of donor site morbidity [11].

Innovative wound coverings based on alginate hydrogel with added silver ions, antibiotics, and growth factors play a key role in treating complex wounds. The

use of an antibacterial covering in the first stage of therapy ensured effective control of local infection, as confirmed by bacteriological culture results that showed no growth of pathogenic flora on the 10th day. This indicates a significant reduction in microbial load and the prevention of secondary infectious complications.

Replacing the silver ion-based covering with a fibroblast growth factor (FGF-2) covering accelerated tissue regeneration processes. Studies have shown that such coverings stimulate angiogenesis, promote re-epithelialization, and improve wound healing quality. In our case, this strategy ensured the cleaning and preparation of the wound surface for the subsequent stage of surgical treatment.

The main stage of reconstruction involved free autografting. This intervention remains the gold standard for closing extensive skin defects, especially in cases of mangled injuries with soft tissue loss. The use of perforated skin grafts improved their adherence, provided even coverage of the wound surface, and minimized the risk of seroma formation. By the 10th day after surgery, satisfactory graft adherence was observed, indicating the effectiveness of the chosen treatment strategy.

The combined approach of using wound coverings and autografting allowed not only the elimination of infection and closure of the wound defect but also the creation of favorable conditions for restoring hand functionality. This method has proven to be a reliable solution for managing chronic infected wounds, especially in the presence of resistant microflora.

## Conclusion

The presented clinical case demonstrates the effectiveness of a comprehensive approach to treating mangled hand injuries complicated by chronic infected wounds. The use of innovative wound coverings with antibacterial components and growth factors, as well as autografting, enabled successful wound healing, prevented the development of complications, and ensured significant improvement in hand functionality.

Thus, the combination of modern wound treatment methods and a staged surgical approach makes it possible to effectively manage such complex clinical cases, ensuring both the resolution of the infectious process and the restoration of integrity and functionality in the injured area.

## References

- Żyluk, A., Fliciński, F., Pakulski, C. (2021). Hand injuries in polytrauma patients. *Polish Journal of Surgery*, 93(4), 21-27. <https://doi.org/10.5604/01.3001.0014.4207>
- Del Piñal, F. (2020). An update on the management of severe crush injury to the forearm and hand. *Clinics in Plastic Surgery*, 47(4), 461-489. <https://doi.org/10.1016/j.cps.2020.06.003>
- Lahiri, A. (2020). Guidelines for management of crush injuries of the hand. *Journal of Clinical Orthopaedics and Trauma*, 11(4), 517-522. <https://doi.org/10.1016/j.jcot.2020.03.028>
- Fan, Y., Pan, Y., Chen, C., Cui, S., Li, J., Jin, G., Xu, S. (2022). [Retracted] Use of Composite Acellular Dermal Matrix-Ultrathin Split-Thickness Skin in Hand Hot-Crush Injuries: A One-Step Grafting Procedure. *BioMed research international*, 2022(1), 1569084. <https://doi.org/10.1155/2022/1569084>
- Montero-Odasso, M. M., Kamkar, N., Pieruccini-Faria, F., Osman, A., Sarquis-Adamson, Y., Close, J., Kobusingye, O. (2021). Evaluation of clinical practice guidelines on fall prevention and management for older adults: a systematic review. *JAMA network open*, 4(12), e2138911-e2138911. <https://doi.org/10.1001/jamanetworkopen.2021.38911>
- Oliveira, A., Simões, S., Ascenso, A., Reis, C. P. (2022). Therapeutic advances in wound healing. *Journal of Dermatological Treatment*, 33(1), 2-22. <https://doi.org/10.1080/09546634.2020.1730296>
- Anderson, J. L., Cole, M., Pannell, D. (2022). Management of Severe Crush Injuries in Austere Environments: A Special Operations Perspective. *Journal of Special Operations Medicine: a Peer Reviewed Journal for SOF Medical Professionals*, 22(2), 43-47. <https://doi.org/10.55460/2y7a-igk7>

## Funding Statement

The Committee of Science of the Ministry of Science and Higher Education of the Republic of Kazakhstan provided financial support for this study (Grant No. AP13068136).

**Conflict of Interest.** The authors declare no conflicts of interest related to this work.

**Author Contributions.** Conceptualization – A.M.A., D.A.S.; Methodology – A.M.A., D.V.R.; Formal Analysis – A.M.A., Zh.K.R., A.A.K.; Writing (original draft preparation) – A.M.A.; Writing (review and editing) – D.A.S., Zh.S.A.; Visualization – Zh.K.R., A.A.K.; Resources – D.V.R., M.A.A.; Project Administration – S.S.B., Zh.S.A.

8. Gray, A., Young, C. (2022). Effects of Injury Pattern and Treatment on Case Length and Disposition for Hand Injuries Treated Under a Workers' Compensation Claim. *Hand*, 17(6), 1228-1235. <https://doi.org/10.1177/15589447211006848>
9. Güntürk, Ö. B., Kaplan, İ., Yildırım, T., Gürbüz, Y., Ademoğlu, Y., Ada, S. (2021). Reconstruction of mutilating hand injuries by microsurgical free tissue transfers from the foot. *Injury*, 52(12), 3646-3652. <https://doi.org/10.1016/j.injury.2021.03.044>
10. Granick, M. S., Ignatiuk, A., Yang, J., Ocon, V. A., Lee, E. S. (2023). Bioabsorbable Temporizing Matrix (BTM): Not Just for Burns. *Surgical Technology International*, 43, sti431700-sti431700. <https://doi.org/10.52198/23.sti.43.wh1700>
11. Qazi, U., Bhandari, L. (2021). Use of Integra® as a Temporizing Measure Before Definitive Flap Surgery in Mangled Extremities Requiring Revascularization. *Cureus*, 13(6). <https://doi.org/10.7759/cureus.16053>

### Қолдың жарақаттанған жарасын емдеудің кешенді тәсілі: Инновациялық жара жапқышты қолдану мысалы

[Атеpileва А.М.](#)<sup>1</sup>, [Сагинова Д.А.](#)<sup>2</sup>, [Римашевский Д.В.](#)<sup>3</sup>, [Балгазаров С.С.](#)<sup>4</sup>, [Рамазанов Ж.К.](#)<sup>5</sup>, [Крикливый А.А.](#)<sup>6</sup>, [Ахметкаримова Ж.С.](#)<sup>7</sup>, [Айтқұл М.А.](#)<sup>8</sup>

<sup>1</sup> PhD докторант, Қарағанды медицина университеті, Қарағанды, Қазақстан. E-mail: atepileva.nncto@mail.ru

<sup>2</sup> Қолданбалы зерттеулер орталығының басшысы, Академик Н.Ж. Батпеннов атындағы Ұлттық травматология және ортопедия ғылыми орталығы, Астана, Қазақстан. E-mail: saginova\_d@nscto.kz

<sup>3</sup> Травматология және ортопедия кафедрасының доценті, Ресей халықтар достастығы университеті, Мәскеу, Ресей. E-mail: drimashe@yandex.ru

<sup>4</sup> Клиникалық жұмыс жөніндегі директордың орынбасары, Академик Н.Ж. Батпеннов атындағы Ұлттық травматология және ортопедия ғылыми орталығы, Астана, Қазақстан. E-mail: balgazarovss@gmail.com

<sup>5</sup> Комбустиолог, №4 Травматология бөлімі, Академик Н.Ж. Батпеннов атындағы Ұлттық травматология және ортопедия ғылыми орталығы, Астана, Қазақстан. E-mail: 66zhanatay@gmail.com

<sup>6</sup> Травматолог-дәрігер, №4 Травматология бөлімі, Академик Н.Ж. Батпеннов атындағы Ұлттық травматология және ортопедия ғылыми орталығы, Астана, Қазақстан. E-mail: kriklivyalexandr@gmail.com

<sup>7</sup> Доцент, Ұлттық биотехнология орталығының дің жасушалары зертханасының меңгерушісі, Астана, Қазақстан. E-mail: akhmetkarimova@biocenter.kz

<sup>8</sup> Резидент-дәрігер, Академик Н.Ж. Батпеннов атындағы Ұлттық травматология және ортопедия ғылыми орталығы, Астана, Қазақстан. E-mail: mr\_maks\_96.kz@mail.ru

#### Түйіндеме

Айналмалы өнеркәсіптік жабдықтың қысылуынан туындаған қолдың пішіні бұзылған жарақаттар жарақаттық-реконструкциялық хирургияның негізгі проблемасы болып табылады. Бұл клиникалық жағдай бастапқы жарақаттан кейін бір айдан кейін келген оң қолының жарақаты бар 45 жастағы науқасты емдеуді сипаттайды.

Жарақат алғаннан кейін науқасқа жараны хирургиялық тазарту арқылы бірінші, төртінші және бесінші саусақтарының ампутациясы жасалды. Түскен кезде жұмсақ тіндердің некрозы, ісінуі және қабынуы бар созылмалы жараның белгілері анықталды. Бірінші күні некротикалық тіндерді жою және жараны санитарлық тазарту үшін радикалды хирургиялық емдеу (некрэктомия) жүргізілді. Жара бетіне күміс иондары мен цефепим антибиотикі бар модификацияланған альгинат гидрогелі негізіндегі инновациялық жара жабыны қолданылды. Үш күннен кейін бактерияға қарсы таңғыш тіндердің регенерациясын ынталандыру үшін құрамында фибробласт өсу факторы (FGF-2) бар жара таңғышымен ауыстырылды. Екі аптадан кейін жараны дайындағаннан соң науқастың жамбасынан алынған тері трансплантаты арқылы еркін автотрансплантация жасалды. Операциядан кейінгі кезең асқынусыз өтті. Тері егуден кейін екі аптадан кейін жараның қанағаттанарлық жазылуы байқалды.

Бұл жағдай антибактериалды және регенеративті стратегияларды кезеңді хирургиялық емдеумен біріктіріп қолдану кезіндегі инновациялық жара таңғыштарының тиімділігін көрсетеді. Аталмыш тәсіл күрделі жара ақауын сәтті жауып, қолдың функционалдық жағдайын жақсартты.

Түйін сөздер: қол жарақаты, созылмалы жара, некрэктомия, автотрансплантация, жараны жабу, күміс иондары, фибробласт өсу факторы.

### Комплексный подход к лечению разможенной травмы кисти с использованием инновационного раневого покрытия: клинический случай

[Атеpileва А.М.](#)<sup>1</sup>, [Сагинова Д.А.](#)<sup>2</sup>, [Римашевский Д.В.](#)<sup>3</sup>, [Балгазаров С.С.](#)<sup>4</sup>, [Рамазанов Ж.К.](#)<sup>5</sup>, [Крикливый А.А.](#)<sup>6</sup>, [Ахметкаримова Ж.С.](#)<sup>7</sup>, [Айтқұл М.А.](#)<sup>8</sup>

<sup>1</sup> PhD докторант, Медицинский университет Караганда, Караганда, Казахстан. E-mail: atepileva.nncto@mail.ru

<sup>2</sup> Руководитель научного центра прикладных исследований, Национальный научный центр травматологии и ортопедии имени Академика Батпеннова Н.Д., Астана, Казахстан. E-mail: saginova\_d@nscto.kz

<sup>3</sup> Доцент кафедры травматологии и ортопедии, Российский университет дружбы народов, Москва, Россия. E-mail: drimashe@yandex.ru

<sup>4</sup> Заместитель директора по клинической работе, Национальный научный центр травматологии и ортопедии имени Академика Батпеннова Н.Д., Астана, Казахстан. E-mail: balgazarovss@gmail.com

<sup>5</sup> Комбустиолог, Травматология №4, Национальный научный центр травматологии и ортопедии имени Академика Батпеннова Н.Д., Астана, Казахстан. E-mail: 66zhanatay@gmail.com

<sup>6</sup> Врач травматолог, Травматология №4, Национальный научный центр травматологии и ортопедии имени Академика Батпеннова Н.Д., Астана, Казахстан. E-mail: kriklivyalexandr@gmail.com

<sup>7</sup> Доцент, Руководитель лаборатории стволовых клеток, Национальный центр биотехнологий,  
Астана, Казахстан. E-mail: akhmetkarimova@biocenter.kz

<sup>8</sup> Врач-резидент, Национальный научный центр травматологии и ортопедии имени Академика Батпеннова Н.Д.,  
Астана, Казахстан. E-mail: mr\_maks\_96.kz@mail.ru

## Резюме

Изуродованные травмы рук, вызванные защемлением во вращающемся промышленном оборудовании, представляют собой серьезную проблему в травматологической и реконструктивной хирургии. В данном клиническом случае описывается лечение 45-летней пациентки с увечьем правой руки, обратившейся через месяц после первичной травмы.

После травмы пациенту произведена первичная ампутация первого, четвертого и пятого пальцев с хирургической санацией раны. При поступлении отмечены признаки хронической раны с некрозом мягких тканей, отеком и воспалением. В первые сутки проводили радикальную хирургическую обработку (некрэктомию) с целью удаления некротических тканей и санации раны. На раневую поверхность наносили инновационное раневое покрытие на основе модифицированного альгинатного гидрогеля с ионами серебра и антибиотика цефепима. Через три дня антибактериальное покрытие было заменено на раневое покрытие, содержащее фактор роста фибробластов (FGF-2) для стимуляции регенерации тканей. Через две недели, после подготовки раны, была проведена свободная аутотрансплантация с использованием кожных трансплантатов, взятых с бедра пациента. Послеоперационный период протекал без осложнений. Через две недели после пересадки кожи наблюдалось удовлетворительное заживление ран.

Данный случай демонстрирует эффективность инновационных раневых покрытий при последовательном использовании антибактериальных и регенеративных стратегий в сочетании с поэтапным хирургическим лечением. Данный доступ успешно закрыл сложный раневой дефект и улучшил функциональное состояние кисти.

Ключевые слова: травма руки, хроническая рана, некрэктомия, аутотрансплантат, раневое покрытие, ионы серебра, фактор роста фибробластов.

<https://doi.org/10.52889/1684-9280-2025-76-1-48-55>

Оригинальная статья

## Оценка степени удовлетворенности пациентов как инструмент повышения качества работы стационара

Кумекбаева С.Б.<sup>1</sup>, Мельдешова Ф.Н.<sup>2</sup>

<sup>1</sup> Врач-эксперт Службы поддержки пациента и внутренней экспертизы, Национальный научный центр травматологии и ортопедии имени Академика Батпеннова Н.Д., Астана, Казахстан. E-mail: Kumekbaeva\_s@nscto.kz

<sup>2</sup> Менеджер по качеству медицинских услуг, Национальный научный центр травматологии и ортопедии имени Академика Батпеннова Н.Д., Астана, Казахстан. E-mail: Fariza.meldesh@gmail.com

### Резюме

*Цель исследования:* оценка мнения пациентов стационара относительно качества медицинских услуг, уровня комфорта и сервиса, а также общей удовлетворенности предоставленной медицинской помощью.

*Материал и методы.* Материалом послужили результаты около 4000 анкет пациентов стационара за период с августа 2022 года по декабрь 2023 года. Описан процесс анкетирования на различных этапах лечения в стационаре. Анкеты включали в себя вопросы о профессионализме и человеческих качествах персонала, качестве лечебного питания, о качестве оказанной медицинской помощи в целом, возможности внесения предложений и пожеланий для улучшения работы отделения.

*Результаты.* В целом все респонденты качеством оказанной медицинской помощи удовлетворены, пациенты выразили свою благодарность. Исследование выявило области для улучшения работы. Принят ряд организационных мер по оптимизации деятельности некоторых отделений, улучшению условий пребывания в стационаре, комфорта и сервиса.

*Выводы.* Проведенное исследование показало высокую степень удовлетворенности пациентов качеством оказанных медицинских услуг, однако выявленные недостатки стали основой для дальнейших улучшений. На основе полученных данных были приняты меры по оптимизации работы отдельных отделений, улучшению условий пребывания пациентов и повышению уровня комфорта и сервиса. Данный процесс анкетирования способствовал повышению качества медицинской помощи и улучшению общей атмосферы в стационаре.

*Ключевые слова:* анкетирование пациентов, удовлетворенность медицинской помощью, качество медицинской помощи.

Corresponding author: Fariza Meldeshova, Medical Services Quality Manager, National Scientific Center of Traumatology and Orthopedics named after Academician N.D. Batpenova, Astana, Kazakhstan  
Postal code: 010000  
Address: Kazakhstan, Astana, ave. Abylai Khan 15 A  
Phone: +7 7788788249  
E-mail: fariza.meldesh@gmail.com

J Trauma Ortho Kaz 76 (1) 2025: 48-55  
Received: 02-01-2025  
Accepted: 14-02-2025



This work is licensed under a Creative Commons Attribution 4.0 International License



## Введение

Здоровье населения является одним из ключевых показателей культурного, научно-технического и экономического благосостояния страны.

Согласно принципа, закрепленного в Уставе Всемирной организации здравоохранения, «Просвещенное общественное мнение и активное сотрудничество со стороны общества крайне важны для улучшения здоровья народа» [1]. Следовательно, оценка субъективной характеристики системы здравоохранения является важным элементом на пути к предоставлению качественной медицинской помощи, достижения полной удовлетворенности пациентов, а также ее совершенствования.

Оценка степени удовлетворенности пациентов может решить такие вопросы как выявление и устранение рисков, связанных с оказанием медицинской помощи. Также данный подход помогает обеспечить безопасности пациенту, повышает его доверие к организациям здравоохранения, помогает определить эффективность методов лечения, определяет соответствие процессов медицинской организации стандартам оказания стационарной помощи, а также выявляет области, требующие улучшения. Однако, несмотря на то, что государство заинтересовано в охране здоровья и благополучии своих граждан, прямыми потребителями медицинских услуг являются пациенты, следовательно, только пациенты могут дать наиболее точную оценку системы здравоохранения, качества оказываемых медицинских услуг и уровня сервиса организаций здравоохранения. Поэтому для обеспечения открытости и быстрого реагирования на потребности пациентов, мы решили использовать результаты анализа анкетных данных как инструмент повышения качества работы медицинской организации.

Социологический опрос пациентов может проводиться в письменной форме (в том числе

## Материал и методы

Для анализа мнений пациентов были использованы результаты анкетирования, проводившегося в период с августа 2022 по декабрь 2023 года в 14 клинических отделениях (5 отделений травматологии, 7 отделений ортопедий, отделение артроскопии и спортивной травмы, отделение реабилитации) Национального научного центра травматологии и ортопедии имени академика Н.Д. Батпеннова, имеющего коечный фонд в количестве 385 коек.

Пациентов, получивших лечение в стационарных условиях с августа по декабрь 2022 года (генеральная совокупность), составило 4 179 пациентов, с января по декабрь 2023 года - 11 764 пациента. Количество анкет (выборочная совокупность) в 2022 году составило 1144 (27,4%), за 2023 год - 2845 (24,2%). Данное исследование проведено на основании анализа 3989 анкет пациентов. Респонденты избирались случайно, выборка проведена случайным методом.

Анкетирование проводилось анонимно, на добровольной основе среди совершеннолетних или законных представителей несовершеннолетних пациентов, медицинская помощь которым оказана в период или перед проведением анкетирования. Анкеты заполнялись пациентами самостоятельно. Респондентам предоставлялась возможность заполнить

через «Ящики доверия»), на официальных сайтах медицинских организаций, путем изучения общественного мнения в социальных сетях, с помощью ежегодного анализа обращений граждан в медицинские организации. Периодические подобные опросы населения проводятся органами и учреждениями фонда социального медицинского страхования (ФСМС), различными негосударственными организациями.

В Республике Казахстан стандарты аккредитация медицинских организации, оказывающих стационарную помощь, предусматривают оценку пациентами качества предоставляемых услуг. Данный вид социологического опроса позволяет определить степень удовлетворенности пациентов уровнем и качеством медицинских услуг, поэтому в нашем исследовании мы рассматриваем ее результаты как наиболее точный инструмент, позволяющий повысить эффективность медицинской помощи.

Данное наше исследование было направлено на оценку тесноты связи между случаями доброжелательного/недоброжелательного отношения персонала, качества питания, приобретения лекарственных средств и лабораторно-диагностических услуг за счет средств пациента/медицинской организации и удовлетворенностью пациента качеством медицинских услуг.

Следует отметить, что подобная комплексная оценка с обсуждением результатов в Национальной научном центре травматологии и ортопедии имени академика Н.Д. Батпеннова проводится ежегодно.

Цель исследования: изучить мнение пациентов для определения уровня качества оказанных медицинских услуг, условий комфорта и сервиса и удовлетворенности медицинской помощью.

анкеты на бумажном носителе либо в электронном варианте посредством QR-кода (форма в Google docs, содержащая аналогичные вопросы). Сводная информация по полученным данным собиралась менеджером по качеству медицинских услуг. При формировании отчета возможно осуществлять выбор подразделений и диапазон дат. Обработка данных анкет и подведение итогов осуществлялась нами ежемесячно.

Анкеты включали в себя 4 вопроса, касающихся отношения к пациентам медицинского персонала, качества питания, качества организации и оказания медицинской помощи, а также приобретения пациентами лекарственных средств, диагностических исследований, лечебных манипуляций за счет личных денежных средств. Также, по желанию, пациентам предоставлялась возможность внесения предложений и пожеланий для улучшения работы отделения. Данные собраны в электронном табличном виде в Microsoft Office Excell.

Обработка анкет проведена с использованием программы для статистического анализа данных SPSS (Statistical Package for the Social Sciences), метод анализа - описательная статистика (частотный анализ). Измерение тесноты связи между параметрами высчитывался по коэффициенту сопряженности Phi

(Ф) - эквивалент коэффициента линейной корреляции Пирсона. Для этого данные (ответы пациентов) представлены в бинарном формате (0/1), а каждый вопрос анкеты - в буквенном (А, В, С, D):

А. Если пациент сталкивался со случаями недоброжелательного отношения с персоналом, то ответ, подразумевающий «да» представлен в виде «0», если пациент не сталкивался с недоброжелательным отношением, то в виде «1»;

В. Если пациент оценил качество питания как «хорошо» или «удовлетворительно», то строка представлена в виде «1», «неудовлетворительно» - «0»;

С. В случае, когда пациент удовлетворен качеством медицинских услуг - «1», не удовлетворён, удовлетворен частично - «0»;

Д. Если пациент приобретал лекарственные средства и проходил диагностические исследования за личные средства - «0», за счет средств организации - «1»;

Если пациент воздержался от ответа, результат представлен в виде «0».

Таким образом, столбцы представляют переменные - А, В, С, D, строки - 0/1 (Таблица 1).

Таблица 1 - Представление данных в бинарном формате

А	В	С	Д
1	1	1	1
1	1	1	1
1	1	0	1
1	1	1	1
1	1	0	1
0	1	0	1
...	...	...	...

Для каждой пары переменных, построена матрица сопряженности (Таблица 2).

Таблица 2 - Пример матрицы сопряженности между отношением сотрудников к пациентам (А) и качеством медицинских услуг (С), где n11 - количество случаев, когда А=1, С=1; n01 - количество случаев, когда А=0, С=1; n10 - количество случаев, когда А=1, С=0; n00 - количество случаев, когда А=0, С=0

Переменные А-С	С=1	С=0
А=1	n11	n10
А=0	n01	n00

Далее по формуле, для определения тесноты взаимосвязи между каждой из 3-х пар переменных (А-

С, В-С, D-С), рассчитан коэффициент сопряженности Phi (Ф):

$$\Phi = \frac{(n11*n00 - n10*n01)}{\sqrt{((n11+n10)*(n01+n00)*(n11+n01)*(n10+n00))}}$$

### Результаты

Согласно результатам анкетирования, за 5 месяцев 2022 года участниками исследования зафиксировано 2 случая (0,2%) недоброжелательного отношения со стороны сестринского (1 анкета) и младшего персонала (1 анкета), а 1142 респондента (99,8%) с недоброжелательным отношением со стороны персонала не сталкивались.

За 2023 год количество отмеченных случаев недоброжелательного отношения составило 41 случай (1,4%), из них: со стороны врачебного персонала - 10 случаев, со стороны сестринского медицинского

персонала - 11 случаев, со стороны младшего персонала - 20 случаев. 2804 пациента (98,6%) отметили отсутствие подобных случаев.

Из проведенного анкетирования ясно (Рисунок 1), что из 3989 пациентов небольшая часть участников (43 человека, что составляет 1% респондентов) отметила случаи недоброжелательного отношения со стороны медицинского персонала. Большинство респондентов (3946 человек, или 99%) заявили, что не сталкивались с подобными ситуациями.

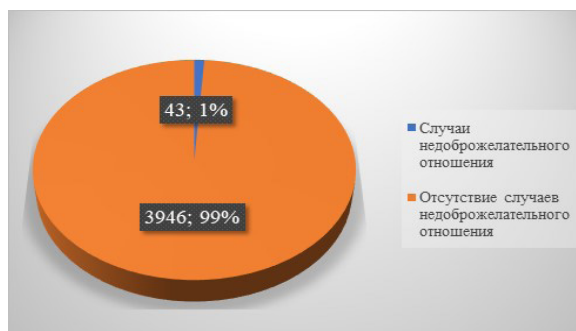


Рисунок 1 - Случаи недоброжелательного отношения

Для определения корреляции между случаями недоброжелательного отношения и удовлетворенностью качеством медицинских услуг, построена следующая матрица сопряженности (Таблица 3).

Таблица 3 - Матрица сопряженности между отношением сотрудников к пациентам (А) и качеством медицинских услуг (С), где n11=3865; n01=32; n10=81; n00=11

Переменные А-С	С=1	С=0
А=1	3865	81
А=0	32	11

Следовательно, по формуле расчёта тесноты связи между данными параметрами,  $\Phi(A-C) = 0,16$ .

На вопрос касательно качества питания были получены следующие результаты:

По данным анкетирования с августа по декабрь 2022 года оценили качество питания как «хорошее» – 1012 пациента (88,5%), «удовлетворительное» – 122 (10,7%) пациента, как «неудовлетворительно» – 10 пациентов (0,8%).

За 2023 год ситуация складывается

следующим образом: пациентов, оценивших качество питания как «хорошее» – 2010 респондентов (70,7%), «удовлетворительное» – 767 (26,9%), «неудовлетворительно» – 67 (2,3%), 1 пациент воздержался от ответа (0,1%).

Таким образом за весь период исследования (Рисунок 2) удовлетворены качеством питания – 3911 пациентов (98,03%), не удовлетворены качеством питания – 77 пациента (1,94%), 1 пациент воздержался от ответа (0,03%).

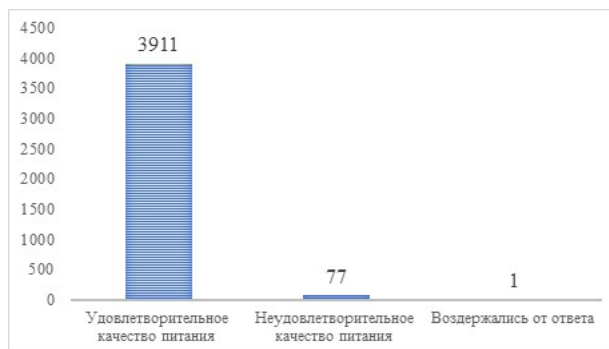


Рисунок 2 - Оценка качества питания

Для определения тесноты связи между медицинскими услугами, построена матрица сопряженности качеством питания и удовлетворенностью качеством (Таблица 4).

Таблица 4 - Матрица сопряженности между качеством питания (B) и качеством медицинских услуг (C), где  $n_{11}=3831$ ;  $n_{01}=66$ ;  $n_{10}=80$ ;  $n_{00}=12$

Переменные B-C	C=1	C=0
B=1	3831	80
B=0	66	12

Таким образом, теснота связи между данными параметрами,  $\Phi(B-C) = 0,12$ .

На вопрос о качестве медицинской помощи, оказанной в стационаре за август - декабрь 2022 года из 1144 пациентов положительно ответили 1126 пациентов (98,4%), удовлетворены частично – 16 пациентов (1,4%), не удовлетворены – 2 (0,2%).

В 2023 году из 2845 пациентов удовлетворены качеством медицинской помощи – 2771 респондент (97,4%), удовлетворены частично – 61 (2,1%), не удовлетворены – 13 (0,5%).

Таким образом, результаты удовлетворенности пациентов качеством (Рисунок 3) оказанной медицинской помощи распределились следующим образом:

- положительная оценка качества медицинской помощи – 3897 (97,7%);
- удовлетворены частично – 77 (1,9%);
- отрицательная оценка качества медицинской помощи – 15 (0,4%).

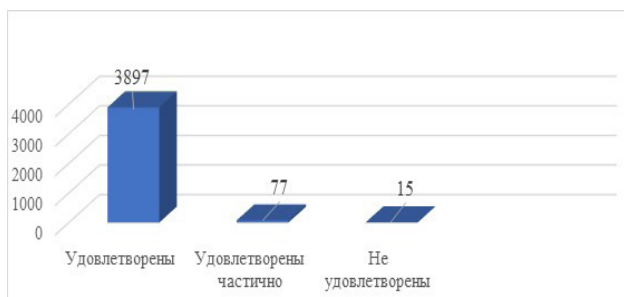

Рисунок 3 - Оценка качества медицинской помощи

По вопросу о приобретении лекарственных средств, диагностических исследований и/или лечебных манипуляций в период стационарного лечения с августа по декабрь 2022 года за счет медицинской организации положительно ответили 1094 респондента (95,6%), за счет личных средств пациента, по данным анкетирования, положительно

ответили 46 пациентов (4%), воздержались от ответа – 4 пациента (0,4%).

За 2023 год ответы на вышеуказанный вопрос распределены следующим образом: получили все лекарственные средства, диагностические исследования и/или лечебные манипуляции в

период стационарного лечения 2665 пациентов (93,7%), приобрели за счет личных средств по данным результатов анкет 175 пациентов (6,1%), 5 пациентов воздержались от ответа (0,2%).

Таким образом, за весь период проведения исследования результаты анкет распределились следующим образом:

- лекарственные средства, диагностические

исследования и/или лечебные манипуляции в период стационарного лечения получены пациентом за счет медицинской организации - 3759 пациентов (94,2%);

- лекарственные средства, диагностические исследования и/или лечебные манипуляции в период стационарного лечения получены за собственный счёт по данным анкет - 221 (5,5%);

- воздержались от ответа - 9 пациентов (0,3%).

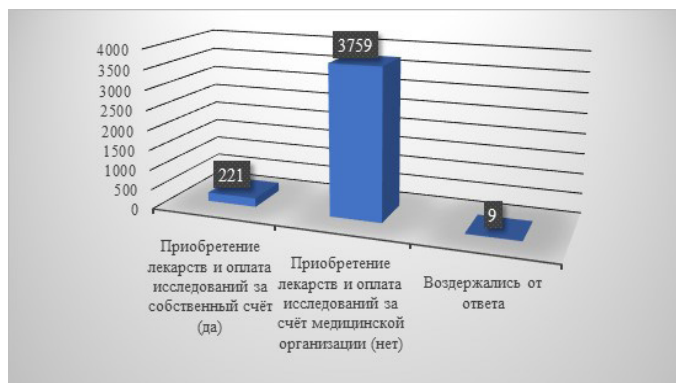

Рисунок 4 - Приобретение лекарственных средств, диагностических исследований и/или лечебных манипуляции в период стационарного лечения

Для определения зависимости случаев приобретения лекарственных средств и прохождения диагностических исследований за счет личных

средств/средств медицинской организации и удовлетворенностью качеством медицинских услуг, построена матрица сопряженности (Таблица 5).

Таблица 5 - Матрица сопряженности между приобретением лекарственных средств, лабораторно-диагностических услуг за счет пациента/медицинской организации (D) и качеством медицинских услуг (C), где n11=3684; n01=213; n10=75; n00=17

Переменные D-C	C=1	C=0
D=1	3684	75
D=0	213	17

Из этого следует, что теснота связи между данными параметрами,  $\Phi(D-C) = 0,08$ .

По желанию пациентов предоставлялась возможность внесения предложений и пожеланий для улучшения работы отделения.

### Обсуждение

На основании полученных результатов, было выявлено, что в данной медицинской организации в целом наблюдается положительное взаимоотношение между пациентами и сотрудниками организации. Так, в текущем исследовании 99% пациентов отметили положительное отношение медицинского персонала.

В международных источниках имеются исследования, касающиеся взаимоотношения пациентов и медицинского персонала. В исследовании, проведенном Aljarallah и соавторами [2] среди 384 пациентов в двух государственных больницах Эр-Рияда, Саудовская Аравия, стандартизированный опросник содержал вопрос, касающийся коммуникации и межличностного общения пациента с врачом. По результатам данного исследования, пациенты этих медицинских учреждений также высоко оценили отношение персонала - 73% удовлетворенности.

Не менее интересные результаты продемонстрировало исследование, проведенное Zhou и соавторами [3] в крупных больницах Китая. В работе проведен анализ качества обслуживания и уважительного отношения к пациентам с психическими расстройствами (700 пациентов) и

За весь период проведения исследования из 3989 пациентов оставили благодарности 1331 пациент (33,4%), анкет с пожеланиями и предложениями для улучшения работы медицинской организации - 379 анкет (9,5%).

физическими (524 пациента) заболеваниями. Для исследования отбирались пациенты, способные дать субъективную оценку качества медицинских услуг. По результатам исследования было выявлено, что пациенты, получающие психиатрическую помощь более удовлетворены уровнем внимания и уважения со стороны персонала по сравнению с пациентами, лечившимися от физических заболеваний, однако при проведении данного исследования была выявлена проблема игнорирования голоса пациентов из группы с психическими расстройствами в принятии медицинских решений, нежели у пациентов с физическими заболеваниями.

Дополнительно авторами были рассмотрены исследования, проведенные в двух больницах Румынии. Dulău и соавторы [4], выявили связь между децентрализацией управления (от Министерства здравоохранения Румынии к органам местного управления) и значительным улучшением отношения между пациентами и медицинским персоналом. Авторы считают, что степень удовлетворенности пациента имеет сильную зависимость от способности медицинского персонала к эмпатии при выполнении

медицинских услуг. Но сам медицинский персонал может достичь высокого уровня эмпатии в больницах, где как материальный, так и эмоциональный комфорт обеспечивается для медицинского персонала посредством управленческого подхода. По результатам описанного исследования, процент респондентов, оценивших качество медицинских действий и ухода как превосходное, значительно увеличился в 2021 году по сравнению с 2010 годом (с 39,42% до 67,31%). Наше исследование не затрагивает структурные изменения организации, но результаты описанного исследования демонстрируют важность и управленческих реформ для повышения качества медицинской помощи.

Одним из наиболее положительных показателей в нашем исследовании является удовлетворенность пациентов качеством питания. Всего 98,03% респондентов выразили полное удовлетворение предоставляемым питанием, что разительно отличается от результатов других исследований, которые показали более низкий результат. Например, исследование удовлетворенности пациентов в государственной больнице Западной Бенгалии, Индия, проведенного Basak и соавторами [5], показало уровень сервиса в клинике с учетом технического качества и качества обслуживания. Техническое качество включало такие аспекты, как время реакции на экстренные случаи, контроль инфекций, оперативность врачей и медсестер в ответ на потребности пациента, а также соблюдение клинических протоколов. Качество обслуживания, в свою очередь, охватило такие элементы, как вежливое поведение персонала, поддержание гигиены и чистоты, оперативность доставки питания и его качества. По результатам описанного исследования, 85% пациентов выразили недовольство качеством питания. Такое разительное отличие в показателях может быть объяснено различиями в уровне финансирования и ресурсной обеспеченности. В нашем центре питание является важной частью программы обслуживания, что также отражается на общей удовлетворенности пациентов, в то время как в странах с ограниченными ресурсами, качество вспомогательных услуг, таких как питание и чистота, часто остается на низком уровне из-за нехватки средств. Данные результаты подчеркивают важность комплексного подхода к обслуживанию пациентов, который охватывает не только медицинские услуги, но и такие аспекты, как пребывание в стационаре и питание.

Основным и, вероятно, главным показателем качества медицинской помощи в нашем исследовании является высокий уровень удовлетворенности, который достиг 97,7%. Всего 33,4% респондентов оставили благодарности сотрудникам медицинской организации, 9,5% пациентов выдвинули предложения и пожелания для улучшения работы медицинской организации. Данный показатель соответствует результатам многих международных исследований, где также наблюдается высокая удовлетворенность пациентов медицинскими услугами. Например, исследование Aljarallah и соавторов [2], описанное ранее, помимо вопросов «технического качества», «финансового аспекта», «времени, проведенного с врачом», «доступности и удобства», «коммуникации и межличностного общения пациента с врачом», также проанализировали общую степень удовлетворенности, которая охватывала все 18 пунктов и, в упомянутых ранее медицинских организациях, составила 73,77%,

однако, по результатам исследования отмечается значительное недовольство временем, которое врачи уделяли пациентам (68% удовлетворенности).

Необходимо отметить, что ряд статей сравнивали качество предоставления медицинских услуг в государственных и частных клиниках [6-12]. Так, Leslie и соавторы [6] в своей работе проанализировали индекс чистой поддержки (NPS - not promoter score) среди 13 434 пациентов из 184 клиник Перу. По результатам исследования качество обслуживания пациентов показало не только высокий уровень удовлетворенности - 74%, но и выявило закономерность, что пациенты частных клиник, как правило, более удовлетворены качеством обслуживания, чем пациенты государственных учреждений.

Доступность лекарственных средств является важным показателем качества медицинской помощи, и в нашем исследовании 94,2% пациентов отметили, что они получили все необходимые медикаменты за счет медицинской организации.

Исследование Dulău и соавторов [4], проведенное в Румынии, также выявило, что за счет крупных инвестиций в модернизацию больниц и закупку медицинского оборудования, была улучшена доступность лекарственных средств, что повысило качество медицинских услуг. Так, в сравнении с 2010 годом, до децентрализации управления медицинских клиник, доля пациентов, приобретавших лекарственные средства за счет личных средств составляла 57,3%, а в 2021 года составила всего лишь 29,3%, а 70,67% лекарственных средств выдавались за счет средств медицинской организации. Это позволило пациентам снизить приобретение лекарственных средств из других источников, что значительно повысило их удовлетворенность медицинскими услугами.

*Ограничения исследования.* На основании анализа результатов данного исследования выявлено, что большинство пациентов высоко ценят качество медицинской помощи и условия пребывания в стационаре. Однако для полной и достоверной оценки качества медицинских услуг важно учитывать не только субъективные впечатления пациентов, но и учитывать их социально-демографические характеристики и конкретные условия пребывания в стационаре. Поэтому, авторы рекомендуют дополнить анкеты вопросами, касающимися структуры анкетированных пациентов, такими как пол, возрастная категория, уровень образования, среда проживания, занятость.

*Рекомендации.* По нашему мнению, изменения, внесенные в перечень вопросов анкетирования, регулярный мониторинг и внедрение рекомендаций, высказанных пациентами, являются ключевыми шагами в повышении удовлетворенности и общего качества медицинского обслуживания в данном стационаре.

Теснота взаимосвязи ( $\Phi$ ) между случаями доброжелательного/недоброжелательного отношения персонала и удовлетворенностью пациента качеством медицинских услуг составила 0,16. Согласно шкале Чеддока, используемого для оценки линейного коэффициента корреляции Пирсона, имеется слабая взаимосвязь между данными параметрами. Корреляция между качеством питания

и удовлетворенностью качеством медицинских услуг – 0,12, следовательно, связь между параметрами также слабая. Сила корреляции между случаями приобретения лекарственных средств и лабораторно-диагностических услуг за счет средств пациента/медицинской организации и удовлетворенностью пациента качеством медицинских услуг равна 0,08, что соответствует очень слабой тесноте корреляции.

### Выводы

Такие факторы, как количество дней проведенных в стационарных условиях, плановость или экстренность госпитализации, время ожидания пациента с момента поступления до момента госпитализации, оценка пациентами профессиональных навыков специалистов, доходчивость разъяснений и назначений врачей, а также оценка санитарно-гигиенических условий стационара позволят точнее определить уровень удовлетворенности пациентов, так как данные параметры могут напрямую влиять на восприятие пациентами качества лечения и условий обслуживания.

По нашему мнению, изменения, внесенные в перечень вопросов анкетирования, регулярный

Зависимость удовлетворенности пациента с качеством питания и случаев приобретения ЛС и исследований за счет средств пациента, более незначительна, чем зависимость данного параметра от отношения персонала, значение которой больше относительно остальных результатов корреляции. Таким образом, полученные результаты свидетельствуют об очень слабой и слабой корреляции между параметрами.

мониторинг и внедрение рекомендаций, высказанных пациентами, являются ключевыми шагами в повышении удовлетворенности и общего качества медицинского обслуживания в данном стационаре.

**Конфликт интересов.** Авторы исследования не имеют финансовых или личных отношений, влияющих на беспристрастному восприятию, принятию решения о публикации результатов исследования.

**Вклад авторов:** К.С.Б. - концептуализация, написание и редактирование. М.Ф.Н. – концептуализация, написание, написание и редактирование, сбор данных, анализ данных.

### Литература

1. Всемирная Организация Здравоохранения. Основные документы: Сорок восьмое издание, 2014. 48 с. Режим доступа: <https://apps.who.int/gb/bd/pdf/bd48/basic-documents-48th-edition-ru.pdf>  
Vsemirnaya Organizaciya Zdravooxraneniya. Osnovny'e dokumenty: Sorok vos'moe izdanie (Basic Documents: Forty-Eighth Edition) [in Russian]. 2014. 48 s. Rezhim dostupa: <https://apps.who.int/gb/bd/pdf/bd48/basic-documents-48th-edition-ru.pdf>
2. Aljarallah, N. A., Almuqbil, M., Alshehri, S., Khormi, A. M. S., AlReshaidan, R. M., Alomran, F. H., Asdaq, S. M. B. (2023). Satisfaction of patients with health care services in tertiary care facilities of Riyadh, Saudi Arabia: A cross-sectional approach. *Frontiers in public health*, 10, 1077147. <https://doi.org/10.3389/fpubh.2022.1077147>
3. Zhou, W., Xiao, S., Xie, G., Ouyang, F., Luo, B. (2023). A comparison of patient-reported quality between inpatient services for mental and physical health: A tertiary-hospital-based survey in China. *Frontiers in Psychiatry*, 14, 1090892. <https://doi.org/10.3389/fpsy.2023.1090892>
4. Dulău, D., Craiut, L., Tit, D. M., Buhas, C., Tarce, A. G., Uivarosan, D. (2022). Effects of Hospital Decentralization Processes on Patients' Satisfaction: Evidence from Two Public Romanian Hospitals across Two Decades. *Sustainability*, 14(8), 4818. <https://doi.org/10.3390/su14084818>
5. Basak, A., (2023). Patient Satisfaction measurement with Quality of Service in a Public Hospital from Rural West Bengal. *International Journal for Multidisciplinary Research*, 5(4), 5404. <https://doi.org/10.36948/ijfmr.2023.v05i04.5404>
6. Leslie, H. H., Lee, H. Y., Blouin, B., Kruk, M. E., García, P. J. (2022). Evaluating patient-reported outcome measures in Peru: a cross-sectional study of satisfaction and net promoter score using the 2016 EnSuSalud survey. *BMJ Quality Safety*, 31(8), 599-608. <https://doi.org/10.1136/bmjqs-2021-014095>
7. Alolayyan, M. N., Alnabelsi, A. B., Salameh, W. E. M. K. B., Al-shanableh, N., Alzyoud, M., Alhalalmeh, M. I., ... & Aldaihani, F. M. F. (2025). The mediating role of medical service geographical availability between the healthcare service quality and the medical insurance. In *Intelligence-Driven Circular Economy: Regeneration Towards Sustainability and Social Responsibility*, 2, 281-296. [https://doi.org/10.1007/978-3-031-74220-0\\_21](https://doi.org/10.1007/978-3-031-74220-0_21)
8. Lee, D., & Kim, K. K. (2017). Assessing healthcare service quality: a comparative study of patient treatment types. *International Journal of Quality Innovation*, 3, 1-15. <https://doi.org/10.1186/s40887-016-0010-5>
9. Hodkinson, A., Zhou, A., Johnson, J., Geraghty, K., Riley, R., Zhou, A., ... & Panagioti, M. (2022). Associations of physician burnout with career engagement and quality of patient care: systematic review and meta-analysis. *bmj*, 378. <https://doi.org/10.1136/bmj-2022-070442>
10. Townsend, R., Chmielewska, B., Barratt, I., Kalafat, E., van der Meulen, J., Gurol-Urganci, I., ... & Khalil, A. (2021). Global changes in maternity care provision during the COVID-19 pandemic: a systematic review and meta-analysis. *EClinicalMedicine*, 37. <https://doi.org/10.1016/j.eclinm.2021.100947>
11. Aminizadeh, S., Heidari, A., Dehghan, M., Toumaj, S., Rezaei, M., Navimipour, N. J., ... & Unal, M. (2024). Opportunities and challenges of artificial intelligence and distributed systems to improve the quality of healthcare service. *Artificial Intelligence in Medicine*, 149, 102779. <https://doi.org/10.1016/j.artmed.2024.102779>

Стационар жұмысының сапасын арттыру құралы ретінде пациенттердің қанағаттану дәрежесін бағалау

Көмекбаева С.Б.<sup>1</sup>, Мелдешова Ф.Н.<sup>2</sup>

<sup>1</sup> Пациентті қолдау және ішкі сараптама қызметінің сарапшы-дәрігері, Академик Н.Ж. Батпенев атындағы Ұлттық ғылыми травматология және ортопедия орталығы, Астана, Қазақстан. E-mail: Kumebaeva\_s@nscsto.kz

<sup>2</sup> Пациентті қолдау және ішкі сараптама қызметінің медициналық қызметтер сапасы бойынша менеджері, Академик Н.Ж. Батпенев атындағы Ұлттық ғылыми травматология және ортопедия орталығы, Астана, Қазақстан. E-mail: Fariza.meldesh@gmail.com

### Түйіндеме

*Зерттеудің мақсаты: стационардағы пациенттердің медициналық қызметтердің сапасына, жайлылық пен қызмет көрсету деңгейіне, сондай-ақ ұсынылған медициналық көмекке жалпы қанағаттануына қатысты пікірлерін бағалау.*

*Материалдар мен әдістер. Материал 2022 жылдың тамызынан 2023 жылдың желтоқсанына дейінгі кезеңде Академик Н.Ж. Батпенев атындағы Ұлттық ғылыми травматология және ортопедия орталығындағы пациенттердің 4000-ға жуық сауалнамасының нәтижелері болды. Ауруханада емдеудің әртүрлі кезеңдеріндегі сауалнама процесі сипатталған. Сауалнамаларға қызметкерлердің кәсібилігі мен адами қасиеттері, емдік тамақтану сапасы, жалпы көрсетілген медициналық көмектің сапасы, бөлімшенің жұмысын жақсарту үшін ұсыныстар мен тілектер енгізу мүмкіндігі туралы сұрақтар кірді.*

*Нәтижелер. Жалпы, барлық респонденттер көрсетілген медициналық көмектің сапасына қанағаттанып, пациенттер өз алғыстарын білдірді. Зерттеу жұмысты жақсарту бағыттарын анықтады. Кейбір бөлімшелердің қызметін оңтайландыру, стационарда болу жағдайларын, жайлылық пен сервисті жақсарту бойынша бірқатар ұйымдастыру шаралары қабылданды.*

*Қорытынды. Зерттеу пациенттердің көрсетілген медициналық қызметтердің сапасына қанағаттануының жоғары дәрежесін көрсетті, алайда анықталған кемшіліктер одан әрі жақсартуға негіз болды. Алынған мәліметтер негізінде жекелеген бөлімшелердің жұмысын оңтайландыру, пациенттердің болу жағдайларын жақсарту және жайлылық пен сервис деңгейін арттыру бойынша шаралар қабылданды. Сауалнаманың бұл процесі медициналық көмектің сапасын арттыруға және стационардағы жалпы атмосфераны жақсартуға ықпал етті.*

*Түйін сөздер: пациенттерге сауалнама жүргізу, медициналық көмекке қанағаттану, медициналық көмектің сапасы.*

## The assessment of patient satisfaction as a tool to improve the quality of hospital work

[Saule Kumekbayeva](#)<sup>1</sup>, [Fariza Meldeshova](#)<sup>2</sup>

<sup>1</sup> The expert doctor of the Patient Support and Internal Examination Service, National Scientific Center of Traumatology and Orthopedics named after Academician N.D. Batpenov, Astana, Kazakhstan. E-mail: Kumekbaeva\_s@nscto.kz

<sup>2</sup> Medical Services Quality Manager, National Scientific Center of Traumatology and Orthopedics named after Academician N.D. Batpenov, Astana, Kazakhstan. E-mail: Fariza.meldesh@gmail.com

### Abstract

*Objective: to assess the opinion of hospital patients regarding the quality of medical services, the level of comfort and service, as well as overall satisfaction with the medical care provided.*

*Material and methods. The material was the results of about 4,000 hospital patient questionnaires for the period from August 2022 to December 2023. The process of questioning at various stages of hospital treatment is described. The questionnaires included questions about the professionalism and human qualities of the staff, the quality of medical nutrition, the quality of medical care provided in general, the possibility of making suggestions and suggestions to improve the work of the department.*

*Results. In general, all respondents were satisfied with the quality of medical care provided, and patients expressed their gratitude. The study identified areas for improvement. A number of organizational measures have been taken to optimize the activities of some departments, improve hospital conditions, comfort and service.*

*Conclusions. The study showed a high degree of patient satisfaction with the quality of medical services provided, however, the identified shortcomings became the basis for further improvements. Based on the data obtained, measures were taken to optimize the work of individual departments, improve the conditions of patient stay and increase the level of comfort and service. This survey process contributed to improving the quality of medical care and improving the overall atmosphere in the hospital.*

*Keywords: patient survey, satisfaction with medical care, quality of medical care.*

<https://doi.org/10.52889/1684-9280-2025-76-1-56-62>

Original article

## The financial burden of traumatic spinal cord injuries in the Republic of Kazakhstan

[Marat Almatov](#)<sup>1</sup>, [Maksut Kulzhanov](#)<sup>2</sup>, [Marat Aliyev](#)<sup>3</sup>, [Almagul Kauysheva](#)<sup>4</sup>

<sup>1</sup> PhD, Kazakhstan's Medical University, Almaty, Kazakhstan. E-mail: maratalmatov@gmail.com

<sup>2</sup> Professor, Department of Health Policy and Management, Kazakh National Medical University named after S.D. Asfendiyarov, Almaty, Kazakhstan. E-mail: mkkutzhan@gmail.com

<sup>3</sup> Deputy Director for Organizational and Methodological work, City Clinical Hospital №7, Almaty, Kazakhstan. E-mail: a.marat.a0903@mail.ru

<sup>4</sup> Director, Department of Science and Human Resources, Ministry of Health, Astana, Kazakhstan. E-mail: a.kauysheva@dsm.gov.kz

### Abstract

*Objective of the study:* The aim was to identify the amount of expenditure the Republic of Kazakhstan incurs to maintain and improve the health and physical well-being of individuals with spinal cord injuries.

*Methods.* The evaluation was conducted based on three indicators: the amount of funds saved for reduced hospitalization, disability, and mortality. The analyzed period: 2018–2022.

*Results.* Over the analyzed period, the economic loss from the hospitalization of patients with traumatic spinal cord injuries amounted to approximately 800 million tenge. Taking into account secondary health conditions, the government spends an additional average of 13.6±0.4%. The total economic loss to the state amounted to 10 598 376 937 tenge, and from mortality, 1 111 907 729,3 tenge. Overall, over the past 5 years, considering hospitalization, disability, and mortality from spinal cord injuries, the economic loss to the state reached 12 620 410 304,6 tenge.

*Conclusions.* Spinal cord injuries impose significant financial burdens, which are not solely due to increased healthcare system expenditures but also affect the patients themselves. Moreover, they reduce the quality of life of the patients (disability, reduced working capacity, etc.).

*Keywords:* financial burden, economic loss, spinal cord injuries.

Corresponding author: Almatov Marat, PhD, Kazakhstan's Medical University, Almaty, Kazakhstan  
Postal code: 050060/A15T6B7  
Address: Kazakhstan, Almaty, Уренова 19 а  
Phone: +7 7774510055  
E-mail: doctorAIM-2017@yandex.ru

J Trauma Ortho Kaz 76 (1) 2025: 56-62  
Received: 25-01-2025  
Accepted: 27-02-2025



This work is licensed under a Creative Commons Attribution 4.0 International License



## Introduction

Over the past decade, there has been an increase in the incidence and mortality from spinal cord injuries and their consequences, which impose a social and economic burden on healthcare systems worldwide, affecting patients' quality of life and their life expectancy [1]. Despite advancements in medicine, the treatment and care of individuals with spinal cord injuries remain a significant challenge for society.

According to global estimates, in 2021, approximately 15,4 million people were living with spinal cord injuries, resulting in over 4,5 million years of life lived with disability [2].

Based on «The Global Burden of Diseases, Injuries, and Risk Factors» study, between 1990 and 2019, the global prevalence of spinal cord injuries increased by 81,5% (from 74,2 to 87,1), incidence rose by 52,7% (from 30,3 to 69,8), and YLDs increased by 65,4% (from 56,3 to 76,0) [3,4,5].

In 2019, there were 20,6 million people worldwide living with spinal cord injuries (of which 175,000 were in Central Asia), with an incidence of 0,9 million new cases (600,000 in Central Asia) [3].

The financial burden of traumatic spinal cord injuries worldwide amounts to significant sums, which not only include the costs of providing qualified medical care but also the costs borne by society due to disability and mortality among individuals with spinal cord injuries. The financial damage from spinal cord injuries is often much higher than from any other injury [6].

In 2023, the global spinal cord injury treatment market was valued at \$7,49 billion, and it is projected to reach \$11,15 billion by 2031. This growth is attributed not only to the increasing incidence of cases but also to costs associated with advancements in regenerative medicine and new therapeutic strategies [7].

According to a systematic review by Hamid

## Materials and Methods

The financial burden (both direct and indirect) was assessed based on three indicators: (1) hospitalization rates, (2) disability rates, and (3) mortality rates of patients with spinal cord injuries. The analyzed period was from 2018 to 2022. The evaluation was based on accumulated data from patients in Almaty who received specialized neurosurgical services.

For the assessment of economic damage related to hospitalization, the following parameters were defined: the number of spinal cord injuries and their consequences with ICD-10 codes (S12.0, S12.1, S12.2, S12.7, S13.0, S13.1, S14.0, S22.0, S22.1, S23.0, S23.1, S24.0, S24.1, S32.0, S33.0, S33.1, T91.1, T91.3); and the average cost of hospitalization in tenge.

The average cost of hospitalization was calculated as the sum of the tariff for inpatient care based on clinical cost groups (S12.0-S14.0; S22.0-S24.1, S32.0-S33.1) with consideration of the regression coefficient. The average cost of hospitalization in round-the-clock inpatient care for the analyzed ICD-10 conditions has been increasing annually: in 2018 - 211,594 tenge, in 2019 - 217,941.8 tenge, in 2020 - 279,684 tenge, in 2021 - 288,074.5 tenge, and in 2022 - 296,716.7 tenge [12].

Direct costs during hospitalization were calculated using the formula:

$$DC = nSCI * AH \quad (1)$$

Where, DC - direct costs; nSCI - number of spinal cord injuries; AH - average cost of hospitalization.

Malekzadeh et al. (2021), the average direct costs for inpatient care of patients with spinal cord injuries in Canada range from \$39,330 for incomplete paraplegia to \$138,620 for complete paraplegia. In Australia, the costs range from \$42,600 for patients with paraplegia to \$63,134 for patients with quadriplegia. In the United States, regardless of neurological status, the costs range from \$92,220 to \$337,400 [8].

Regarding healthcare expenditure as a percentage of GDP per capita, in Australia, it ranges from 68% to 110%, in Canada, from 47% to 73%, in the United States, from 281% to 590%, and in low - and middle-income countries from 12% to 123%.

A study conducted by Brian Chun-Fai Chan et al. (2019) on the lifetime cost of spinal cord injury treatment funded by public sources (direct costs) in Canada revealed that the net lifetime cost for spinal cord injury of 1,716 patients was \$336,000 per person [9].

Additionally, significant costs are associated with indirect expenses. According to Yue Cao & James S. Krause (2020), the average annual indirect costs related to changes in employment and income before and after the injury amounted to \$29,354 in 2019 [10].

Spinal cord injuries represent a substantial burden on healthcare systems. Both direct and indirect costs for individuals with spinal cord injuries are significant and accumulate throughout their lifetime [11]. Assessing the financial burden of spinal cord injuries is crucial for developing effective national healthcare policies and establishing prevention strategies.

The study aimed to identify the total amount of expenditures incurred by the Republic of Kazakhstan for maintaining and enhancing the health and physical well-being of individuals with spinal cord injuries.

To calculate the indirect financial burden of spinal cord injuries, an assessment of economic damage due to disability and mortality was conducted.

The assessment of the economic damage from disability aimed to estimate the economic losses associated with payments for temporary disability benefits, disability pensions, the number of lost productive years of life (in monetary terms), the reduction in GDP production, and other related factors.

This indicator was calculated using the formula:

$$ED = VP * WD + (DP + SL + MC) * CD \quad (2)$$

Where, ED - economic damage; VP - value of the production lost due to disability (per working day); WD - number of working days lost due to disability; DP - daily disability pension; SL - daily social benefits; MC - daily medical care costs for the disabled person; CD - number of calendar days spent in disability.

The indicator of the value of production lost due to disability (per working day) corresponds to the monthly calculation indicator (MCI) for the reporting period (2018 - 2405 tenge; 2019 - 2525 tenge; 2020 - 2778 tenge; 2021 - 2917 tenge; 2022 - 3063 tenge).

The number of working days lost due to disability was calculated as the difference between the average pension age and the average age of a patient with a disability after a spinal cord injury, multiplied by the average number of working days over 11 months and the number of patients assigned disability of groups I and II. The calculations for

the number of lost working days were as follows: 2018 – 266,247 days; 2019 - 337,278 days; 2020 - 59,244 days; 2021 - 123,318 days; and 2022 - 303,480 days.

The cost of one calendar day spent on disability was determined as the sum of the disability pension, social benefits, and medical care costs for the disabled and amounted to the following for the government: 2018 - 3962 tenge; 2019 - 4325 tenge; 2020 - 4583 tenge; 2021 - 4868 tenge; and 2022 - 5761 tenge.

Another indirect indicator - the economic damage from mortality due to spinal cord injury, was calculated using the formula:

$$Ppvt(year) = NMC * CAL * (LE - AI) = 209,378,795.3 \text{ tenge} \quad (3)$$

Where, NMC - number of mortality cases; LE - life expectancy; CAL - cost of 1 year of average life in tenge; AI -

### Results

*Indicator: «Hospitalization».* There was an increase in hospitalization from 799 to 971 cases (an 18,8% increase) during the period from 2018 to 2022. In 2020–2021, a decline in hospitalization rates was observed due to quarantine measures (COVID–19) implemented in the country.

Considering that only average standardized values (tariffs) were used in calculating the above indicators, the actual costs of providing care to individuals with spinal cord injuries are higher.

In 2018, the healthcare system spent 169,063,606.0 tenge on the primary hospitalization of individuals with spinal cord injuries, not accounting for the financial expenses borne by the patients themselves (on average,

average indicator of the age range in Almaty.

The life expectancy in Almaty was as follows: 2018 - 75,54 years; 2019 - 75,45 years; 2020 - 74,02 years; 2021 - 71,97 years; and 2022 - 77,32 years [13].

The cost of 1 year of average life is typically taken as the average annual wage or per capita GDP, calculated based on the population employed in the economy during the financial year in Almaty. The cost for each year was: 2018 - 120,684 tenge; 2019 - 141,954 tenge; 2020 - 161,234 tenge; 2021 - 179,554 tenge; and 2022 - 214,122 tenge.

The age interval value was taken as the average indicator of the age range in Almaty, which was: 2018 - 37,77 years, 2019 - 37,22 years, 2020 - 37,01 years, 2021 - 35,98 years; and 2022 - 38,66 years. This approach is justified as it takes into account the average statistical value.

their share is up to 28,5%). The hypothetical total cost of hospitalization, considering all funding sources, could amount to 217,246,733.7 tenge.

In 2019, due to a slight increase in hospitalization cases (0,5%), the cost increased by 27,737,839.4 tenge (Table 1). In 2020, the hospitalization rate decreased due to the introduction of restrictive measures related to COVID-19, allowing the government to reduce its expenses to 174,802,500.0 tenge.

In 2022, the government spent up to 288,111,915.7 tenge on hospitalization. Considering all financial sources (with the patient’s contribution at 17,9%), this amount rises to 339,683,948.6 tenge.

Table 1 - Costs of Primary Hospitalization for Individuals with Spinal Cord Injuries, 2018 – 2022, in Tenge

Period	Costs According to Clinical Cost Groups Tariff	Hypothetical Total Cost Indicator
2018	169 063 606,0	217 246 733,0
2019	196 801 445,4	245 411 402,4
2020	49 783 752,0	62 478 608,8
2021	101 690 298,5	127 621 324,6
2022	288 111 915,7	339 683 948,6
Total	805 451 017,6	992 442 017,2

Considering the costs associated with the treatment of Secondary health conditions, the costs for the «recovery» of individuals with spinal cord injuries increase.

Since 37.3±1.7% of all hospitalized patients experience secondary health conditions (and in some cases, two or more), an assessment of the burden was carried out using the average values based on the tariffs for each year.

The average cost in a 24-hour hospital for secondary health conditions according to ICD-10 was, on average, 85,695.7 tenge in 2018, 88,987.2 tenge in 2019, 97,548.6 tenge in 2020, 98,564.5 tenge in 2021, and 104,217.7 tenge in 2022 [12].

The state spends, on average, an additional 13.6±0.4% on medical services for secondary health conditions. Consequently, in 2018, the costs for the hospitalization of individuals with spinal cord injuries and secondary health conditions increased by 15,6% (26,308,578.9 tenge), in 2019 by 14,4% (28,386,916.8 tenge), in 2020 by 14,5% (7,218,596.4 tenge), in 2021 by 13,6% (13,799,030.0 tenge), and in 2022 by 10,05% (28,972,520.6 tenge) (Figure 1).

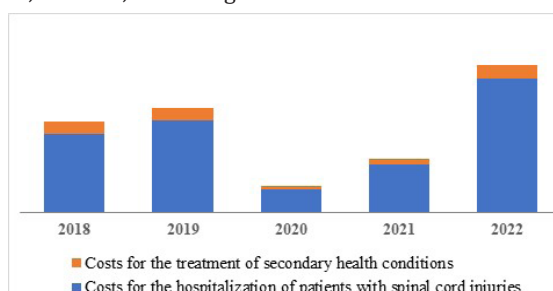


Figure 1 - Costs for the treatment of Secondary health conditions in patients with spinal cord injury

Considering that more than two-thirds of secondary health conditions can be preventable at the level of safe healthcare organization and timely response of specialists to the symptoms of Secondary health conditions, the financial burden could be reduced.

*Indicator «Disability».* The economic damage from the disability of individuals with spinal cord injuries (indirect costs), according to the calculations (Table 2), amounted to 3,532,379,040 tenge in 2022. Over the past 5 years, the total economic damage from disability due to spinal cord injuries for the state amounted to 10,598,376,937 tenge.

Table 2 - Economic Damage from Disability of Patients with Spinal Cord Injuries

Year	Cost of Undeveloped Product Due to Disability	Number of Work-days Lost Due to Disability	Disability Pension Amount per Day	Social Benefits per Day	Medical Care Costs per Day	Number of Calendar Days Spent on Disability	Economic Damage (Column. 2*3+(4+5+6)*7)
1	2	3	4	5	6	7	8
2018	2405	4 671,0*57= 266 247.0	2 333	942	487	6 954,0*57= 396 378.0	2 210 773 671
2019	2 525	5 034,0*67= 337 278.0	2406	1 417	502	7 494,0*67= 502 098.0	3 026 200 800
2020	2 778	4 937,0*12= 59 244.0	2 619	1 417	547	7 350,0*12= 88 200.0	568 822 432
2021	2 917	4 743,0*26= 123 318.0	2 855	1 417	596	7 062,0*26= 183 612.0	1 260 200 994
2022	3 063	5 058,0*60= 303 480.0	3 111	2 000	650	7 530,0*60= 451 800.0	3 532 379 040

*Indicator «Fatality».* In 2018, the economic damage from fatality due to spinal cord injury amounted to 209,378,795.3 tenge.

$$Ppv(t) (2018) = 46 * 120,684 * (75.54 - 37.77) = 209,378,795.3 \text{ tenge}$$

In 2019, the economic damage from fatality due to spinal cord injuries amounted to 238,783,622.5 tenge.

$$Ppv(t) (2019) = 44 * 141,954 * (75.45 - 37.22) = 238,783,622.5 \text{ tenge}$$

In 2020, the economic damage from fatality due to spinal cord injury amounted to 65,639,973.7 tenge.

$$Ppv(t) (2020) = 11 * 161,234 * (74.02 - 37.01) = 65,639,973.7 \text{ tenge}$$

In 2021, the economic damage from fatality due to spinal cord injury amounted to 151,095,385.7 tenge. During

this period, quarantine measures due to COVID-19 were also observed, affecting the fatality rate.

$$Ppv(t) (2021) = 23 * 179,554 * (71.97 - 35.98) = 151,095,385.7 \text{ tenge}$$

In 2022, the economic damage from fatality due to spinal cord injury amounted to 447,009,652.08 tenge.

$$Ppv(t) (2022) = 54 * 214,122 * (77.32 - 38.66) = 447,009,652.1 \text{ tenge}$$

Thus, over the studied period, the total economic damage from fatality amounted to 1,111,907,729.3 tenge.

*The financial burden of traumatic spinal cord injuries.*

The total economic damage to the state over the past 5 years, considering hospitalization, disability, and mortality from spinal cord injuries, amounted to 12,620,410,304.6 tenge (Figure 2).

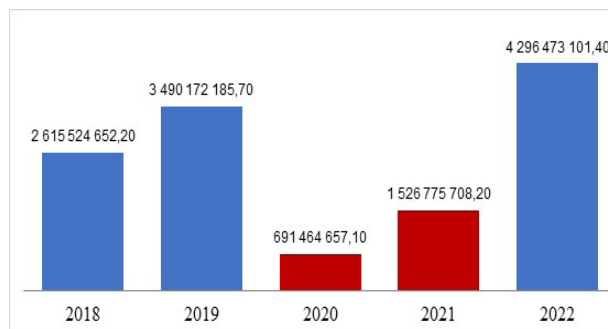


Figure 2 - Financial burden of spinal cord injury trauma

### Discussion

Spinal cord injuries not only impose a significant social burden but also place a financial strain on the healthcare system, and the state as a whole. Despite the relatively low incidence of spinal cord injuries compared to other diseases, the consequences are disproportionately high. International studies indicate significant costs associated with spinal cord injuries, but estimates vary widely, and interpretation is complicated due to differences in healthcare systems and levels of social support [14, 15].

Over the past 5 years, Kazakhstan has spent approximately 1 billion tenge (around 2 billion USD) on the hospitalization of victims with spinal cord injuries,

with the cost of a single episode being 1,000 USD or more. Malekzadeh H. et al. (2021), who combined 21 studies in their work, highlight lower costs for Nigeria, Tanzania, China, and Taiwan (from \$290 to \$4,860), while figures for Australia (\$29,500), Canada (\$9,980), and the United States (\$92,220) are several times higher [8, 16]. Although Kazakhstan's figures are low compared to developed countries, the costs related to providing care for individuals with spinal cord injuries are substantial for the economy.

The main causes of spinal cord injuries are trauma resulting from falls, and road traffic accidents, followed by violence (including self-harm and suicide

attempts), and occupational or sports injuries. During the COVID-19 period, which affected causal factors due to implemented quarantine measures, there was a reduction in the hospitalization of patients with spinal cord injuries in healthcare organizations, as well as a general decline in the level of trauma. This suggests that reducing hospitalization rates through expanded preventive initiatives among the population could help decrease costs.

Delayed identification and treatment of secondary health conditions in patients with spinal cord injuries contribute additional financial burden on the healthcare system (covering costs of diagnostics and treatment, prolonged hospitalization, etc.). Secondary health conditions increase the treatment costs for spinal cord injuries by an average of 13.6±0.4%. The results of this analysis are supported by literature findings. In the study by Yue Cao & James S. Krause, it was noted that secondary health conditions increase annual healthcare costs for spinal cord injury patients by 1.5–2 times [10]. The authors found that gastrointestinal disorders contributed to an increase in costs up to 38,608 USD (compared to 22,968 USD in their absence), pressure sores increased costs up to 45,457 USD (from 27,724 USD), and urinary tract infections up to 38,417 USD (from 24,953 USD). In the Canadian study by Chan BC et al. (2019), additional costs for secondary health conditions

## Conclusion

Spinal cord injuries present significant financial challenges, not only due to the increased healthcare system costs but also the burden on the patients themselves. These injuries also reduce the quality of life for patients (disability, reduced working capacity, etc.). Over the past 5 years, considering hospitalization, disability, and mortality from spinal cord injuries, the economic damage to the state has amounted to 12 billion tenge.

## References

1. National Spinal Cord Injury Statistical Center (NSCISC). *Facts and Figures on Spinal Cord Injury*. 2019. Website. [Cited 10 April 2020]. Available from URL: <https://sites.uab.edu/nscisc/>
2. *Spinal Cord Injury*. World Health Organization (WHO), 2024. Website. [Cited 16 April 2024]. Available from URL: <https://www.who.int/news-room/fact-sheets/detail/spinal-cord-injury>
3. Safdarian, M., Trinkka, E., Rahimi-Movaghar, V., Thomschewski, A., Aali, A., Abady, G. G., Yigit, A. (2023). Global, regional, and national burden of spinal cord injury, 1990-2019: a systematic analysis for the Global Burden of Disease Study 2019. *The Lancet Neurology*, 22(11), 1026-1047. [https://doi.org/10.1016/S1474-4422\(23\)00287-9](https://doi.org/10.1016/S1474-4422(23)00287-9)
4. Liu, Y., Yang, X., He, Z., Li, J., Li, Y., Wu, Y., Xiang, H. (2023). Spinal cord injury: global burden from 1990 to 2019 and projections up to 2030 using Bayesian age-period-cohort analysis. *Frontiers in neurology*, 14, 1304153. <https://doi.org/10.3389/fneur.2023.1304153>
5. Ding, W., Hu, S., Wang, P., Kang, H., Peng, R., Dong, Y., Li, F. (2022). Spinal cord injury: the global incidence, prevalence, and disability from the global burden of disease study 2019. *Spine*, 47(21), 1532-1540. <https://doi.org/10.1097/BRS.0000000000004417>
6. Мирзаева Л.М. Клинико-неврологические особенности и эпидемиологическая характеристика травматических повреждений спинного мозга в Санкт-Петербурге. Диссертация на соискание ученой степени кандидат медицинских наук. - Санкт-Петербург: 2020, 137 с. Режим доступа: [https://freereferats.ru/product\\_info.php?products\\_id=691363](https://freereferats.ru/product_info.php?products_id=691363)
7. Mirzaeva L.M. *Kliniko-nevrologicheskie osobennosti i e'pidemiologicheskaya xarakteristika travmaticheskix povrezhdenij spinного mozga v Sankt-Peterburge (Clinical and neurological features and epidemiological characteristics of traumatic spinal cord injuries in St. Petersburg)* [in Russian]: Dissertaciya na soiskanie uchenoj stepeni kandidat medicinskix nauk. Sankt-Peterburg: 2020, 137 s. Rezhim dostupa: [https://freereferats.ru/product\\_info.php?products\\_id=691363](https://freereferats.ru/product_info.php?products_id=691363)
7. Report on the analysis of the size, share, and trends of the global spinal cord injury treatment market – industry overview and forecast until 2031.
8. Malekzadeh, H., Golpayegani, M., Ghodsi, Z., Sadeghi-Naini, M., Asgardoan, M., Baigi, V., Rahimi-Movaghar, V. (2022). Direct cost of illness for spinal cord injury: a systematic review. *Global spine journal*, 12(6), 1267-1281. <https://doi.org/10.1177/21925682211031190>
9. Chan, B. C. F., Cadarette, S. M., Wodchis, W. P., Krahn, M. D., Mittmann, N. (2019). The lifetime cost of spinal cord injury in Ontario, Canada: A population-based study from the perspective of the public health care payer. *The journal of spinal cord medicine*, 42(2), 184-193. <https://doi.org/10.1080/10790268.2018.1486622>
10. Cao, Y., Krause, J. S. (2020). Estimation of indirect costs based on employment and earnings changes after spinal cord injury: an observational study. *Spinal Cord*, 58(8), 908-913. <https://doi.org/10.1038/s41393-020-0447-1>

ranged from 0,14 to 0,28 million pounds, depending on rehabilitation and the presence of pressure sores [14].

As survival rates after spinal cord injuries increase, the number of people with disabilities is also growing. This fact is linked not only to complications resulting from the injury itself (anatomical and physiological features) but also to systemic deficiencies (issues with the referral system for care, low accessibility of rehabilitation services, etc.). Research by Wei-Chih Lien et al. (2021), Diana Pacheco Barzallo et al. (2021), and Amy Richardson et al. (2019) showed that disability decreases the health potential of the population and impacts the loss of productive life years, social, and economic development of society [17–21]. Over the past 5 years, the economic loss from disability due to spinal cord injuries in Kazakhstan amounted to around 10 billion tenge.

Implementing cross-sector initiatives to reduce risk factors (road and pedestrian path safety, raising public awareness, etc.) will help decrease the number of deaths from spinal cord injuries and significantly reduce the economic damage that the state bears. The economic cost of fatalities from spinal cord injuries in Kazakhstan amounted to up to 1 billion tenge over the past 5 years.

**Conflict of Interest:** None.

**Funding:** None.

**Author Contributions:** Conceptualization – A.M., K.M.; Methodology – A.M., K.A.; Validation – A.M.; Formal analysis – A.M., Al.M.; Writing (original draft preparation) – M., K.A.; Writing (review and editing) – A.M., K.M., Al.M.

11. Diop, M., Epstein, D. (2024). A Systematic Review of the Impact of Spinal Cord Injury on Costs and Health-Related Quality of Life. *PharmacoEconomics-Open*, 8(6), 793-808. <https://doi.org/10.1007/s41669-024-00517-3>
12. Об утверждении тарифов на медицинские услуги, оказываемые в рамках гарантированного объема бесплатной медицинской помощи и в системе обязательного социального медицинского страхования. Приказ и.о. Министра здравоохранения Республики Казахстан: от 30 октября 2020 года № ҚР ДСМ-170/2020. Режим доступа: <https://adilet.zan.kz/rus/docs/V2000021550>
- Ob utverzhdenii tarifov na medicinskie uslugi, okazyvaemye v ramkax garantirovannogo ob`ema besplatnoj medicinskoj pomoshhi i v sisteme obyazatel'nogo social'nogo medicinskogo straxovaniya. Prikaz i.o. Ministra zdравоохraneniya Respubliki Kazaxstan (On approval of tariffs for medical services provided within the framework of the guaranteed volume of free medical care and in the system of compulsory social health insurance. Order of the Acting Minister of Health of the Republic of Kazakhstan) [in Russian]: ot 30 oktyabrya 2020 goda № ҚR DSM-170/2020. Rezhim dostupa: <https://adilet.zan.kz/rus/docs/V2000021550>
13. Бюро национальной статистики. Агентства по стратегическому планированию и реформам Республики Казахстан. 2024. Режим доступа: <https://www.gov.kz/memleket/entities/stat/about?lang=ru>
- Byuro nacional'noj statistiki Agentstva po strategicheskomu planirovaniyu i reformam Respubliki Kazaxstan (Bureau of National Statistics of the Agency for Strategic Planning and Reforms of the Republic of Kazakhstan) [in Russian]. 2024. Rezhim dostupa: <https://www.gov.kz/memleket/entities/stat/about?lang=ru>
14. McDaid, D., Park, A. L., Gall, A., Purcell, M., Bacon, M. (2019). Understanding and modelling the economic impact of spinal cord injuries in the United Kingdom. *Spinal Cord*, 57(9), 778-788. <https://doi.org/10.1038/s41393-019-0285-1>
15. Krause, J. S., Murday, D., Corley, E. H., DiPiro, N. D. (2019). Concentration of costs among high utilizers of health care services over the first 10 years after spinal cord injury rehabilitation: a population-based study. *Archives of Physical Medicine and Rehabilitation*, 100(5), 938-944. <https://doi.org/10.1016/j.apmr.2018.10.020>
16. Vaikuntam, B. P., Middleton, J. W., McElduff, P., Connelly, L., Pearce, J., Stanford, R., Sharwood, L. N. (2019). Identifying predictors of higher acute care costs for patients with traumatic spinal cord injury and modeling acute care pathway redesign: a record linkage study. *Spine*, 44(16), E974-E983. <https://doi.org/10.1097/BRS.0000000000003021>
17. Furlan, J. C., Chan, B. C., Chan, V. K., Fehlings, M. G. (2022). Economic impact of traumatic spinal cord injury. In *Neural Repair and Regeneration After Spinal Cord Injury and Spine Trauma* (pp. 371-384). Academic Press. <https://doi.org/10.1016/B978-0-12-819835-3.00021-6>
18. Lien, W. C., Wang, W. M., Wang, F., Wang, J. D. (2021). Savings of loss-of-life expectancy and lifetime medical costs from prevention of spinal cord injuries: analysis of nationwide data followed for 17 years. *Injury prevention*, 27(6), 567-573. <https://doi.org/10.1136/injuryprev-2020-043943>
19. Stokes, S., Drozda, M., Lee, C. (2022). The past, present, and future of traumatic spinal cord injury therapies: a review. *Bone Joint Open*, 3(5), 348-358. <https://doi.org/10.1302/2633-1462.35.BJO-2021-0177.R1>
20. Pacheco Barzallo, D., Hernandez, R., Brach, M., Gemperli, A. (2022). The economic value of long-term family caregiving. The situation of caregivers of persons with spinal cord injury in Switzerland. *Health Social Care in the Community*, 30(5), e2297-e2307. <https://doi.org/10.1111/hsc.13668>
21. Richardson, A., Samaranayaka, A., Sullivan, M., Derrett, S. (2021). Secondary health conditions and disability among people with spinal cord injury: A prospective cohort study. *The journal of spinal cord medicine*, 44(1), 19-28. <https://doi.org/10.1080/10790268.2019.1581392>

## Қазақстан Республикасындағы жұлын жарақаттарының қаржылық ауыртпалығы

Алматов М. <sup>1</sup>, Кульжанов М. <sup>2</sup>, Алиев М. <sup>3</sup>, Кауышева А. <sup>4</sup>

<sup>1</sup> PhD докторант, Қазақстандық медицина университеті, Алматы, Қазақстан. E-mail: maratalmatov@gmail.com

<sup>2</sup> Денсаулық сақтау саясаты мен менеджменті кафедрасының профессоры, С.Д. Асфендияров атындағы Қазақ Ұлттық медицина университеті, Алматы, Қазақстан. E-mail: mkkutzhan@gmail.com

<sup>3</sup> Директордың ұйымдастыру-әдістемелік жұмысы жөніндегі орынбасары, №7 Қалалық клиникалық аурухана, Алматы, Қазақстан. E-mail: a.marat.a0903@mail.ru

<sup>4</sup> Ғылым және адами ресурстар департаментінің директоры, Денсаулық сақтау Министрлігі, Астана, Қазақстан. E-mail: a.kauysheva@dsm.gov.kz

### Түйіндеме

Зерттеудің мақсаты: жұлын жарақатынан зардап шеккендердің денсаулығы мен физикалық әл-ауқатын сақтау және нығайту үшін Қазақстан Республикасы көтеретін шығындар сомасын анықтау болып табылады.

Әдістері. Бағалау үш көрсеткіш бойынша жүргізілді: емдеуге жатқызу, мүгедектік және өлім-жітім азайған жағдайда үнемделген қаражат сомасы. Талданатын кезең: 2018–2022 жылдар аралығы.

Нәтижелер. Талданып отырған кезеңде жұлынның жарақаттық зақымдануы бар пациенттерді емдеуге жатқырудан келтірілген экономикалық залал шамамен 800 млн. теңгені құрады. Леспе ауруларды ескере отырып, мемлекет орташа есеппен қосымша 13,6 ± 0,4% шығын жұмсады. Мемлекет үшін экономикалық залал сомасы 10 598 376 937 теңгені, ал өлім-жітімнен – 1 111 907 729,3 теңгені құрады. Өткен 5 жыл ішінде емдеуге жатқызуды, мүгедектікті және жұлын жарақатынан өлім-жітімді ескергенде мемлекеттің экономикалық шығыны 12 620 410 304,6 теңгені құрады.

Қорытындылар. Жұлын жарақаттары едәуір қаржылық қиындықтарға алып келеді, олар денсаулық сақтау жүйесіне, сондай-ақ пациенттің өзіне арналған шығыстардың ұлғаюының нәтижесі болып табылады. Сонымен қатар пациенттердің өмір сүру сапасын төмендетеді (мүгедектік, еңбек ету қабілетінің төмендеуі және т.б.).

Түйін сөздер: қаржылық ауыртпалық, экономикалық залал, жұлын жарақаттары.

## Финансовое бремя травматических повреждений спинного мозга в Республике Казахстан

[Алматов М.](#)<sup>1</sup>, [Кульжанов М.](#)<sup>2</sup>, [Алиев М.](#)<sup>3</sup>, [Кауышева А.](#)<sup>4</sup>

<sup>1</sup> PhD докторант, Казахстанский медицинский университет, Алматы, Казахстан. E-mail: maratalmatov@gmail.com

<sup>2</sup> Профессор кафедры политики и менеджмента здравоохранения, Казахский национальный медицинский университет имени С.Д. Асфендиярова, Алматы, Казахстан. E-mail: mkkutzhana@gmail.com

<sup>3</sup> Заместитель директора по организационно-методической работе, Городская клиническая больница №7, Алматы, Казахстан. E-mail: a.marat.a0903@mail.ru

<sup>4</sup> Директор, Департамент науки и человеческих ресурсов Министерства здравоохранения, Астана, Казахстан.  
E-mail: a.kauysheva@dsm.gov.kz

### Резюме

*Цель исследования:* являлось выявление суммы затрат, которое несет Республика Казахстан для сохранения и укрепления здоровья и физического благополучия пострадавших со спинномозговыми травмами.

*Методы.* Оценка проводилась по трем показателям: сумма средств, сэкономленная в случае снижения госпитализации, инвалидности и летальности. Анализируемый период: 2018–2022 годы.

*Результаты.* За анализируемый период экономический ущерб от госпитализации пациентов с травматическими повреждениями спинного мозга составил около 800 млн. тенге, с учетом сопутствующих заболеваний в среднем государство тратит дополнительно 13,6±0,4%. Сумма экономического ущерба для государства составил 10 598 376 937 тенге, а от летальности – 1 111 907 729,3 тенге. Суммарно, за прошедшие 5 лет с учетом госпитализации, инвалидности и летальности от спинномозговых травм экономический ущерб государства составил 12 620 410 304,6 тенге

*Выводы.* Спинномозговые травмы несут значительные финансовые трудности, которые не только являются результатом увеличения расходов на систему здравоохранения, но и самого пациента; а также снижает качество жизни пациентов (инвалидизация, снижение трудоспособности и др.).

*Ключевые слова:* финансовое бремя, экономический ущерб, спинномозговые травмы.

<https://doi.org/10.52889/1684-9280-2025-76-1-63-70>

Original article

## Analysis of the treatment of total knee arthroplasty

[Mukhtar Abilmazhinov](#)<sup>1</sup>, [Ermek Aubakirov](#)<sup>2</sup>, [Abzal Mombekov](#)<sup>3</sup>, [Bakbergen Mamassaliev](#)<sup>4</sup>,  
[Marat Kussainov](#)<sup>5</sup>, [Andrey Kuznetsov](#)<sup>6</sup>, [Tomiris Abilmazhinova](#)<sup>7</sup>, [Ainabek Serikbai](#)<sup>8</sup>

<sup>1</sup> Associate Professor, Head of the Department of Traumatology, Orthopedics, Astana Medical University, Astana, Kazakhstan.  
 E-mail: Salta\_sso@mail.ru

<sup>2</sup> Head of the Department of Traumatology, Multidisciplinary City Hospital №2, Astana, Kazakhstan.  
 E-mail: ermek.a1977@mail.ru

<sup>3</sup> Doctor of the traumatology department, Multidisciplinary City Hospital №2, Astana, Kazakhstan.  
 E-mail: abzalmombekov8800@gmail.com

<sup>4</sup> Doctor of the traumatology department, Multidisciplinary City Hospital №2, Astana, Kazakhstan.  
 E-mail: baxa\_medic\_88@mail.ru

<sup>5</sup> Doctor of the traumatology department, Multidisciplinary City Hospital №2, Astana, Kazakhstan.  
 E-mail: kussainov.marat1991@gmail.com

<sup>6</sup> Doctor of the traumatology department, Multidisciplinary City Hospital №2, Astana, Kazakhstan.  
 E-mail: 19antrax83@gmail.com

<sup>7</sup> 1st year Master of Science, Department of Computing and Data Science, Astana IT University, Astana, Kazakhstan.  
 E-mail: abilmazhinovatomiris@gmail.com,

<sup>8</sup> Resident of the Department of Traumatology, Orthopedics, Astana Medical University, Astana, Kazakhstan.  
 E-mail: Bek-96.kz@mail.ru

### Abstract

Osteoarthritis of the knee joint of stages III-IV (according to the classification of Kellgren and Lawrence) is characterized by severe pain syndrome, impaired function of support and movement, as well as a significant decrease in quality of life.

The aim: to analyze the results of TKA operations performed in the Multidisciplinary City Hospital №2 of the Akimat of Astana over a five-year period.

Methods. In the period from 2020 to 2024, a retrospective study was conducted aimed at evaluating the clinical effectiveness of the treatment of patients after total knee arthroplasty. The study included 495 patients, including 346 (70%) women and 149 (30%) men, with an average age of 56 years (from 42 to 73).


Results. The diagnoses were distributed as follows: degenerative-dystrophic gonarthrosis was detected in 470 (94.9%) cases and accounted for the majority of operations, post-traumatic gonarthrosis in 9 (1.8%) cases, and 16 (3.2%) operations were performed as part of revision arthroplasty. A significant improvement in the functional status was recorded 3 months after the operation, when the index reached 82.7±35.8 points, and one year after the intervention, when it was 84.2±4.5 points. A similar dynamic was observed in patients' subjective assessment of quality of life on the SF-36 scale before and after surgery.

Conclusion. The main solution of TKA is to eliminate the pain factor and restore full joint mobility, thereby improving the quality of life of patients with disability. However, it is characterized with significant postoperative pain, which can hinder rehabilitation and cause complications.

Keywords: analysis, total arthroplasty, knee joint, degenerative-dystrophic arthrosis, treatment.

Corresponding author: Abilmazhinov Mukhtar, Doctor of Medical Sciences, Head of the Department of Traumatology and Orthopedics, Astana Medical University, Astana, Kazakhstan  
 Postal code: 010000  
 Address: Kazakhstan, Astana, Saraishyk st. 6, apt. 171  
 Phone: +7 7016570512  
 E-mail: Salta\_sso@mail.ru

J Trauma Ortho Kaz 76 (1) 2025: 63-70  
 Received: 17-01-2025  
 Accepted: 09-02-2025



This work is licensed under a Creative Commons Attribution 4.0 International License

## Introduction

Total knee arthroplasty (TKA) is one of the most common and expensive elective surgeries in the world, performed more than 600,000 times per year, according to the Department of Epidemiology and Biostatistics at the University of California, San Francisco, USA. Primary TKA is typically performed electively, with hospitalization costs averaging \$30,000. About 80% of patients are satisfied with the postoperative results, which justifies the frequency of this procedure and its high cost. However, about 5% of surgeries require revision surgery, which costs up to \$75,000 per procedure. In 2005, about 500,000 TKA surgeries were performed in the United States, with a total cost exceeding \$11 billion. By 2013, osteoarthritis was among the top five most expensive diseases in terms of hospital costs, and these five diseases account for about 20% of all hospital costs. The number of such surgeries is projected to increase as the US population ages [1].

To date, the TKA registry of the Vreden Russian Research Institute of Traumatology and Orthopedics (Russia) contains data on more than 39,000 operations, which allows tracking the dynamics of the development of this area of surgery in the Russian Federation. From 2011 to 2022, the center performed 36,350 primary endoprosthetics operations, which is 92.3% of all interventions. The number of primary operations increased from 1,678 in 2011 to 3,924 in 2022. Similar trends are observed in Australia and Sweden, where the number of such operations increased by 8.2% and 8%, respectively, in 2021 compared to 2020. In Australia, the proportion of primary interventions increased from 41% in 2005 to 76.1% in 2021, and in Switzerland from 24.4% in 2015 to 31.9% in 2020 [2].

## Materials and methods

A retrospective study was conducted from 2020 to 2024 to evaluate the clinical efficacy of treatment in patients after TKR. The study included 495 patients, including 346 (70%) women and 149 (30%) men, with an average age of 56 years (42 to 73). Indications for primary TKA in 470 patients were degenerative-dystrophic arthrosis of stage III-IV, in 9 patients - post-traumatic arthrosis, and in 16 cases, revision endoprosthetics was performed.

All patients were examined according to the standard algorithm. Before hospitalization, they were recommended to undergo X-rays, computed tomography (CT), general and biochemical blood tests, C-reactive protein testing, fibrogastroduodenoscopy (FGDS), ultrasound Dopplerography (USDG), echocardiography (EchoCG) and a dental examination with mandatory oral sanitation. Upon hospitalization, the assessment began with an analysis of the anamnesis, including extracts, X-ray results and laboratory data, as well as the chronology of the onset of pain syndrome. The nature of the pain, the level of physical activity before the operation, the presence of risk factors for infectious diseases, previous invasive interventions and the amount of conservative treatment were taken into account.

Before the operation, patients were injected intramuscularly with 2.0 ml of sibazon (5 mg/ml) for premedication. For 30 minutes before the protocol operation, 1.0 g of cefazolin or 1.5 g of cefuroxime was injected intravenously to prevent infectious complications. The surgical procedure was performed via a standard anterior median approach. Resection of the tibial condyles was performed using an extramedullary guide, and resection of the femur was performed using an intramedullary technique. Patellar replacement was not performed in any case. Non-antibiotic cement was used. The intraoperative

According to World Health Organization forecasts, by 2025 the number of people over 60 years old in the world will reach 1 billion, while the proportion of diseases and injuries of large joints among all diseases of the musculoskeletal system will increase by 80%. About 1.5 million endoprosthetic surgeries are performed annually worldwide [1].

According to the reporting data, in Kazakhstan about 1,700 people out of every 10,000 population need joint endoprosthetics (which corresponds to about 17,000 operations per year). However, the actual number of operations performed in the country is significantly lower [3].

Osteoarthritis of the knee joint stage III-IV (according to the classification of Kellgren and Lawrence) is characterized by severe pain syndrome, impaired support and movement function, as well as a significant decrease in the quality of life. One of the most effective treatment methods that allows you to restore the range of motion, stability in the joint and eliminate pain is total endoprosthetics [4,5].

Over the past decades, this operation has become one of the most common reconstructive procedures in orthopedics. However, despite the improvement of technologies and implants, up to 20% of patients remain dissatisfied with the outcome of the intervention [3,6].

*The aim of the study:* to analyze the results of TKA operations performed in the Multidisciplinary City Hospital № 2 of the Akimat of Astana over a five-year period.

infusion volume was 1500-2000 ml of crystalloid and colloid solutions.

Postoperatively, for the prevention of venous thromboembolism, patients were prescribed 0.4 ml of enoxaparin sodium solution subcutaneously in the evening, and after discharge - dabigatran etexilate 110 mg, 1 pill twice a day or rivaroxaban 10 mg once in the evening for three weeks. For non-drug thromboprophylaxis, elastic bandaging or special stockings were used, starting from the operating room, as well as ultrasound Doppler imaging of the lower limb vessels. Early mobilization began the day after surgery. Rehabilitation included a set of exercises supervised by exercise therapy doctors and physiotherapists using passive movements and myostimulation. Patients were recommended to limit the load when walking with crutches for three months.

A follow-up examination was conducted before discharge and after 3 months, then one year after surgery. The presence of pain syndrome was assessed and X-ray examinations were performed for signs of endoprosthesis loosening. Functional assessment was performed using the American Knee Society Score (KSS) knee joint assessment system [7], and subjective assessment of quality of life was carried out using the SF-36 questionnaire (physical and psychological components were summed up) [8]. Data was processed using the Stat Soft Statistica 6.0 program.



## Results

At the time of hospitalization, patients had severe limitations of movement in the knee joint, no extension and flexion, severe pain, decreased daily physical activity and deterioration in quality of life. According to the study

results, the average age of patients was 56.2 years (min 39, max 78). Of the 495 patients, 346 (69.8%) were women (Table 1).

Table 1 - Average rates of patients examined

Nº	Years	Female	Male	Average age	Average duration of surgery	Average bed-days
1	2024	65(67,7%)	31(32,3%)	54,2 (min 40 max 71)	78,0±12,0min.	9,0
2	2023	72(70,5%)	30(29,5%)	56,4 (min 41 max 75)	80,0±15,0min.	10,2
3	2022	75(70,7%)	31(29,3%)	55,3 (min 39 max 76)	82,0±10,0min.	11,3
4	2021	72(69,9%)	31(30,1%)	56,4 (min 40 max 71)	90,0±15,0min.	13,5
5	2020	62(70,4%)	26(29,6%)	58,5 (min 42 max 78)	92,0±10,0min.	13,5
	Sum	346 (69,8%)	149 (30,2%)	56,2 (min 39 max 78)	84,4±12,4min.	11,5

In our clinic (Multidisciplinary City Hospital №2 of the Akimat of Astana, Traumatology and Orthopedics Department), 495 TKA surgeries were performed from 2020 to 2024 (Table 2). Stryker Triathlon and Zimmer Biomet implants were used in all cases. The diagnoses were

distributed as follows: degenerative-dystrophic gonarthrosis was detected in 470 (94.9%) cases and accounted for the majority of operations, post-traumatic gonarthrosis - in 9 (1.8%) cases, and 16 (3.2%) operations were performed as part of revision endoprosthesis.

Table 2 - Number of operations and names of pathologies

Nº	Years	Number of operations	Diagnosis		
			Degenerative-dystrophic gonarthrosis III-IVstg	Post-traumatic gonarthrosis	Revision
1	2024	96	90 (93,8%)	1 (1,0%)	5 (5,2%)
2	2023	102	100 (98,2%)	1 (0,9%)	1 (0,9%)
3	2022	106	101 (95,3%)	2 (1,9%)	3 (2,8%)
4	2021	103	96 (93,2%)	4 (3,9%)	3 (2,9%)
5	2020	88	83 (94,4%)	1 (1,1%)	4 (4,5%)
	Sum	495	470 (94,9%)	9 (1,8%)	16 (3,2%)

The results of the assessment according to the KSS scale before and after the operation are presented in Table 3. The average assessment of the functional state of patients before the operation was 42.7±4.2 points. A significant

improvement in the functional status was recorded 3 months after the operation, when the indicator reached 82.7±35.8 points, and one year after the intervention, when it was 84.2±4.5 points.

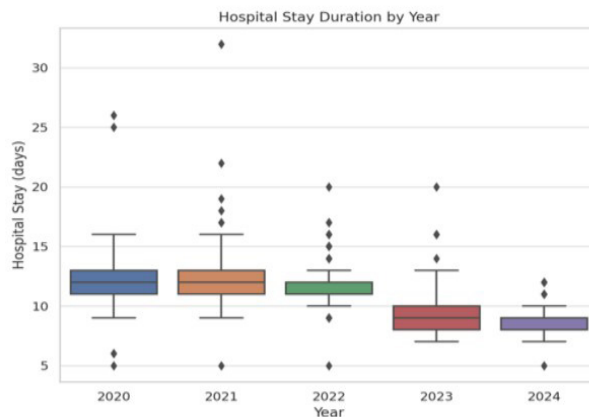


Figure 1 - Boxplot: Hospital Stay Duration by Year

The boxplot analysis demonstrates a significant reduction in hospital stay duration from 2020 to 2024, with median values decreasing from 12-13 days in 2020-2021 to 8-9 days in 2023-2024. Tukey's HSD test confirmed that

hospital stays in 2023 and 2024 were significantly shorter than in previous years (p<0.05), reflecting advancements in surgical efficiency, rehabilitation protocols, and perioperative management. However, the difference

between 2023 and 2024 was not statistically significant ( $p > 0.05$ ), suggesting that these improvements have stabilized.

Additionally, the reduction in outliers over time indicates more standardized post-surgical recovery protocols.

Table 3 - Assessment of knee joint function in patients of both groups according to the KSS scale

Observation period	Results
Before surgery	42,7±4,2
After 3 months	82,5±3,8
After a year	84,2±4,5

Similar dynamics were observed in the subjective assessment of quality of life by patients on the SF-36 scale

before and after surgery. The results of these assessments are presented in Table 4.

Table 4 - Assessment of quality of life on the SF-36 questionnaire

Observation period	Results
Before surgery	75,6±8,4
After 3 months	142,8±7,6
After a year	164,2±3,5

During the first 6 weeks after surgery, 7 (1.4%) patients required closed manual knee joint redressing under general anesthesia to eliminate range of motion

limitations. The condition was considered unsatisfactory if the joint flexion angle was less than 90°.

### Discussion

Postoperative pain is a major obstacle to restoring mobility and returning to active life after TKA. Effective pain management plays a key role in enhanced recovery protocols after TKA. Pain after TKA is complex, occurring both locally in the knee and along nerve pathways, which can lead to prolonged and delayed recovery, sometimes lasting several months. In some cases, pain can be a determining factor, significantly affecting the patient's quality of life. To combat pain after TKA, a comprehensive approach with analgesics is necessary, enhanced by the use of potentiating drugs. Some of them can be administered systemically, sometimes even before surgery, while others are applied locally, directly to the surgical site. Local administration can be carried out by injections at the surgical site or near nerve endings to reduce pain stimuli [9,10]. Local infiltration analgesia (LIA) effectively reduces postoperative pain in the early postoperative period and also reduces the need for narcotic analgesics. However, the problem of postoperative pain relief in patients unresponsive to LIA requires further research [5].

pain relief in patients with TKA remains one of the pressing problems of modern medicine and requires the development of new approaches to its solution. One of such solutions is the method of high-volume local infiltration anesthesia (HVLIA), which demonstrated its effectiveness in the works of D. Kerr, L. Kohan in 2008 [12]. Publications on the use of postoperative wound infiltration appeared earlier, but it was these authors who were able to demonstrate the effectiveness and safety of this method on a sufficiently large number of patients [13].

American researchers noted that transcutaneous peripheral nerve stimulation (TPNS) is a promising non-opioid method for treating chronic postoperative pain, in particular after TKA. Thin wire electrodes are inserted under ultrasound guidance and precisely directed to the femoral and sciatic nerves of the leg. The effectiveness of TPNS in reducing chronic postoperative pain has been clinically proven. This method improves the functional recovery of patients and accelerates their return to active life after TKA [11].

The significant severity of postoperative pain syndrome in TKA requires the development of new treatment protocols, since the use of only multicomponent systemic analgesia is ineffective. Epidural anesthesia (EDA) provides the best control over surgical pain, but it requires careful monitoring by the staff due to a fairly high incidence of adverse reactions, primarily the development of hypotension and postoperative nausea and vomiting. Despite certain technical and organizational difficulties in using EDA for postoperative pain relief in patients after TKA, the results obtained convincingly proved its effectiveness.

The complex innervation of the knee joint does not allow recommending any one type of blockade as the only method of postoperative pain relief. Increasingly, we are talking about combined blockade of two, and sometimes three nerves, which often requires the use of special equipment. The negative aspects of peripheral nerve blocks include muscle weakness and the associated risk of falling, as well as hypoesthesia (decreased sensitivity) of the lower limb.

When using HVLIA, a level of analgesia comparable to EDA can be achieved. Therefore, HVLIA is not inferior in the effectiveness of postoperative pain relief to EDA, does not require strict monitoring and is accompanied by a lower incidence of adverse reactions and complications, and the simplicity, safety and effectiveness of the technique in the future can make it the "procedure of choice" in the scheme of multimodal analgesia during TKA [14].

Robotic knee replacement procedures are becoming a new trend that attracts the attention of orthopedic surgeons around the world. There is a hypothesis that the use of robotics improves the accuracy of prosthesis positioning and restoration of its centering. Studies have shown that robotic TKA provides superior postoperative anatomical and mechanical alignment compared to traditional TKA. However, clinical and functional outcomes, as well as the incidence of complications, remain the same [15].

Dissatisfaction with the results of postoperative

The usage of 3D technologies to create individual

surgical templates and physical models of bones (tibia and femur) in TKA demonstrates good and excellent results. This method is especially useful in complex cases when standard instruments or computer navigation do not provide the required accuracy [4].

Studies show that small residual varus deformities (mean  $3.9^\circ \pm 0.74^\circ$ , from  $3.1^\circ$  to  $5.6^\circ$ ) after TKA in patients with varus gonarthrosis do not have a significant impact on the clinical, radiographic, functional and dynamometric results of treatment [16].

The range of motion in the knee joint before TKA plays a key role in determining the functional results after it. Limitation of mobility, especially associated with tension of the extensor muscles, before surgery increases the risk of limitation of flexion in the postoperative period. Increasing range of motion before TKA is therefore an important goal to create optimal conditions for the flexor muscles to work after surgery.

Knee flexion after TKA depends on many factors, but range of motion before surgery is one of the most significant [13,17,18,19].

The group of UK researchers identified the feasibility of a randomized controlled trial to evaluate a pre-habilitation program for frail patients undergoing TKA. Participants were instructed to perform daily home exercises for 12 weeks before surgery and were given a daily protein supplement. Qualitative interviews with participants and non-participants were conducted and analyzed using thematic analysis [17,19].

## Conclusion

Active treatment of degenerative-dystrophic diseases of the knee joints, in particular TKA, is becoming an increasingly common, frequently used method of treatment. The main solution to TKA is to eliminate the pain factor and restore full mobility of the joints, thereby improving the quality of life of patients with restoration of working capacity. However, this is characterized by significant postoperative pain, which can hinder rehabilitation and cause complications. It is also necessary to actively implement protocols for early postoperative rehabilitation of patients, aimed at early activation of patients after surgery and reducing the duration of their inpatient treatment.

## References

1. Tran, A. A., Prasad, V. (2023). Visualizing the randomized sham-controlled trial in orthopedic research: proposed steps to conducting a total knee arthroplasty randomized controlled trial. *Journal of comparative effectiveness research*, 12(3), e210275. <https://doi.org/10.57264/ceer-2021-0275>
2. Преображенский, П. М., Филь, А. С., Корнилов, Н. Н., Пантелеев, А. Н., Гуацаев, М. С., Каземирский, А. В., Середина, А. П. (2023). Эндопротезирование коленного сустава в клинической практике: анализ 36 350 наблюдений из регистра НМИЦ ТО имени П. П. Вредена. *Травматология и ортопедия России*, 29(3), 73-85. <https://doi.org/10.17816/2311-2905-9349>
3. Преобразженский, П. М., Филь, А. С., Корнилов, Н. Н., Пантелеев, А. Н., Гуацаев, М. С., Каземирский, А. В., Середина, А. П. (2023). Эндопротезирование коленного сустава в клинической практике: анализ 36 350 наблюдений из регистра НМИЦ ТО имени П. П. Вредена (Knee joint endoprosthesis in clinical practice: analysis of 36,350 observations from the registry of the R. R. Vredena National Medical Research Center of Traumatology and Orthopedics) [in Russian]. *Травматология и ортопедия России*, 29(3), 73-85. <https://doi.org/10.17816/2311-2905-9349>
3. Ашимов, К., Тимур, Б., Октяброва, Д., Сулейменов, Б., Бекназаров, А., Агабеков, Е. (2022). Опыт применения различных моделей эндопротезов при коксартрозах в нашей практике. *Traumatology and Orthopaedics of Kazakhstan*, 23-28. <https://doi.org/10.52889/1684-9280-2022-3-64-23-28>
4. Ashimov, K., Timur, B., Oktyabrova, D., Sulejmenov, B., Beknazarov, A., Agabekov, E. (2022). Opyt primeneniya razlichnyx modelej endoprotezov pri koksartrozax v nashej praktike (Experience of using various models of endoprosthesis for coxarthrosis in our practice) [in Russian]. *Traumatology and Orthopaedics of Kazakhstan*, 23-28. <https://doi.org/10.52889/1684-9280-2022-3-64-23-28>
4. Karyakin, N. N., Malyshev, E. E., Gorbatov, R. O., Rotich, G. K. (2017). 3D printing technique for patient-specific instrumentation in total knee arthroplasty. *Traumatology and Orthopedics of Russia*, 23(3), 110-118. <https://doi.org/10.17816/2311-2905-9349>

Rehabilitation interventions, including specific exercises and psychological support, play an important role in the recovery of knee function after TKA. Early rehabilitation, including Morita therapy, has proven effective in reducing the risk of deep vein thrombosis, as well as in reducing the time to restore lower limb motor function, including straight leg raise, walking time, and knee flexion range. This treatment program demonstrates significant potential in improving joint function, reducing pain, improving patients' quality of life, and increasing range of motion [20].

The technology of accelerated rehabilitation after large joint replacement, known as "fast-track", has demonstrated its safety and effectiveness. Its usage in the USA and European countries has significantly reduced the length of hospital stay for patients without increasing the number of complications. Further development of the "fast-track" technique should be aimed at improving pain relief, especially in the postoperative period, after the patient is discharged from the hospital [21,22,23].

The patient's age and the extent of surgical intervention are not contraindications for the use of the "fast-track" protocol. The key factors for success are informing the patient about the method and his active participation in the recovery process. The implementation of the protocol for accelerated recovery after endoprosthesis surgery in our country is at an insufficient level. Overcoming organizational difficulties along the way is an important task.

**Conflict of interest:** none declared.

**Source of funding:** the study was conducted without sponsorship.

**Authors' contributions.**

Conceptualization – M.A.; E.A.; A.M.; B.M.; methodology – M.A.; T.A.; A.K.; E.A.; verification – M.A.; M.K.; E.A.; A.M.; formal analysis – T.A., A.S.; M.K.; A.M.; writing (original draft) – M.A.; A.K.; M.K.; A.S.; writing (review and editing) – M.A.; M.K.; A.K.; B.M.; T.A.

[org/10.21823/2311-2905-2017-23-3-110-118](https://doi.org/10.21823/2311-2905-2017-23-3-110-118)

5. Alghadir, A. H., Iqbal, Z. A., Anwer, S., Anwar, D. (2020). Comparison of simultaneous bilateral versus unilateral total knee replacement on pain levels and functional recovery. *BMC Musculoskeletal Disorders*, 21, 1-7. <https://doi.org/10.1186/s12891-020-03269-3>

6. Tapper, V., Toom, A., Pamilo, K., Niinimäki, T., Nieminen, J., Nurmi, S., Paloneva, J. (2022). Primary total knee replacement for tibial plateau fractures in older patients: a systematic review of 197 patients. *Archives of Orthopaedic and Trauma Surgery*, 142(11), 3257-3264. <https://doi.org/10.1007/s00402-021-04150-1>

7. Jn, I. (1989). dorr ld, scott rd, scott Wn. Rationale of the knee society clinical rating system. *Clin Orthop Relat Res*, 13-4.

8. Цапина, Т. Н., Слизкова, К. Ш., Эрдес, Ш. Ф. (2004). Качество жизни у больных остеоартрозом. *Научно-практическая ревматология*, (2), 4. <https://cyberleninka.ru/article/n/kachestvo-zhizni-u-bolnyh-osteoartrozom>

Czapina, T. N., Slizkova, K. Sh., E'rdes, Sh. F. (2004). Kachestvo zhizni u bol'ny'x osteoartrozom (Quality of life in patients with osteoarthritis) [in Russian]. *Nauchno-prakticheskaya revmatologiya*, (2), 4. <https://cyberleninka.ru/article/n/kachestvo-zhizni-u-bolnyh-osteoartrozom>

9. de Ladoucette, A. (2023). Management of perioperative pain after TKA. *Orthopaedics Traumatology: Surgery Research*, 109(1), 103443. <https://doi.org/10.1016/j.otsr.2022.103443>

10. Khatri, C., Ahmed, I., Dhair, F., Rodrigues, J., Underwood, M., Davis, E. T., Metcalfe, A. (2024). What's important for recovery after a total knee replacement? a systematic review of mixed methods studies. *Archives of Orthopaedic and Trauma Surgery*, 144(5), 2213-2221. <https://doi.org/10.1007/s00402-023-05136-x>

11. Goree, J. H., Grant, S. A., Dickerson, D. M., Ilfeld, B. M., Eshraghi, Y., Vaid, S., Boggs, J. W. (2024). Randomized placebo-controlled trial of 60-day percutaneous peripheral nerve stimulation treatment indicates relief of persistent postoperative pain, and improved function after knee replacement. *Neuromodulation: Technology at the Neural Interface*, 27(5), 847-861. <https://doi.org/10.1016/j.neurom.2024.03.001>

12. Kerr, D. R., Kohan, L. (2008). Local infiltration analgesia: a technique for the control of acute postoperative pain following knee and hip surgery: a case study of 325 patients. *Acta orthopaedica*, 79(2), 174-183. <https://doi.org/10.1080/17453670710014950>

13. Vendittoli, P. A., Makinen, P., Drolet, P., Lavigne, M., Fallaha, M., Guertin, M. C., Varin, F. (2006). A multimodal analgesia protocol for total knee arthroplasty: a randomized, controlled study. *JBJS*, 88(2), 282-289. <https://doi.org/10.2106/JBJS.E.00173>

14. Тарасов, Д. А., Лычагин, А. В., Рукин, Я. А., Кожевников, В. А., Яворовский, А. Г., и Строчков, А. В. (2019). Послеоперационное обезболивание при тотальном эндопротезировании коленного сустава: сравнительный анализ эффективности современных методик. *Травматология и ортопедия России*, 25(2), 31-41. <https://doi.org/10.21823/2311-2905-2019-25-2-31-41>

Tarasov, D. A., Ly'chagin, A. V., Rukin, Ya. A., Kozhevnikov, V. A., Yavorovskij, A. G., i Strokov, A. V. (2019). Posleoperacionnoe obezbolivanie pri total'nom e'ndoprotezirovanii kolennogo sustava: sravnitel'ny'j analiz e'ffektivnosti sovremenny'x metodik. (Postoperative pain relief in total knee arthroplasty: a comparative analysis of the effectiveness of modern techniques) [in Russian]. *Travmatologiya i ortopediya Rossii*, 25(2), 31-41. <https://doi.org/10.21823/2311-2905-2019-25-2-31-41>

15. Alrajeb, R., Zarti, M., Shuia, Z., Alzobi, O., Ahmed, G., Elmhiregh, A. (2024). Robotic-assisted versus conventional total knee arthroplasty: a systematic review and meta-analysis of randomized controlled trials. *European Journal of Orthopaedic Surgery Traumatology*, 34(3), 1333-1343. <https://doi.org/10.1007/s00590-023-03798-2>

16. Зиновьев, М. П., Паськов, Р. В., Сергеев, К. С., Рымашевский, Д. В. (2018). Остаточная деформация после двустороннего эндопротезирования коленных суставов: влияние на краткосрочные результаты. *Травматология и ортопедия России*, 24(2), 19-28. <https://doi.org/10.21823/2311-2905-2018-24-2-19-28>

Zinov'ev, M. P., Pas'kov, R. V., Sergeev, K. S., Rimashevskij, D. V. (2018). Ostatochnaya deformaciya posle dvustoronnego e'ndoprotezirovaniya kolenny'x sustavov: vliyanie na kratkosrochny'e rezul'taty' (Residual deformity after bilateral knee arthroplasty: impact on short-term outcomes) [in Russian]. *Travmatologiya i ortopediya Rossii*, 24(2), 19-28.

17. Whatling, G. M., Biggs, P. R., Wilson, C., Holt, C. A. (2022). Assessing functional recovery following total knee replacement surgery using objective classification of level gait data and patient-reported outcome measures. *Clinical Biomechanics*, 95, 105625. <https://doi.org/10.1016/j.clinbiomech.2022.105625>

18. Begum, F., Panagiotidou, A., Park, C., Ashdown, T., El-Tawil, S. (2021). PROMs in total knee replacement: analysis of negative outcomes. *The Annals of The Royal College of Surgeons of England*, 103(1), 64-73. <https://doi.org/10.1308/rcsann.2020.0186>

19. Pavith, J. T., Pothuri, R. R., Praveen, N., Karun, C. S. S. (2023). Functional Outcome of Preoperative Exercises on Range of Movements Following TKA: A Prospective Comparative Study. *Traumatology and Orthopedics of Russia*, 29(1), 17-24. <https://doi.org/10.17816/2311-2905-2014>

19. Lu, H., Shao, Q., Li, W., Li, F., Xiong, W., Li, K., Feng, W. (2024). Effects of manual lymphatic drainage on total knee replacement: a systematic review and meta-analysis of randomized controlled trials. *BMC Musculoskeletal Disorders*, 25(1), 30. <https://doi.org/10.1186/s12891-023-07153-8>

20. Khalid, T., Ben-Shlomo, Y., Bertram, W., Culliford, L., Henderson, E. J., Jepson, M., Wyld, V. (2024). Prehabilitation for frail patients undergoing hip and knee replacement in the UK: Joint PREP feasibility study for a randomised controlled trial. *BMJ open*, 14(9), e084678. <https://doi.org/10.1136/bmjopen-2024-084678>

21. Yi, X., Lee, J. H., Yu, X., Yi, G., Lee, H. S. (2022). Assessing the efficacy of the early rehabilitation pathway in combination with morita therapy after hip and knee arthroplasty. *Journal of Healthcare Engineering*, 2022(1), 4285197. <https://doi.org/10.1155/2022/4285197>

22. Агеенко, А. М., Садовой, М. А., Шелякина, О. В., Овтин, М. А. (2017). Технология ускоренной реабилитации после эндопротезирования тазобедренного и коленного суставов (обзор литературы). *Травматология и ортопедия России*, 23(4), 146-155. <https://doi.org/10.21823/2311-2905-2017-23-4-146-155>

Ageenko, A. M., Sadovoj, M. A., Shelyakina, O. V., Ovtin, M. A. (2017). Texnologiya uskorennoj rehabilitacii posle e'ndoprotezirovaniya tazobedrennogo i kolennogo sustavov (obzor literatury') (Accelerated rehabilitation technology after

hip and knee arthroplasty (literature review)) [in Russian]. *Travmatologiya i ortopediya Rossii*, 23(4), 146-155. <https://doi.org/10.21823/2311-2905-2017-23-4-146-155>

23. Alghadir, A. H., Iqbal, Z. A., Anwer, S., & Anwar, D. (2020). Comparison of simultaneous bilateral versus unilateral total knee replacement on pain levels and functional recovery. *BMC Musculoskeletal Disorders*, 21, 1-7. <https://doi.org/10.1186/s12891-020-03269-3>

### Тізе буынын толық эндопротездеу емін талдау

[Абильмажинов М.Т.](#)<sup>1</sup>, [Аубакиров Е.С.](#)<sup>2</sup>, [Момбеков А.Б.](#)<sup>3</sup>, [Мамасалиев Б.М.](#)<sup>4</sup>, [Құсайнов М.С.](#)<sup>5</sup>,  
[Кузнецов А.П.](#)<sup>6</sup>, [Әбілмәжінова Т.М.](#)<sup>7</sup>, [Серікбай А.Е.](#)<sup>8</sup>

<sup>1</sup> Травматология, ортопедия кафедрасының меңгерушісі, Астана медицина университеті, Астана, Қазақстан. E-mail: Salta\_sso@mail.ru

<sup>2</sup> Травматология бөлімшесінің меңгерушісі, №2 Көпбейінді қалалық ауруханасы, Астана, Қазақстан. E-mail: ertek.a1977@mail.ru

<sup>3</sup> Травматология бөлімшесінің дәрігері, №2 Көпбейінді қалалық ауруханасы, Астана, Қазақстан. E-mail: abzaltombekov8800@gmail.com

<sup>4</sup> Травматология бөлімшесінің дәрігері, №2 Көпбейінді қалалық ауруханасы, Астана, Қазақстан. E-mail: baxa\_medic\_88@mail.ru

<sup>5</sup> Травматология бөлімшесінің дәрігері, №2 Көпбейінді қалалық ауруханасы, Астана, Қазақстан. E-mail: kussainov.marat1991@gmail.com

<sup>6</sup> Травматология бөлімшесінің дәрігері, №2 Көпбейінді қалалық ауруханасы, Астана, Қазақстан. E-mail: 19antrax83@gmail.com

<sup>7</sup> Есептеу және деректер ғылымдары департаментінің 1 курс магистранты, Astana IT University, Астана, Қазақстан. E-mail: abilmazhinovatomiris@gmail.com

<sup>8</sup> Травматология, ортопедия кафедрасының резиденті, Астана медицина университеті, Астана, Қазақстан. E-mail: Bek-96.kz@mail.ru

### Түйіндеме

III-IV сатыдағы тізе остеоартриті (Kellgren және Lawrence классификациясы бойынша) айқын ауырсыну синдромымен, тірек пен қозғалыс функциясының бұзылуымен, сондай-ақ өмір сапасының айтарлықтай төмендеуімен сипатталады.

Зерттеудің мақсаты: Астана қаласы әкімдігінің №2 көпсалалы қалалық ауруханасында бес жылдық кезеңде жүргізілген тізе буынын толық эндопротездеу бойынша операциялардың нәтижелерін талдау.

Әдістері. 2020-2024 жылдар аралығында тізе буынын толық эндопротездеуден кейін пациенттерді емдеудің клиникалық тиімділігін бағалауға бағытталған ретроспективті зерттеу жүргізілді. Зерттеуге 495 пациент кірді, олардың ішінде 346 (70%) әйелдер және 149 (30%) ерлер, орташа жасы - 56 жас (42-ден 73-ке дейін).

Нәтижесі. Диагностар келесідей бөлінді: дегенеративті-дистрофиялық гонартроз 470 (94,9%) жағдайда анықталды және операциялардың негізгі бөлігін құрады, жарақаттан кейінгі гонартроз 9 (1,8%) жағдайда және 16 (3,2%) операция ревизиялық эндопротездеу шеңберінде орындалды. Функционалдық мәртебенің айтарлықтай жақсаруы операциядан кейін 3 айдан кейін, көрсеткіш 82,7±35,8 балға жеткенде және араласудан бір жыл өткен соң, ол 84,2±4,5 балға жеткенде тіркелді. Ұқсас нәтиже пациенттердің операцияға дейін және одан кейінгі SF-36 шкаласы бойынша өмір сүру сапасын субъективті бағалауында да байқалды.

Қорытынды. Тізе буынын толық эндопротездеудің негізгі шешімі - ауырсыну факторын жою және буындардың толық қозғалғыштығын қалпына келтіру, осылайша еңбекке қабілеттілігін асырып, науқастардың өмір сүру сапасын жақсарту. Алайда, бұл операциядан кейінгі айтарлықтай ауырсынумен сипатталады, ол оңалтуға кедергі келтіріп және асқынулар тудыруы мүмкін.

Түйін сөздер: талдау, толық эндопротездеу, тізе буыны, дегенеративті-дистрофиялық артроз, емдеу.

### Анализ лечения тотального эндопротезирования коленного сустава

[Абильмажинов М.Т.](#)<sup>1</sup>, [Аубакиров Е.С.](#)<sup>2</sup>, [Момбеков А.Б.](#)<sup>3</sup>, [Мамасалиев Б.М.](#)<sup>4</sup>, [Құсайнов М.С.](#)<sup>5</sup>,  
[Кузнецов А.П.](#)<sup>6</sup>, [Әбілмәжінова Т.М.](#)<sup>7</sup>, [Серікбай А.Е.](#)<sup>8</sup>

<sup>1</sup> Доцент, Заведующий кафедрой травматологии, ортопедии, Медицинский университет Астана, Астана, Казахстан. E-mail: Salta\_sso@mail.ru

<sup>2</sup> Заведующий отделения травматологии, Многопрофильная городская больница №2, Астана, Казахстан. E-mail: ertek.a1977@mail.ru

<sup>3</sup> Врач отделения травматологии, Многопрофильная городская больница №2, Астана, Казахстан. E-mail: abzaltombekov8800@gmail.com

<sup>4</sup> Врач отделения травматологии, Многопрофильная городская больница №2, Астана, Казахстан. E-mail: baxa\_medic\_88@mail.ru

<sup>5</sup> Врач отделения травматологии, Многопрофильная городская больница №2, Астана, Казахстан. E-mail: kussainov.marat1991@gmail.com

<sup>6</sup> Врач отделения травматологии, Многопрофильная городская больница №2, Астана, Казахстан. E-mail: 19antrax83@gmail.com

<sup>7</sup> Магистр 1 года обучения департамента вычислений и науки о данных, Astana IT University, Астана, Казахстан. E-mail: abilmazhinovatomiris@gmail.com

<sup>8</sup> Резидент кафедры травматологии, ортопедии, Медицинский университет Астана, Астана, Казахстан.  
E-mail: Bek-96.kz@mail.ru

## Резюме

Остеоартроз коленного сустава III-IV стадии (по классификации Kellgren и Lawrence) характеризуется выраженным болевым синдромом, нарушением функции опоры и передвижения, а также значительным снижением качества жизни.

Цель исследования: проанализировать результаты операций по тотальному эндопротезированию коленного сустава (ТЭКС), проведенных в Многопрофильной городской больнице №2 Акимата г. Астана за пятилетний период.

Методы. В период с 2020 по 2024 годы было проведено ретроспективное исследование, направленное на оценку клинической эффективности лечения пациентов после ТЭКС. В исследование включено 495 пациентов, среди которых 346(70%) женщин и 149(30%) мужчин, со средним возрастом 56 лет (от 42 до 73).

Результаты. Диагнозы распределились следующим образом: дегенеративно-дистрофический гонартроз был выявлен в 470(94,9%) случаях и составил основную часть операций, посттравматический гонартроз - в 9(1,8%) случаях, а 16(3,2%) операций было выполнено в рамках ревизионного эндопротезирования. Значительное улучшение функционального статуса было зафиксировано через 3 месяца после операции, когда показатель достиг  $82,7 \pm 35,8$  балла, и через год после вмешательства, когда он составил  $84,2 \pm 4,5$  балла. Аналогичная динамика наблюдалась и при субъективной оценке пациентами качества жизни по шкале SF-36 до и после операции.

Выводы. Основным решением ТЭКС является устранение болевого фактора и восстановление полной подвижности суставов, тем самым улучшая качество жизни пациентов с восстановлением трудоспособности. Однако это характеризуется со значительной послеоперационной болью, которая может препятствовать реабилитации и вызывать осложнения.

Ключевые слова: анализ, тотальное эндопротезирование, коленный сустав, дегенеративно-дистрофический артроз, лечение.

## МАЗМҰНЫ

*Рашова М.Г., Тулеубаев Б.Е., Ахметова С.Б., Дарменов Е.Н., Кошанова А.А.*

**Инфекциялық этиологиялы сүйек ақауларын емдеу және толтыру мәселесіне  
(Әдебиетке шолу) ..... 4**

*Березуцкий С.Н.*

**Иық сүйегінің дисталды бөлігінің деформациясы бар 6 жасар баладағы қайталамалы ығысу  
нәтижесінде сүйектің функционалды қайта құрылуының клиникалық жағдайы ..... 15**

*Махметова М.Н., Сүйіндік Б.Е., Раймағамбетов Е.Қ., Балбосынов Б.Е., Токтаров Т.А., Сүйіндік Қ.Б., Сагинова Д.А.*

**Крузартрозбен ауыратын науқастарды диагностикалау мен емдеудің заманауи әдістері ..... 23**

*Қалиева Ә.С., Қаратаев Е.С., Бойрабаев С.Н., Ибраев М.Қ., Баубеков М.Б.*

**Клиникалық жағдай: Қазақ ер адамдарындағы гипотенарлы Хаммер синдромы ..... 37**

*Атепилева А.М., Сагинова Д.А., Римашевский Д.В., Балгазаров С.С.,  
Рамазанов Ж. К., Қрикливый А.А., Ахметкаримова Ж.С., Айтқұл М.А.*

**Қолдың жарақаттанған жарасын емдеудің кешенді тәсілі: Инновациялық жара жапқышты  
қолдану мысалы ..... 41**

*Көмекбаева С.Б., Мелдешова Ф.Н.*

**Стационар жұмысының сапасын арттыру құралы ретінде пациенттердің қанағаттану  
дәрежесін бағалау ..... 48**

*Алматов М., Кульжанов М., Алиев М., Кауышева А.*

**Қазақстан Республикасындағы жұлын жарақаттарының қаржылық ауыртпалығы ..... 56**

*Абильмажинов М.Т., Әубәкіров Е.С., Момбеков А.Б., Мамасалиев Б.М.,  
Құсайынов М.С., Кузнецов А.П., Әбілмәжінова Т.М., Серікбай А.Е.*

**Тізе буынын толық эндопротездеу емін талдау ..... 63**

## СОДЕРЖАНИЕ

<i>Рашова М.Г., Тулеубаев Б.Е., Ахметова С.Б., Дарменов Е.Н., Кошанова А.А.</i> <b>К вопросу лечения и заполнения костных дефектов инфекционной этиологии (Обзор литературы) .....</b>	<b>4</b>
<i>Березуцкий С.Н.</i> <b>Клинический случай функционального ремоделирования кости у ребенка 6 лет с деформацией дистального отдела плечевой кости в результате вторичного смещения .....</b>	<b>15</b>
<i>Махметова М.Н., Суйиндик Б.Е., Раймагамбетов Е.К., Балбосынов Б.Е., Токтаров Т.А., Суйиндик К.Б., Сагинова Д.А.</i> <b>Современные концепции диагностики и лечения пациентов с круартрозом .....</b>	<b>23</b>
<i>Калиева А.С., Каратаев Е.С., Бойрабаев С.Н., Ибраев М.К., Байбеков М.Б.</i> <b>Клинический случай: Синдром гипотенара у казахского мужчины .....</b>	<b>37</b>
<i>Атепилова А.М., Сагинова Д.А., Римашевский Д.В., Балгазаров С.С., Рамазанов Ж. К., Крикливый А.А., Ахметкаримова Ж.С., Айткул М.А.</i> <b>Комплексный подход к лечению разможенной травмы кисти с использованием инновационного раневого покрытия: Клинический случай .....</b>	<b>41</b>
<i>Кумекбаева С.Б., Мельдешова Ф.Н.</i> <b>Оценка степени удовлетворенности пациентов как инструмент повышения качества работы стационара .....</b>	<b>48</b>
<i>Алматов М., Кульжанов М., Алиев М., Кауышева А.</i> <b>Финансовое бремя травматических повреждений спинного мозга в Республике Казахстан .....</b>	<b>56</b>
<i>Абильмажинов М.Т., Аубакиров Е.С., Момбеков А.Б., Мамасалиев Б.М., Кусаинов М.С., Кузнецов А.П., Әбілмәжінова Т.М., Серикбай А.Е.</i> <b>Анализ лечения тотального эндопротезирования коленного сустава .....</b>	<b>63</b>



## CONTENT

<i>Madina Rashova, Berik Tuleubaev, Saule Akhmetova, Ergali Darmentov, Amina Koshanova</i> <b>On the issue of treatment and filling of bone defects of infectious etiology (Literature review)</b> .....	4
<i>Sergey Berezutsky</i> <b>A clinical case of functional bone remodeling in a 6-year-old child with deformities of the distal humerus as a result of secondary displacement</b> .....	15
<i>Meruyert Makhmetova, Birzhan Suiindik, Yerik Raimagambetov, Bagdat Balbosynov, Tusipkhan Toktarov, Karlygash Suiindik, Dina Saginova</i> <b>Modern concepts of diagnosis and treatment of patients with ankle osteoarthritis</b> .....	23
<i>Assel Kaliyeva, Yerzhan Karatayev, Samat Boirabayev, Maksut Ibrayev, Meiram Baubekov</i> <b>A Clinical Case: Hypothenar Hammer Syndrome in a Kazakh Male</b> .....	37
<i>Aliya Atepileva, Dina Saginova, Denis Rimasheskyi, Serik Balgazarov, Zhanatay Ramazanov, Alexandr Krikliyev, Zhanar Akhmetkarimova, Maksat Aitkul</i> <b>Comprehensive approach to treating a mangled hand injury using innovative wound coverage: A clinical case</b> .....	41
<i>Saule Kumekbayeva, Fariza Meldeshova</i> <b>The assessment of patient satisfaction as a tool to improve the quality of hospital work</b> .....	48
<i>Marat Almatov, Maksut Kulzhanov, Marat Aliyev, Almagul Kauysheva</i> <b>The financial burden of traumatic spinal cord injuries in the Republic of Kazakhstan</b> .....	56
<i>Mukhtar Abilmazhinov, Ermek Aubakirov, Abzal Mombekov, Bakbergen Mamassaliev, Marat Kussainov, Andrey Kuznetsov, Tomiris Abilmazhinova, Ainabek Serikbai</i> <b>Analysis of the treatment of total knee arthroplasty</b> .....	63