



National Scientific Center of Traumatology
and Orthopaedics named after
Academician N.D. Batpenov

ISSN: 2789-9632
e-2789-9640

Traumatology and Orthopaedics of Kazakhstan

Scientific & Practical Journal of the
Kazakhstan Association of Trauma Orthopaedists

Volume 64. Number 3 (2022)

РЕДАКЦИЯ/EDITORIAL

Бас редактор:

Бекарисов Олжас Сапарғалиұлы
Қауымдастырылған редакторлар:
Бәтпен Арман Нұрланұлы
Mahmut Nedim Doral
Абдрахманов Әлібек Жанпейісұлы
Атқарушы редактор:
Оразова Ғалия Ұзаққызы
Жауапты хатшы:
Гурбанова Эльнара Иншаллаховна

Главный редактор:

Бекарисов Олжас Сапарғалиевич
Ассоциированные редакторы:
Бәтпен Арман Нұрланұлы
Mahmut Nedim Doral
Абдрахманов Алибек Жанпеисович
Исполнительный редактор:
Оразова Ғалия Ұзаққызы
Ответственный секретарь:
Гурбанова Эльнара Иншаллаховна

Editor-in-Chief:

Olzhas Bekarissov
Associate Editors:
Arman Batpen
Mahmut Nedim Doral
Alibek Abdrakhmanov
Executive Editor:
Galiya Orazova
Executive Secretary:
Gurbanova Elnara

РЕДАКЦИЯЛЫҚ КЕҢЕС/ РЕДАКЦИОННЫЙ СОВЕТ/ EDITORIAL BOARD

Kotz Rainer (Австрия)
Schnettler Reinhard (Германия)
Zeichen J. (Германия)
Sehirlioglu Ali (Түркия)
Tarasevicius Sarunas (Литва)
Hayati Durmaz (Түркия)
Häring Ewald (Австрия)
Абдуразаков У.А. (Қазақстан)
Ахтямов И.Ф. (Ресей)
Виссарионов С.В. (Ресей)
Гахраманов А. (Әзірбайжан)
Есиркепов М.М. (Қазақстан)
Жанаспаев М.А. (Қазақстан)
Михайловский М.В. (Ресей)
Минасов Б.Ш. (Ресей)
Мурылев В.Ю. (Ресей)
Раманкулов Е.М. (Қазақстан)
Рерих В.В. (Ресей)
Римашевский Д.В. (Ресей)
Тихилов Р.М. (Ресей)

Kotz Rainer (Австрия)
Schnettler Reinhard (Германия)
Zeichen J. (Германия)
Sehirlioglu Ali (Турция)
Tarasevicius Sarunas (Литва)
Hayati Durmaz (Турция)
Häring Ewald (Австрия)
Абдуразаков У.А. (Казахстан)
Ахтямов И.Ф. (Россия)
Виссарионов С.В. (Россия)
Гахраманов А. (Азербайджан)
Есиркепов М.М. (Казахстан)
Жанаспаев М.А. (Казахстан)
Михайловский М.В. (Россия)
Минасов Б.Ш. (Россия)
Мурылев В.Ю. (Россия)
Раманкулов Е.М. (Казахстан)
Рерих В.В. (Россия)
Римашевский Д.В. (Россия)
Тихилов Р.М. (Россия)

Kotz Rainer (Austria)
Schnettler Reinhard (Germany)
Zeichen J. (Germany)
Sehirlioglu Ali (Turkey)
Tarasevicius Sarunas (Lithuania)
Hayati Durmaz (Turkey)
Häring Ewald (Austria)
Urabay Abdurazakov (Kazakhstan)
Ildar Akhtyamov (Russia)
Sergey Vissarionov (Russia)
Aydin Gahramanov (Azerbaijan)
Marlen Yesirkepov (Kazakhstan)
Marat Zhanaspayev (Kazakhstan)
Mikhail Mikhailovsky (Russia)
Bulat Minasov (Russia)
Valery Murylev (Russia)
Yerlan Ramankulov (Kazakhstan)
Victor Rimach (Russia)
Denis Rimashevsky (Russia)
Rashid Tikhilov (Russia)

РЕДАКЦИЯЛЫҚ КОЛЛЕГИЯ/ РЕДАКЦИОННАЯ КОЛЛЕГИЯ / FOUNDING EDITORIAL BOARD

Абдрахманова А.С. (Қазақстан)
Абильмажинов М.Т. (Қазақстан)
Анашев Т.С. (Қазақстан)
Баубеков М.Б. (Қазақстан)
Байдарбеков М.У. (Қазақстан)
Белокобылов А.А. (Қазақстан)
Джаксыбекова Г.К. (Қазақстан)
Жанаспаева Г.А. (Қазақстан)
Искаков Е.С. (Қазақстан)
Мурсалов Н.К. (Қазақстан)
Махамбетчин М.М. (Қазақстан)
Мухаметжанов Х.М. (Қазақстан)
Нағыманов Б.А. (Қазақстан)
Набиев Е.Н. (Қазақстан)
Оспанов К.Т. (Қазақстан)
Раймагамбетов Е.К. (Қазақстан)
Спичак Л.В. (Қазақстан)
Тажин К.Б. (Қазақстан)
Түлеубаев Б.Е. (Қазақстан)

Абдрахманова А.С. (Казахстан)
Абильмажинов М.Т. (Казахстан)
Анашев Т.С. (Казахстан)
Баубеков М.Б. (Казахстан)
Байдарбеков М.У. (Казахстан)
Белокобылов А.А. (Казахстан)
Джаксыбекова Г.К. (Казахстан)
Жанаспаева Г.А. (Казахстан)
Искаков Е.С. (Казахстан)
Мурсалов Н.К. (Казахстан)
Махамбетчин М.М. (Казахстан)
Мухаметжанов Х.М. (Казахстан)
Нағыманов Б.А. (Казахстан)
Набиев Е.Н. (Казахстан)
Оспанов К.Т. (Казахстан)
Раймагамбетов Е.К. (Казахстан)
Спичак Л.В. (Казахстан)
Тажин К.Б. (Казахстан)
Түлеубаев Б.Е. (Казахстан)

Aliya Abdrakhmanova (Kazakhstan)
Mukhtar Abilmazhinov (Kazakhstan)
Talgat Anashev (Kazakhstan)
Meyram Baubekov (Kazakhstan)
Murat Baidarbekov (Kazakhstan)
Alexey Belokobylov (Kazakhstan)
Galina Jaxybekova (Kazakhstan)
Galiya Zhanaspayeva (Kazakhstan)
Yerzhan Iskakov (Kazakhstan)
Nagmet Mursalov (Kazakhstan)
Murat Makhambetchin (Kazakhstan)
Khanat Mukhametzhonov (Kazakhstan)
Bolat Nagymanov (Kazakhstan)
Yergaly Nabiyeu (Kazakhstan)
Kuanyshe Ospanov (Kazakhstan)
Yerik Raimagambetov (Kazakhstan)
Lyudmila Spichak (Kazakhstan)
Kairat Tazhin (Kazakhstan)
Berik Tuleubayev (Kazakhstan)

Редакцияның мекен-жайы:

Traumatology and Orthopaedics
of Kazakhstan
Z00P5Y4
Қазақстан, Астана қ.
Абылай хан даңғ. 15/А
Тел.: +7 (7172) 547 717
E-mail: editor.journalto@gmail.com
Веб-сайт: www.journaltokaz.org

Адрес редакции:

Traumatology and Orthopaedics
of Kazakhstan
Z00P5Y4
Казахстан, г. Астана
пр. Абылай хана, 15/А
Тел.: +7 (7172) 547 717
E-mail: editor.journalto@gmail.com
Веб-сайт: www.journaltokaz.org

Editorial Office:

Traumatology and Orthopaedics
of Kazakhstan
Z00P5Y4
Kazakhstan, Astana city
Abylai Khan Ave, 15A
Tel.: +7 (7172) 547 717
E-mail: editor.journalto@gmail.com
Website: www.journaltokaz.org



National Scientific Center of Traumatology and Orthopaedics named after Academician N.D. Batpenov

Traumatology and Orthopaedics of Kazakhstan

Scientific & Practical journal of the Kazakhstan Association of Trauma Orthopaedists

Authors are responsible for reliability of information published in the journal. Reprinting of articles published in this journal and their use in any form, including e- media, without the consent of the publisher is prohibited

Astana, 2022

<https://doi.org/10.52889/1684-9280-2022-3-64-4-9>
UDC 617.3; 616-089.23; 616-001; 615.477.2; 616-089.28/29
IRSTI 76.29.41

Original article

Early Period Results of Patients Undergoing Arthroscopic Repair with a Diagnosis of Full Thickness Rotator Cuff Tear

Alim Can Baymurat¹, Mesut Tahta²

¹ Traumatologist-orthopedist, Department of Orthopedics and Traumatology, Gazi University Faculty of Medicine, Ankara, Turkey. E-mail: alimcanbaymurat@yahoo.com

² Traumatologist-orthopedist, Egrpol Surgical Hospital, İzmir, Turkey. E-mail: mesuttahta@gmail.com

Abstract

The aim of this study is to evaluate the early results of patients who were diagnosed with full-thickness rotator cuff tear and underwent arthroscopic repair as a result of physical examination and radiological evaluation.

Methods: The study included patients undergoing arthroscopic rotator cuff repair. Biceps tenotomy was performed in accompanying biceps pathologies. Acromioplasty was performed in patients with type 2–3 acromion. Rotator cuff ruptures were repaired with a double row technique using a titanium anchor and a peek anchor. University of California at Los Angeles (UCLA) and Constant scoring were used to evaluate the patients who were called for final follow-up controls. The mean follow-up time was 14.6 months (6–24).

Results. Acromioplasty performed on 12 patients (30.7%); While biceps tenotomy was performed on 9 patients (23%); Acromioplasty and biceps tenotomy were performed on 4 (10.2%) patients. Preoperative UCLA score was 11.2, Constant score was 26.9, while postoperative UCLA score was 29.6 and Constant score was 83.2. The results were excellent in 13 (33.3%) patients, good in 16 (41%) patients, moderate in 9 (23%) patients and poor in 2 (5.1%) patients. There was no significant difference between the groups with and without acromioplasty ($p = 0.513$). A similar situation was observed in the biceps tenotomy ($p = 0.619$) and acromioplasty + biceps tenotomy ($p = 0.374$) groups.

Conclusion. Arthroscopic rotator cuff surgery is an effective treatment option with a suitable patient and correct indication. Acromioplasty and / or biceps tenotomy does not affect early results.

Keywords: Rotator cuff, arthroscopic repair, acromioplasty.

Corresponding author: Alim Can Baymurat, Department of Orthopedics and Traumatology, Gazi University Faculty of Medicine, Ankara, Turkey
Address: Emniyet Mahallesi, Mevlana Bulvarı No:29
Phone: 05455452589
E-mail: alimcanbaymuratahoo.com

J Trauma Ortho Kaz 2022; 3 (64): 4-9
Received: 12-08-2022
Accepted: 28-08-2022



This work is licensed under a Creative Commons Attribution 4.0 International License

Introduction

The rotator cuff is a dynamic stabilizer of the glenohumeral joint that allows multi-directional movements [1]. The incidence of rotator cuff tears increases with age and develops due to aging-related degeneration, traumas and repetitive overhead activities [1,2,3]. Rotator cuff pathologies negatively affect the quality of life of patients by causing shoulder pain and dysfunction [2,4]. Conservative and surgical treatment is applied to patients with pain and limitation in shoulder movements, depending on the size and type of RM tear, age and activity level of the patient [3]. There are open, mini-open and arthroscopic repair methods in surgical treatment [5]. Although successful results are obtained with each method, arthroscopic repair is more preferred due to the development of arthroscopic surgical technique and equipment [6]. With the arthroscopic method, smaller incisions, less damage to the deltoid muscle, and early healing are achieved [7]. There are many studies reporting successful results of arthroscopic

rotator cuff repair [8-11]. Important factors affecting the success of surgical treatment are the age of the patient, the size and type of the RM tear, and the presence of tendon atrophy [1,12-14]. Biceps long head pathologies, labrum pathologies, impingement syndrome due to acromion morphology and distal clavicle problems may accompany with rotator cuff pathologies and in rotator cuff repair, it is evaluated in terms of additional pathologies and surgical intervention is performed when necessary [15-17]. In the pathologies of the long head of the biceps, tenotomy or tenodesis is performed according to the age and activity level of the patient. Localization of the pathology and decompression are performed in impingement syndrome [15-17].

The aim of this study is to evaluate the early results of patients who were diagnosed with full-thickness rotator cuff tear and underwent arthroscopic repair as a result of physical examination and radiological evaluation.

Material and methods

Patients who underwent arthroscopic repair with the diagnosis of full-thickness rotator cuff tear in Izmir Menemen State Hospital between September 2018 and March 2020 were retrospectively scanned. 39 patients aged 45-65 years, who had at least six months of regular follow-up and underwent arthroscopic RM repair, were included in the study. Patients who underwent open and mini-open surgery, patients with joint arthrosis and massive RM tears were excluded from the study. Ethics committee approval was received for this study from the Health Sciences University Izmir Tepecik Training and Research Hospital Non-Invasive Research Ethics Committee (Date: 17.05.2021. No: 2021/05-29).

Surgical operation. All patients were operated under the interscalene block in a sitting position (chaise lounge position) by the same surgeon. Posterior, anterior and lateral portals were studied. The glenohumeral and subacromial joints were evaluated. After evaluating the size and shape of the rotator cuff tear arthroscopically, the footprint of the tendon was determined. Soft tissues

were cleaned with shaver and RF, then cortical bone was minimally decorticated with burr. Then, a double row tendon repair was performed using a 5.5 mm titanium anchor and a non-drop peek anchor. Acromioplasty was performed with the aid of a burr in patients with type 2 and 3 acromions. Tenotomy was performed on the biceps tendon pathologies with the help of punch and RF. Postoperatively, they were placed in a velpau bandage at 30 degrees of abduction. Hand, wrist and elbow exercises were started from the first day after the operation.

Passive shoulder exercises were started in the third postoperative week. Active shoulder exercises were started in the sixth week. At the last control of the patients, clinical and radiological evaluations were made. University of California at Los Angeles (UCLA) and Constant scoring questionnaire were applied to all patients. Radiological evaluation was performed with direct X-ray and MRI (Figure 1. A1-2 and B1-2).

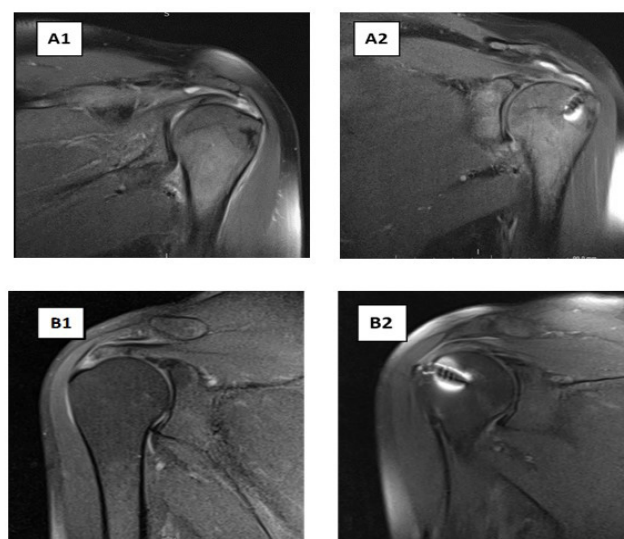


Figure 1 - Preoperative (A1 and B1) and postoperative (A2 and B2) MR images of the patients

The mean age of the patients is 55.7 (40-59). The mean follow-up of patients was 14.6 months (6-24). 28

of the patients were female, 11 were male, and 24 were right shoulder and 5 were left shoulder. Acromioplasty in

12 patients (30.7%) with type 2 and 3 acromions; Biceps tendon degeneration; 4 (10.2%) patients underwent tenotomy was performed in 9 patients (23%) with biceps acromioplasty and biceps tenotomy (Table 1).

Table 1 - Basic demographic information of patients

Number of patients (n)	39
Average age (age)	55,7 (45-65)
Gender women/man	28/11
Side right/left	24/5
Follow-up period (month)	14,6 (6-24)
Akromioplasty (n)	12
Biceps tenotomy (n)	9

Statistical analysis of all data of the patients was performed. Statistical analyzes were carried out in IBM SPSS Statistics 22.0 program. Significance level was taken as $\alpha=0.05$. Whether the variables are suitable for normal distribution or not was tested with skewness and kurtosis

values. Variables with normal distribution were given with mean and standard deviation, and independent sample t-test was used for comparisons between two independent groups, and paired sample t-test was used for comparison of two dependent groups.

Results

While the mean UCLA score of the patients was 11.2 (7-13) preoperatively, it increased to 29.6 (15-35) in the postoperative follow-up. While the Constant score was 26.9 (19-31) preoperatively, it increased to 83.2 (62-98) postoperatively. The results were excellent in 13 (33.3%), good in 16 (41%), moderate in 9 (23%), and poor in 2

(5.1%) patients. Arthroscopic debridement was performed in one patient due to deep infection at postoperative 2nd week. One patient was included in the physical therapy program due to the development of painful stiff shoulder. All of the patients who underwent biceps tenotomy were over 55 (Table 2).

Table 2 - Clinical findings of the patients

Rotator cuff repair	39
Akromioplasty	12 (30.7%)
Biceps tenotomy	9 (23%)
Akromioplasty + biceps tenotomy	4 (10.4%)
UCLA	Preop: 11.2 (7-13) Postop: 29.6 (15-35)
Constant	Preop: 26.9 (19-31) Postop: 83.2 (62-98)
Excellent	13 (33.3%)
Good	16 (41%)
Moderate	9 (23%)
Poor	2 (5.1%)

*Preop - preoperative; Postop - postoperative

Preoperative and postoperative VAS pain score, abduction range of motion, forward flexion range of motion, Constant score and UCLA score differ in all patients ($p<0.05$). Postoperative abduction range of motion, forward

flexion range of motion, Constant score and UCLA score values of the patients were higher than before the surgery. Postoperative VAS pain scores are lower than before surgery (Table 3).

Table 3 - The results of the statistical analysis of the patients' pre- and postoperative VAS pain score; abduction range of motion; forward flexion range of motion; Constant score and UCLA score

	N	\bar{x}	ss	p
VAS pain score preop	39	6,79	0,98	<0,001
VAS pain score postop	39	1,72	1,17	
Abduction range of motion preop	39	56,15	12,69	<0,001
Abduction range of motion postop	39	161,28	18,09	
Forward flexion range of motion preop	39	96,67	11,08	<0,001
Forward flexion range of motion potop	39	162,56	17,28	

*Preop - preoperative; Postop - postoperative

Table 3 - The results of the statistical analysis of the patients' pre- and postoperative VAS pain score; abduction range of motion; forward flexion range of motion; Constant score and UCLA score

	N	\bar{x}	ss	p
Shoulder Constant Score preop	39	26,90	3,78	<0,001
Shoulder Constant Score postop	39	84,51	8,99	
UCLA score preop	39	11,18	1,57	<0,001
UCLA score postop	39	29,54	4,77	
p<0.05; Paired Sample t-Test				

*Preop – preoperative; Postop - postoperative

There was no significant difference between the two groups in terms of VAS pain score, abduction range of motion, forward flexion range of motion, Constant score and UCLA score in patients with and without acromioplasty ($p>0.05$) (Table 4).

Table 4 - Statistical analysis of VAS pain score, abduction range of motion, forward flexion range of motion, Constant score and UCLA score of patients who underwent and did not undergo acromioplasty

	AP	N	x	ss	p
VAS pain score	Yes	12	2,00	0,95	0,321
VAS pain score	No	27	1,59	1,25	
Abduction range of motion	Yes	12	161,67	11,93	0,931
Abduction range of motion	No	27	161,11	20,44	
Forward flexion range of motion	Yes	12	161,67	11,93	0,832
Forward flexion range of motion	No	27	162,96	19,38	
Constant score	Yes	12	82,25	8,76	0,301
Constant score	No	27	85,52	9,07	
UCLA score	Yes	12	28,58	4,40	0,412
UCLA score	No	27	29,96	4,95	
p<0.05; Independent Sample t-Test					

*AP-akromiyoplasty

Discussion

Arthroscopic method is frequently preferred in rotator cuff ruptures thanks to the development of arthroscopic techniques and surgical equipments. Even with massive tears, good results have been reported over 80% [18]. In our study, excellent and good results were evaluated as 74.3%.

With the help of arthroscopy, the shoulder joint is better evaluated and allows intervention in intra-articular pathologies other than rotator cuff tears [19-21]. The most commonly used methods in rotator cuff repair are single-row and double-row repair methods. Although there are studies showing that both suture techniques are not superior to each other in rotator cuff repair [22-24], bio-mechanical studies have shown that the footprint compression and suture durability of the transosseous double-row technique are better [25-28]. In this context, we believe that the double row technique is effective in achieving more successful results.

Conclusion

As a result, arthroscopic rotator cuff surgery is an effective treatment option with a suitable patient and correct indication. We think that acromioplasty and / or

MacDonald et al. (2011) showed that there was no significant difference between patients with and without acromioplasty who underwent rotator cuff repair [29]. However, they reported that re-operation rates were higher in patients who did not undergo acromioplasty. Accordingly, we prefer acromioplasty to reduce the risk of revision in patients with Type 2 and 3 acromion in our clinical experience. In this context, subacromial decompression and acromioplasty were applied to 12 of 39 patients in the present study. Keong et al. (2018) reported that tenotomy added for biceps tendon pathologies in patients who underwent rotator cuff repair did not affect clinical results [30]. Similarly, we observed in the present study that biceps tenotomy did not affect clinical results.

The weaknesses of our study are that it is retrospective, the number of patients is small, and there is no control group.

biceps tenotomy in arthroscopic rotator cuff repair does not affect the early results of the surgery.

The authors declare no **conflict of interest**.

References

1. Henry P, Wasserstein D, Park S, Dwyer T. et al. Arthroscopic repair for chronic massive rotator cuff tears: a systematic review. *Arthroscopy*. 2015; 31(1): 2472-80. [[Crossref](#)].
2. Vieira F.A., Olawa P.J., Belangero P.S. Lesão do manguito rotador: tratamento e reabilitação. *Perspectivas e tendências atuais*. *Rev Bras Ortop*. 2015; 50(6): 647-651. [[Crossref](#)].
3. Strauss E.J., Salata M.J., Kercher J., Barker J.U. et al. Multimedia article. The arthroscopic management of partial-thickness rotator cuff tears: a systematic review of literature. *Arthroscopy*. 2011; 27(4): 568-80. [[Crossref](#)].
4. Khan Y, Nagy M.T., Malal J., Waseem M. The painful shoulder: shoulder impingement syndrome. *Open Orthop J*. 2013; 7: 347-351. [[Crossref](#)].
5. Fealy S., Kingham T.P., Altchek D.W. Mini-open rotator cuff repair using a two-row fixation technique: outcomes analysis in patients with small, moderate, and large rotator cuff tears. *Arthroscopy*. 2002; 18(6): 665-670. [[Crossref](#)].
6. Audenaert E., VanNuffel J., Schepens A., Verhelst M. et al. Reconstruction of massive rotator cuff lesions with a synthetic interposition graft: a prospective study of 41 patients. *Knee Surg Sports Traumatol Arthrosc*. 2006; 14(4): 360-364. [[Crossref](#)].
7. Akgun I., Kesmezacar H. Arthroscopy of the shoulder: general principles and stages for promoting competence. *Acta Orthopaedica Et Traumatologica Turcica*. 2003; 37(Suppl 1): 54-68. [[Google Scholar](#)].
8. Kaptan A.Y. Ulucakoy C., Ozer M., Cetinkaya M. et al. Partial and full-thickness rotator cuff tears in patients younger than 45 years. *Acta Orthop Traumatol Turcica*. 2020; 54(5): 478-482. [[Crossref](#)].
9. Kanath U., Ayanoglu T., Ataoglu M.B., Ozer M. et al. Midterm outcomes after arthroscopic repair of partial rotator cuff tears: A retrospective study of correlation between partial tear types and surgical technique. *Acta Orthop Traumatol Turc*. 2020; 54(2): 196-201. [[Crossref](#)].
10. Galatz L.M., Ball C.M., Teefey S.A., Middleton W.D. et al. The outcome and repair integrity of completely arthroscopically repaired large and massive rotator cuff tears. *J Bone Jt Surg Ser Am*. 2004; 86(2): 219-224. [[Crossref](#)].
11. Brady P.C., Arrigoni P., Burkhart S.S. Evaluation of residual rotator cuff defects after in vivo single- versus double-row rotator cuff repairs. *Arthroscopy*. 2006; 22(10): 1070-1075. [[Crossref](#)].
12. Goutallier D., Postel J.M., Bernageau J., Lavau L. et al. Fatty muscle degeneration in cuff ruptures. Pre- and postoperative evaluation by CT scan. *Clin Orthop Related Res*. 1994; 304: 78-83. [[Google Scholar](#)].
13. Fuchs B., Weishaupt D., Zanetti M., Hodler J. et al. Fatty degeneration of the muscles of the rotator cuff: assessment by computed tomography versus magnetic resonance imaging. *J Shoulder Elb Surg*. 1999; 8(6): 599-605. [[Crossref](#)].
14. Oh J.H., Kim S.H., Ji H.M., Jo K.H. et al. Prognostic factors affecting anatomic outcome of rotator cuff repair and correlation with functional outcome. *Arthroscopy*. 2009; 25(1): 30-39. [[Crossref](#)].
15. Srinivasan R.C., Hao K.A., Wright T.W., Farmer K.W. et al. Outcomes of Biceps Tenotomy Versus Tenodesis During Arthroscopic Rotator Cuff Repair: An Analysis of Patients From a Large Multicenter Database. *Orthop J Sports Med*. 2022; 10(7): 23259671221110851. [[Crossref](#)].
16. Toivonen D.A., Tuite M.J., Orwin J.F. Acromial structure and tears of the rotatore cuff. *J Shoulder Elbow Surg*. 1995; 4(5): 376-383. [[Crossref](#)].
17. Burkhart S.S. Internal impingement of the shoulder. *Instr Course Lect*. 2006; 55: 29-34.
18. Ide J., Maeda S., Takagi K. A comparison of arthroscopic and open rotator cuff repair. *Arthroscopy*. 2005; 21(9): 1090-1098. [[Crossref](#)].
19. Gartsman G.M., Brinker M.R., Khan M. Early effectiveness of arthroscopic repair for full-thickness tears of the rotator cuff: an outcome analysis. *J Bone Joint Surg Am* 1998; 80(1): 33-40. [[Google Scholar](#)].
20. Severud E.L., Ruotolo C., Abbott D.D., Nottage W.M. All-arthroscopic versus mini-open rotator cuff repair: a long-term retrospective outcome comparison. *Arthroscopy*. 2003; 19(3): 234-238. [[Crossref](#)].
21. Cho C.H., Song K.S., Jung G.H., Lee Y.K. et al. Early postoperative outcomes between arthroscopic and mini-open repair for rotator cuff tears. *Orthopedics*. 2012; 35(9): e1347-52. [[Crossref](#)].
22. Koh K.H., Kang K.C., Lim T.K., Shon M.S. et al. Prospective randomized clinical trial of single-versus double-row suture anchor repair in 2-4-cm rotator cuff tears: clinical and magnetic resonance imaging results. *Arthroscopy*. 2011; 27(4): 453-462. [[Crossref](#)].
23. Franceschi F., Ruzzini L., Longo U.G. Equivalent clinical results of arthroscopic single-row and double-row suture anchor repair for rotator cuff tears: A randomized controlled trial. *Am J Sports Med*. 2007; 35(8): 1254-1260. [[Crossref](#)].
24. Barber F.A. Triple-loaded single-row versus suture-bridge double-row rotator cuff tendon repair with platelet-rich plasma fibrin membrane: a randomized controlled trial. *Arthroscopy*. 2016; 32(5): 753-761. [[Crossref](#)].
25. Burkhart S.S., Denard P.J., Obopilwe E., Mazzoca A.D. Optimizing pressurized contact area in rotator cuff repair: the diamondback repair. *Arthroscopy* 2012; 28(2): 188-195. [[Crossref](#)].
26. Mazzocca A.D., Bollier M.J., Ciminiello A.M., Obopilwe E. et al. Biomechanical evaluation of arthroscopic rotator cuff repairs over time. *Arthroscopy*. 2010; 26(5): 592-599. [[Crossref](#)].
27. Milano G., Grasso A., Zarelli D., Deriu L. et al. Comparison between single-row and double-row rotator cuff repair: a biomechanical study. *Knee Surg Sports Traumatol Arthrosc*. 2008; 16(1): 75-80. [[Crossref](#)].
28. Chen M., Xu W., Dong Q., Xie Z. et al. Outcomes of single-row versus double-row arthroscopic rotator cuff repair: a systemic review and meta-analysis of current evidence. *Arthroscopy*. 2013; 29(8): 1437-1449. [[Crossref](#)].
29. MacDonald P., McRae S., Leiter J., Mascarenhas R. et al. Arthroscopic rotator cuff repair with and without acromioplasty in the treatment of full-thickness rotator cuff tears: a multicenter, randomized controlled trial. *J Bone Joint Surg Am*. 2011; 93(21): 1953-60. [[Crossref](#)].
30. Keong M.W., Tjoen D.L.T. Does bicep pathology affect rotator cuff repair outcomes? *J Orthop Surg (Hong Kong)*. 2018; 26(1): 2309499018762852. [[Crossref](#)].

Иықтың айналмалы манжетінің толық жарылуы бар науқастарға жүргізілген артроскопиялық түзетудің ерте кезеңдегі нәтижелері

Alim Can Baymurat ¹, Mesut Tahta ²

¹ Травматолог-ортопед маманы, Гази университетінің медицина факультетінің травматология және ортопедия кафедрасы, Анкара, Түркия. E-mail: alimcanbaymurat@yahoo.com

² Эгеполь хирургиялық ауруханасының ортопед-травматологы, Измир, Түркия. E-mail: mesuttahta@gmail.com

Түйіндеме

Зерттеудің мақсаты артроскопиялық түзетуді қолдана отырып, айналмалы манжеттің толық жарылуы бар науқастарды емдеудің ерте нәтижелерін бағалау болып табылады.

Әдістері. Зерттеуге иықтың айналмалы манжетінің толық жарылуы кезінде артроскопиялық түзету жасалған науқастар қатысты. Бицепс патологиясы болған жағдайда тенотомия, 2 және 3 типті акромион болған жағдайда акромиопластика орындалды. 12 науқасқа акромиопластика жасалды (30,7%); ал бицепс бұлшықетінің тенотомиясы 9 науқаста (23%) жасалды. 4 (10,2%) науқаста бицепсқа акромиопластика және тенотомия жасалды. Иықтың айналмалы манжетінің жыртылуы екі қатарлы әдіспен, яғни титан анкар және Реек анкарын қолдану арқылы коррекцияланды. Емдеу нәтижелерін бағалау Лос-Анджелестің Калифорния университетінің шкаласы (UCLA) арқылы жүргізілді. Сонымен қатар, қорытынды тексерулерге шақырылған науқастарда үздіксіз бағалау жүргізілді. Орташа бақылау кезеңі 14,6 айды (6-24) құрады.

Нәтижесі. Ота алдындағы UCLA баллы - 11,2, ал үздіксіз тексеру бойынша балл - 26,9 болды. Артроскопиядан кейінгі UCLA баллы - 29,6; үздіксіз тексеру бойынша балл 83,2 құрады. Жалпы емдеу нәтижелері 13 (33,3%) науқаста өте жақсы; 16 (41%) науқаста - жақсы, 9 (23%) науқаста орташа және 2 (5,1%) науқаста нашар болды. Акромиопластикасы бар және жоқ топтар арасында айтарлықтай статистикалық маңызы бар айырмашылық болмады ($p = 0,513$). Ұқсас нәтиже бицепс тенотомия ($p = 0,619$) және акромиопластика + бицепс тенотомия ($p = 0,374$) жасалған топтарда байқалды.

Қорытынды. Иықтың айналмалы манжеті хирургиясындағы артроскопия пластика әдісі сәйкес көрсеткіштері бар науқас дұрыс таңдалған жағдайда тиімді емдеу жолы болып табылады. Акромиопластика және/немесе бицепс тенотомиясы ерте нәтижелерге әсер етпейді.

Түйін сөздер: айналмалы манжет, артроскопиялық пластика, акромиопластика.

Ранние результаты применения артроскопической пластики у пациентов с полнослойным разрывом вращательной манжеты плеча

Alim Can Baymurat ¹, Mesut Tahta ²

¹ Специалист травматолог-ортопед, кафедра травматологии и ортопедии, Медицинский факультет Университета Гази, Анкара, Турция. E-mail: alimcanbaymurat@yahoo.com

² Травматолог-ортопед, Хирургическая больница Эгеполь, Измир, Турция. E-mail: mesuttahta@gmail.com

Резюме

Целью данного исследования является оценка ранних результатов лечения пациентов с полнослойным разрывом вращательной манжеты плеча с применением артроскопической коррекции.

Методы: В исследование были включены пациенты, перенесшие артроскопическую пластику вращательной манжеты плеча. Тенотомию бицепса выполняли при сопутствующей патологии бицепса, акромиопластику – при акромионе 2 и 3 типов. Разрывы ротаторной манжеты были восстановлены двухрядной техникой с использованием титанового анкера и анкера Реек. Оценка проводилась с использованием шкал Калифорнийского университета Лос-Анджелеса (UCLA). Пациентам, которые были проходили контрольные осмотры проводилась постоянная оценка. Средний срок наблюдения составил 14,6 месяцев (6-24).

Результаты. Акромиопластика выполнена 12 больным (30,7%); при этом тенотомия двуглавой мышцы выполнена 9 больным (23%). Акромиопластика и тенотомия бицепса выполнены 4 (10,2%) пациентам. Предоперационная оценка по шкале UCLA составила 11,2, постоянная оценка — 26,9, в то время как послеоперационная оценка по шкале UCLA составила 29,6, постоянная оценка - 83,2. Результаты были отличными у 13 (33,3%), хорошими - у 16 (41%), средними - у 9 (23%) и плохими - у 2 (5,1%) пациентов. Достоверной разницы между группами с акромиопластикой и без нее не было ($p = 0,513$). Аналогичная ситуация наблюдалась в группах тенотомии бицепса ($p = 0,619$) и акромиопластики + тенотомии бицепса ($p = 0,374$).

Выводы. Артроскопическая хирургия вращательной манжеты плеча является эффективным методом лечения при наличии соответствующего пациента и правильных показаний. Акромиопластика и/или тенотомия бицепса не влияют на ранние результаты.

Ключевые слова: вращательная манжета плеча, артроскопическая пластика, акромиопластика.

<https://doi.org/10.52889/1684-9280-2022-3-64-10-15>

УДК 616-036.882-08

МРНТИ

Оригинальная статья

Уровень осведомленности среднего медицинского персонала отделения реанимации по оказанию экстренной помощи в ситуации "Код Синий"

Гурбанова Э.И.¹, Конкаев А.К.², Табарова С.Б.³

¹ Врач анестезиолог-реаниматолог, Национальный научный центр травматологии и ортопедии имени академика Батпеннова Н.Д., Астана, Казахстан. E-mail: elnarag@list.ru.

² Заведующий кафедрой анестезиологии и реаниматологии, Медицинский университет Астана, заведующий отделением анестезиологии и реанимации, Национальный научный центр травматологии и ортопедии им. академика Батпеннова Н.Д., Астана, Казахстан. E-mail: konkaev@mail.ru.

³ Старшая медицинская сестра отделения анестезиологии и реанимации Национальный научный центр травматологии и ортопедии им. академика Батпеннова Н.Д., Астана, Казахстан. E-mail: sauka-93@mail.ru.

Резюме

Введение. В статье представлены результаты анкетирования среднего медицинского персонала отделения реанимации по вопросам оказания помощи в ситуации "Код Синий". Осведомленность персонала и знание основ оказания реанимационной помощи играет важную роль в функционировании процедуры.

Цель исследования: оценить осведомленность среднего медицинского персонала отделения реанимации по вопросам оказания реанимационной помощи и определения ими наиболее важных факторов, оказывающих влияние на функционирование и развитие данного процесса.

Методы. Проведено анонимное анкетирование 33 медицинских сестер отделения анестезиологии и реанимации посредством разработанного онлайн-опросника, включающего 8 вопросов, касающихся организации работы в ситуации «Код Синий».

Результаты. Осведомленность респондентов о «Код Синем» и об утвержденной в клинике стандартной операционной процедуре составила 100% респондентов. 87,9% респондентов были реальными участниками бригады «Код Синий». В то же время, только 60,6% респондентов считают себя компетентными в оказании реанимационной помощи.

Выводы. Несмотря на стопроцентную осведомленность персонала о процедуре «Код Синий» не все сотрудники в действительности являлись членами бригады «Код Синий», часть сотрудников считает себя недостаточно компетентными в оказании реанимационной помощи. Необходимо дальнейшее обучение персонала, отработка навыков работе в команде.

Ключевые слова: социологический опрос, средний медицинский персонал, реанимация, экстренная медицинская помощь, Код Синий, осведомленность персонала.

Corresponding author: Elnara Gurbanova, anesthesiologist of the Anesthesiology Department and ICU, National Scientific Center of Traumatology and Orthopaedics named after Academician N.D. Batpenov, Astana, Kazakhstan.

Postal code: Z01T0C9

Address: Kazakhstan, Astana, A. Zhubanov str.10A - 256

Phone: +77016142479

E-mail: elnarag@list.ru

J Trauma Ortho Kaz 2022; 3 (64): 10-15

Recieved: 20-07-2022

Accepted: 14-08-2022



This work is licensed under a Creative Commons Attribution 4.0 International License

Введение

Использование кодовых ситуаций в практике медицинских работников — это один из способов предупреждения персонала медицинской организации об уже возникшей либо потенциальной чрезвычайной ситуации. В аспекте национальных стандартов аккредитации медицинских организаций использование кодов предназначено для максимально быстрой передачи необходимой информации, активации алгоритмов действия персонала согласно отработанным схемам, предотвращения стресса и паники среди персонала и посетителей больницы. Такие коды иногда размещаются на плакатах по всей больнице или печатаются на идентификационных бирках сотрудников клиники в качестве справочной информации. В нашей клинике коды размещены на оборотной стороне идентификационной бирки сотрудников.

В ситуациях, когда пострадавшему, будь то пациент, посетитель либо сотрудник, необходимо проведение реанимационных мероприятий активируется «Код Синий». Общеизвестно для случаев остановки сердца и/или дыхания, что чем раньше начаты реанимационные мероприятия, тем лучше исходы и в первую очередь социальная адаптация человека, перенесшего остановку кровообращения.

Согласно Национальным стандартам аккредитации медицинских организаций услуги реанимации являются доступными круглосуточно на всей территории медицинской организации [1].

В этой связи, организация работы бригад «Код Синий» играет ключевую роль в становлении процессов оказания реанимационной помощи и их улучшении.

Несмотря на широкое внедрение международных стандартов оказания помощи при остановке кровообращения повсеместно на территории нашей страны в виде обучающих курсов BLS (Basic Life Support), ALS (Advanced Life Support), в реальной клинической ситуации все еще возникают проблемы коммуникаций в команде, взаимодействия персонала отделений и др.

В клинике Национального научного центра травматологии и ортопедии имени академика Батпенова Н.Д. утверждена вторая версия

Материал и методы

Проведено анонимное анкетирование при помощи онлайн анкеты на google-диске, ссылка на которую предоставлена только среднему медицинскому персоналу отделения анестезиологии и реанимации (медицинские сестры палаты интенсивной терапии, медицинские сестры - анестезисты). Анкетирование включало 33 человека и проводилось посредством разработанного нами онлайн-опросника. Медицинские сестры были проинформированы о целях данного

стандартной операционной процедуры по оказанию реанимационной помощи («Код Синий»), проводится ежегодное обучение персонала травматологических и ортопедических отделений и отделения анестезиологии и реанимации.

Целью обучения медицинских сестер действиям в ситуации «Код Синий» помимо безопасности пациентов также является повышение комфортности их самих в критических ситуациях остановки сердца [2].

Несмотря на достижения в области сердечно-легочной реанимации за последние несколько десятилетий, шансы на неврологическое восстановление после госпитальной остановки сердца остаются низкими. В случае госпитальной остановки кровообращения выживание пациента зависит как от немедленного распознавания события (поскольку ежеминутная задержка с момента остановки сердца до начала сердечно-легочной реанимации соответствует 10%-ному снижению вероятности выживания). Успешная реанимация после госпитальной остановки кровообращения требует немедленного и скоординированного усилия нескольких провайдеров, часто с разным уровнем подготовки и опытом работы [3].

Осведомленность персонала и знание основ оказания реанимационной помощи играет важную роль в функционировании процедуры. В связи с чем, нами была сделана попытка оценить осведомленность среднего медицинского персонала отделения реанимации, как структурного подразделения, играющего ключевую роль в процедуре, по вопросам оказания реанимационной помощи и определения ими наиболее важных факторов, оказывающих влияние на функционирование и развитие данного процесса.

Целью исследования явилась оценка уровня информированности среднего медицинского персонала отделения по основам оказания реанимационной помощи в ситуации «Код Синий», субъективной оценки респондентами собственной готовности к оказанию помощи для формирования дальнейших мероприятий по повышению производительности команды «Код Синий».

опроса, после чего были приглашены к анкетированию посредством предоставления ссылки на анкету.

Наибольшую по численности возрастную группу респондентов (33,3%) составили сотрудники 20-29 лет, сотрудники 30-39 лет и возрастной группы старше 50 лет составили 18,2%. Возрастные градации анкетированных представлены на рисунке 1.

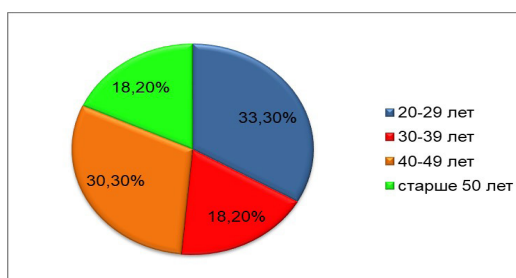


Рисунок 1- Возрастные диапазоны респондентов

Опросник включал 8 вопросов.

Помимо указания возраста респондентам предлагалось ответить на вопросы о том, какие ситуации обозначаются «Код Синий», знакомы ли вы со стандартной операционной процедурой «Код Синий», приходилось ли Вам быть членом бригады «Код Синий». Также необходимо было выбрать из предложенного списка 3 наиболее важных, по мнению

Результаты

Осведомленность респондентов о «Коде Синем» и об утвержденной в клинике стандартной операционной процедуре составила 100% респондентов.

На вопрос о том, приходилось ли респондентам быть членом бригады «Код Синий» 87,9% респондентов ответили да, что в абсолютном количестве составило 29 из 33 респондентов.

Для оценки респондентами факторов, оказывающих влияние на оказание помощи в ситуациях «Код Синий», были представлены следующие варианты ответов: осведомленность медицинского персонала о принципах оказания помощи, технические навыки сердечно-легочной реанимации, удаленность корпуса от основных зданий больницы, коммуникации в команде, оснащенность

респондентов фактора, оказывающих влияние на оказание медицинской помощи в ситуации «Код Синий» в нашей клинике, представить предложения по улучшению оказания реанимационной помощи, оценить собственную компетентность в оказании помощи в ситуации «Код Синий».

оборудованием, умение диагностировать остановку сердца, отсутствие информированности, возможность контакта с пациентом с коронавирусной инфекцией, также была предоставлена возможность дать свой собственный вариант.

Тремя наиболее значимыми факторами респонденты посчитали (в порядке убывания): технические навыки сердечно-легочной реанимации (81,8%), осведомленность медицинского персонала о принципах оказания помощи (69,7%), умение диагностировать остановку сердца (45,5%).

Такие факторы как оснащенность оборудованием и коммуникации в команде составили 33,3% и 30,3% соответственно (рисунок 2).

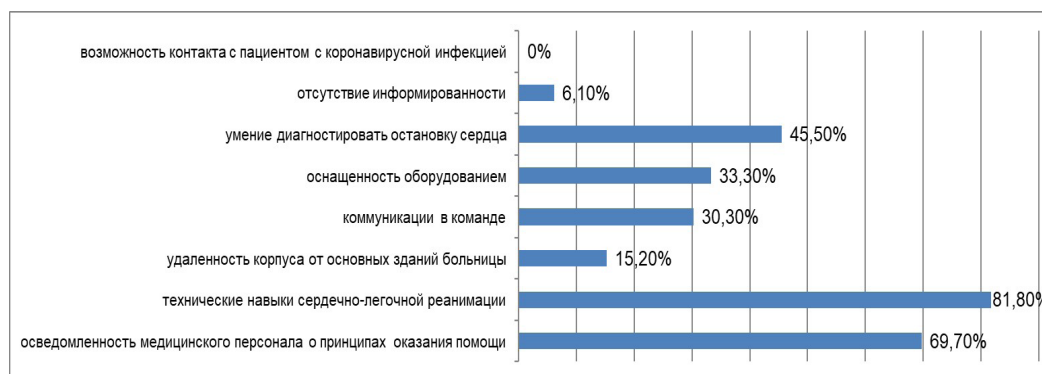

Рисунок 2 – Факторы, оказывающие влияние на оказание медицинской помощи в ситуации «Код Синий»

Предложения респондентов по улучшению процедуры представлены следующим образом (рисунок 3). Наибольший процент респондентов, 17 человек, что составило 51,5%, высказались в пользу дальнейшего обучения сотрудников отделения

реанимации. По 13 ответов (39,4%) приходится на улучшение оснащения и обучение работе в команде. На отработку технических навыков и обучение сотрудников профильных отделений пришлось 33,3% (11 ответов) и 3% (1 ответ) соответственно.

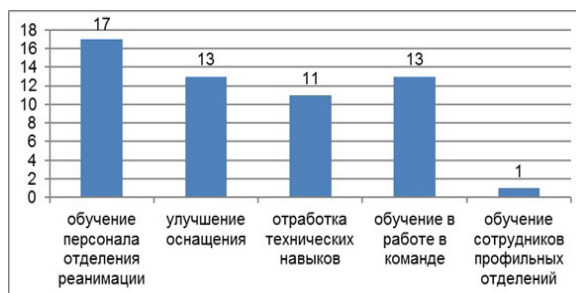


Рисунок 3 – Предложения респондентов по улучшению оказания помощи

На вопрос о собственной компетентности в проведении мероприятий оказания реанимационной помощи 60,6% ответили да, 30,3% сотрудников считают, что им необходим дополнительный

теоретический и практический опыт и 9,1% затруднились с ответом на данный вопрос анкеты.

Обсуждение

Проведение сердечно-легочной реанимации в настоящее время является неотъемлемым навыком медицинских работников любой специальности, в особенности сотрудников отделений реанимации и интенсивной терапии. Кроме того, в последние десятилетия этот навык имеет четкую тенденцию выхода за пределы больниц и охвата людей различных специальностей для спасения жизней.

В связи с этим не удивительно, что результаты нашего анкетирования представили 100% результат по осведомленности медицинского персонала по вопросам оказания реанимационной помощи.

Ряд исследований делает акцент преимущественно на оценке технических навыков студентов медицинских колледжей, университетов, сотрудников лечебных учреждений [4,5]. Мы же попытались оценить осведомленность персонала и оценку собственной готовности к оказанию помощи, а также те аспекты, которые возможно улучшить в условиях нашей клиники.

Анализ литературы базы данных PubMed, по ключевым словам, «анкетирование», «Код Синий», «персонал» выявил малое количество справочной информации по данному вопросу. Расширение поиска произведено, по ключевым словам, «осведомленность среднего медицинского персонала».

Несмотря на наличие существенных доказательств того, что студенты-медики и резиденты лучше справляются с симулированными сценариями синего кода и другими сложными процедурными задачами после высокоточных симуляционных тренировок, только в одном из исследований канадских авторов проведен опрос действующих членов реанимационной бригады по вопросам, которые, по их мнению, являются важными компонентами эффективной работы команды во время оказания помощи в ситуациях «Код Синий» [6].

Согласно результатам данного исследования, лидерство в команде и четкое распределение ролей были определены как ключевые факторы функционирования реанимационной бригады. Уменьшение числа людей, посещающих кодовые инциденты без определенной роли, расширение доступа к обучению синему коду и подведение итогов после завершения оказания помощи были определены как области, требующие улучшения.

Тройкой лидирующих позиций по возможности улучшения процедуры, определенных в результате анкетирования наших сотрудников, явились отработка технических навыков, осведомленность персонала и умение диагностировать остановку кровообращения. Такой результат позволяет предположить все еще недостаточный уровень подготовленности персонала и определяет точки соприкосновения с результатами канадских авторов в аспекте расширения доступа к обучению. Однако нашими сотрудниками не указаны возможности подведения итогов работы команд «Код Синий» после завершения оказания помощи, что в свою очередь косвенно может указывать как на недостаточный уровень подготовленности, так и на уровень культуры безопасности в плане возможного осуждения в случае допущенных ошибок.

В исследовании, изучающем влияние человеческого фактора на оказание реанимационной

помощи, показано, что только две трети бригад, состоящих из квалифицированных медицинских работников, смогли оказать качественную реанимационную помощь при остановке кровообращения [7]. Авторы указывают, что не только наличие теоретической и практической подготовленности, но и распределение ролей в команде, значимо влияет на результат оказания помощи. Повышение роли командной работы, по мнению наших респондентов, отмечено при ответах на вопрос о предложениях по улучшению процедуры. Вероятно, отработка командных навыков, может быть следующим шагом в обучении персонала нашего центра. Но все же лидирующим остается обучение персонала.

Обучение персонала занимает лидирующие позиции в проблеме организации и контроля качества оказания реанимационной помощи, что подтверждается исследованиями среди студентов высших и средних учебных заведений, действующих сотрудников клиник по всему миру, но все же не может уменьшить тревожность персонала в ходе лечебных мероприятий [8-11].

В аспекте собственной компетентности медицинских работников информация также весьма лимитированная. Имеются работы, оценивающие желание сотрудников скорой помощи в Гане (Африка) проводить сердечно-легочную реанимацию. Менее 10% сотрудников хотели проводить СЛР. Страх был связан с отсутствием навыков (44,9%) и возможностью причинения вреда (25,5%) [12].

Данные китайских авторов показывают значительно больший процент готовности к проведению СЛР, учитывая желание медицинских работников, 86,7%. Хотя процентное соотношение опасений медицинских работников примерно соответствовало таковому по данным исследования в Африке и составляло 44% на долю опасений перед юридическими последствиями и 36,5% - беспокойство по поводу причинения вреда пациентам [13].

Результаты нашего анкетирования показали средний процент готовности к проведению СЛР (63%). Кроме того, 11,1% по мнению их самих, не готовы к оказанию помощи в ситуации «Код Синий».

Необходимость обучения, по мнению авторов данной статьи, коррелирует с достаточно высоким процентом отсутствия готовности или частичной готовности респондентов в оказании реанимационной помощи, что сопоставимо с мнением авторов ряда статей [14-20].

Таким образом, ключевым в организации и контроле качества оказания реанимационной помощи в ситуациях «Код Синий» является регулярно повторяющийся обучающий процесс, в том числе с отработкой навыков работе в команде.

Выводы

Несмотря на высокую осведомленность о процедуре, не все респонденты имели практику оказания помощи в составе бригады «Код Синий».

По мнению респондентов, тремя наиболее важными факторами, оказывающими влияние на оказание помощи, являются: осведомленность медицинского персонала о принципах оказания помощи, технические навыки сердечно-легочной реанимации, умение диагностировать остановку сердца

Основным предложением по улучшению оказания помощи респонденты считают обучение персонала (51,5%).

60,6% респондентов считают себя компетентными в оказании помощи, 25,9% необходим

дополнительный практический опыт, что требует регулярного обучения персонала.

Необходимо дальнейшее обучение персонала, отработка навыков работе в команде.

Конфликт интересов. Авторы заявляют об отсутствии конфликта интересов.

Вклад авторов. Концептуализация – Э.Г. С.Т.; методология – А.К., Э.Г.; анкетирование персонала – С.Т.; проверка – А.К.; формальный анализ – А.К.; написание (оригинальная черновая подготовка) – Э.Г.; написание (обзор и редактирование) – Э.Г.

Все авторы ознакомились, согласились с окончательной версией рукописи и подписали форму передачи авторских прав.

Литература

1. Приказ Министра здравоохранения Республики Казахстан. Об утверждении правил аккредитации в области здравоохранения: от 21 декабря 2020 года № ҚР ДСМ-299/2020. Зарегистрирован в Министерстве юстиции Республики Казахстан 22 декабря 2020 года №21852. Режим доступа: <https://adilet.zan.kz/rus/docs/V2000021852>
2. Prikaz Ministra zdravookhraneniia Respubliki Kazakhstan. Ob utverzhdenii pravil akkreditatsii v oblasti zdravookhraneniia (Order of the Minister of Health of the Republic of Kazakhstan. On approval of the rules for accreditation in the field of healthcare) [in Russian]: ot 21 dekabria 2020 goda № ҚР DSM-299/2020. Zaregistririvan v Ministerstve iustitsii Respubliki Kazakhstan 22 dekabria 2020 goda №21852. Rezhim dostupa: <https://adilet.zan.kz/rus/docs/V2000021852>
3. Ryzner D.M., Kujath, A.S. Low-Fidelity Code Blue Simulation on the Orthopaedic Unit. *Orthopaedic Nursing*. 2018; 37(4): 230-234. [[Crossref](#)].
4. Clarke S., Apesoa-Varano E.C., Barton, J. Code Blue: methodology for a qualitative study of teamwork during simulated cardiac arrest. *BMJ open*. 2016; 6(1): e009259. [[Crossref](#)].
5. Kumari K.M., Amberkar M.B., Alur S.S., Madhukar B.P. et al. Clinical Awareness of Do's and Don'ts of Cardiopulmonary Resuscitation (CPR) Among University Medical Students-A Questionnaire Study. *J Clin Diagn Res*. 2014; 8(7): MC08-MC11. [[Crossref](#)].
6. Vural M., Koşar M.F., Kerimoğlu O., Kızkapan F. et al. Cardiopulmonary resuscitation knowledge among nursing students: a questionnaire study. *Anatol J Cardiol*. 2017; 17(2): 140-145. [[Crossref](#)].
7. Price J.W., Applegarth O., Vu M., Price J.R. Research Article Code Blue Emergencies: A Team Task Analysis and Educational Initiative. *Canadian Medical Education Journal*. 2012, 3(1): 4-20. [[Crossref](#)].
8. Marsch S.C.U., Müller C., Marquardt K., Conrad G. et al. Human factors affect the quality of cardiopulmonary resuscitation in simulated cardiac arrests. *Resuscitation*. 2004; 60(1): 51-6. [[Crossref](#)].
9. Nagashima K., Takahata O., Fujimoto K., Suzuki A. et al. [Investigation on nurses' knowledge of and experience in cardiopulmonary resuscitation and on nurses' knowledge of the guidelines for cardiopulmonary resuscitation and emergency cardiovascular care established in 2000--results of a survey at Asahikawa Medical College Hospital (second report)]. *Masui*. 2003; 52(4): 427-30. [[Google Scholar](#)].
10. Mäkinen M., Niemi-Murola L., Kaila M., Castrén M. Nurses' attitudes towards resuscitation and national resuscitation guidelines-nurses hesitate to start CPR-D. *Resuscitation*. 2009; 80(12): 1399-404. [[Crossref](#)].
11. Niemi-Murola L., Mäkinen M., Castren M., ECCE Study Group. Medical and nursing students' attitudes toward cardiopulmonary resuscitation and current practice guidelines. *Resuscitation*. 2007; 72(2): 257-63. [[Crossref](#)].
12. Hamilton R. Nurses' knowledge and skill retention following cardiopulmonary resuscitation training: a review of the literature. *J Adv Nurs*. 2005; 51(3): 288-97. [[Crossref](#)].
13. Anto-Ocrah M., Maxwell N., Cushman J., Acheampong E. et al. Public knowledge and attitudes towards bystander cardiopulmonary resuscitation (CPR) in Ghana, West Africa. *Int J Emerg Med*. 2020; 13(1): 29. [[Crossref](#)].
14. Huang E.P., Chiang W.C., Hsieh M.J., Wang H.C. et al. Public knowledge, attitudes and willingness regarding bystander cardiopulmonary resuscitation: A nationwide survey in Taiwan. *J Formos Med Assoc*. 2019; 118(2): 572-581. [[Crossref](#)].
15. Lund-Kordahl I., Mathiassen M., Melau J., Olasveengen T.M. et al. Relationship between level of CPR training, self-reported skills, and actual manikin test performance-an observational study. *Int J Emerg Med*. 2019; 12(1): 2. [[Crossref](#)].
16. Staerk M., Vammen L., Andersen C.F., Krogh K. Basic life support skills can be improved among certified basic life support instructors. *Resusc Plus*. 2021; 6: 100120. [[Crossref](#)].
17. Lee J.H., Cho Y., Kang K.H., Cho G.C. et al. The Effect of the Duration of Basic Life Support Training on the Learners' Cardiopulmonary and Automated External Defibrillator Skills. *Biomed Res Int*. 2016; 2016: 2420568. [[Crossref](#)].
18. Abolfotouh M.A., Alnasser M.A., Berhanu A.N., Al-Turaif D.A. et al. Impact of basic life-support training on the attitudes of health-care workers toward cardiopulmonary resuscitation and defibrillation. *BMC Health Serv Res*. 2017; 17(1): 674. [[Crossref](#)].
19. Ismail L., Bhansali P., Creamer K.M. Pediatric Hospitalist Resuscitation Skills Refresher Training With Pauses for Deliberate Practice. *Cureus*. 2021; 13(12): e20538. [[Crossref](#)].
20. Rafuse J. Promote CPR courses and refresh your own skills, doctors told. *CMAJ*. 1991; 144(10): 1293-6. [[Google Scholar](#)].
21. Crunden E.J. An investigation into why qualified nurses inappropriately describe their own cardiopulmonary resuscitation skills. *J Adv Nurs*. 1991; 16(5): 597-605. [[Crossref](#)].

Жансақтау бөлімшесінің орта медициналық қызметкерлерінің "Көк Код" жағдайында шұғыл көмек көрсету мәселелері бойынша ақпараттану деңгейі

Гурбанова Э.И.¹, Конкаев А.К.², Табарова С.Б.³

¹ Анестезиология және реанимация бөлімінің дәрігері, Академик Н.Ж. Батпенев атындағы Ұлттық ғылыми травматология және ортопедия орталығы, Астана, Қазақстан. E-mail: elnarag@list.ru

² Анестезиология және реанимация бөлімінің меңгерушісі, Академик Н.Ж. Батпенев атындағы Ұлттық ғылыми травматология және ортопедия орталығы, Астана, Қазақстан. E-mail: konkaev@mail.ru

³ Анестезиология және реанимация бөлімінің аға мейіргері, Академик Н.Ж. Батпенев атындағы Ұлттық ғылыми травматология және ортопедия орталығы, Астана, Қазақстан. E-mail: sauka-93@mail.ru

Түйіндіме

Кіріспе. Мақалада "Көк Код" жағдайында көмек көрсету мәселелері бойынша реанимация бөлімшесінің орта медициналық қызметкерлерінің арасында жүргізілген сауалдама нәтижелері ұсынылған. Реанимациялық көмекті көрсетуде персоналдың хабардарлығы мен процедураның негізін білу маңызды рөл атқарады.

Зерттеудің мақсаты: реанимация бөлімшесінің орта медициналық қызметкерлерінің реанимациялық көмек көрсету мәселелері немесе олардың осы көмекті көрсетудегі ең маңызды факторларды анықтау бойынша хабардарлығын бағалау.

Әдістері. "Көк Код" жағдайындағы жұмысты ұйымдастыруға қатысты әзірлеген 8 сұрақтан тұратын онлайн-сауалнаманы қолданып, анестезиология және реанимация бөлімшесінің 33 мейіргеріне жасырын сауалнама өткізілді.

Нәтижелері. Респонденттердің "Көк Код" және клиникада бекітілген стандартты операциялық процедура туралы хабардарлығы респонденттердің 100% құрады. Респонденттердің 87,9% "Көк Код" бригадасының нақты мүшелері болды. Сонымен қатар, респонденттердің тек 60,6% - ы өздерін реанимациялық көмек көрсетуде құзыретті деп санайды.

Қорытынды. "Көк Код" процедурасы туралы персоналдың жүз пайыз хабардарлығына қарамастан, шындығында барлық қызметкерлер "Көк Код" бригадасының мүшелері болмаған, өздерінің реанимациялық көмек көрсетуге біліктілігі жеткілікті деңгейде емес деп ойлайды. Қызметкерлерді әрі қарай оқыту, командалау жұмыс істеу дағдыларын пысықтау қажет.

Түйін сөздер: сауалдама, орта медициналық қызметкер, Көк Код, хабардарлық.

Level of Awareness of the ICU Nurse Staff in the Code Blue Situation Care Providing

Elnara Gurbanova¹, Aidos Konkayev², Saule Tabarova³

¹ Anesthesiologist of the Anesthesiology Department and ICU, National Scientific Center of Traumatology and Orthopedics named after Academician N.D. Batpenov, Astana, Kazakhstan. E-mail: elnarag@list.ru

² Head of the Anesthesiology Department of the Astana Medical University, Head of the Anesthesiology Department and ICU, National Scientific Center of Traumatology and Orthopedics named after Academician N.D. Batpenov, Astana, Kazakhstan.

E-mail: konkaev@mail.ru.

³ Senior Nurse of the Anesthesiology Department and ICU, National Scientific Center of Traumatology and Orthopedics named after Academician N.D. Batpenov, Astana, Kazakhstan. E-mail: sauka-93@mail.ru

Abstract

Introduction. The article presents the results of the ICU nurses survey on assistance in the Code Blue situation. Staff awareness and knowledge of the basics of resuscitation plays an important role in the functioning of the procedure.

The purpose of the study: to assess the awareness of the nursing staff of the intensive care unit on the condition of resuscitation care and determine by them the most important factors influencing the functioning and development of this process.

Methods: an anonymous survey of 33 nurses of the anesthesiology department and ICU department was conducted using the online questionnaire, which includes 8 questions related to the organization of work in the Code Blue situation.

Results. Code Blue procedure respondents' awareness is 100%. 87.9% of the respondents were members of the Code Blue Team. At the same time, only 60.6% of respondents consider themselves competent in providing resuscitation care.

Conclusions. Despite the staff's 100% awareness of the Code Blue procedure, not all employees were actually members of the Code Blue team, some employees consider themselves insufficiently competent in providing resuscitation care. It is necessary to further train the staff, to develop the skills of working in a team.

Keywords: questioning, nurse staff, Code Blue, awareness.

<https://doi.org/10.52889/1684-9280-2022-3-64-16-22>

УДК 617.3; 616-089.23; 616-001; 615.477.2

МРНТИ 76.29.41

Обзорная статья

Повреждения корня мениска: распространенность и современные аспекты диагностики и лечения

Балбосынов Б.Е.¹, Уразаев М.Н.², Асанов Н.М.³

¹ Заведующий отделением артроскопии и спортивной травмы, Национальный научный центр травматологии и ортопедии имени академика Н.Д. Батпенова, Астана, Казахстан. E-mail: bagdat-1209@mail.ru

² Ординатор отделения артроскопии и спортивной травмы, Национальный научный центр травматологии и ортопедии имени академика Н.Д. Батпенова, Астана, Казахстан. E-mail: veazaru@gmail.com

³ Ординатор отделения артроскопии и спортивной травмы, Национальный научный центр травматологии и ортопедии имени академика Н.Д. Батпенова, Астана, Казахстан. E-mail: asanov_nurzhan@mail.ru

Резюме

Среди многообразия различных патологий внутрисуставных структур колена, отрывы корня медиального мениска являются одним из самых малоизученных и в то же время самых грозных повреждений. Биомеханически, данный тип травмы сопоставим с тотальной менискэктомией, что приводит к уменьшению площади тибioфemorального контакта и увеличению контактного давления в пораженном месте. Эти изменения губительны для суставного хряща и в конечном итоге приводят к развитию раннего остеоартроза. Хирургическое лечение является методом выбора у пациентов без значительного остеоартроза (1 или 2 степени). По данным многих авторов, восстановление корня улучшает клинические результаты, снижает экстрюзию мениска и замедляет начало дегенеративных изменений.

Статья предназначена для расширения общей базы знаний по вопросу для специалистов, которые могут столкнуться с данной проблемой.

Ключевые слова: отрыв корня мениска, распространенность, диагностика, ушивание мениска, остеоартроз.

Corresponding author: Marat Urazayev, Doctor of the Department of Arthroscopy and Sports Injury, National Scientific Center of Traumatology and Orthopedics named after Academician N.D. Batpenov, Astana, Kazakhstan.

Postal code: Z00P5Y4

Address: Kazakhstan, Astana, Abylai Khan Avenue, 15A.

Phone: +77786441924

E-mail: veazaru@gmail.com

J Trauma Ortho Kaz 2022; 3 (64): 16-22

Received: 11-07-2022

Accepted: 28-08-2022



This work is licensed under a Creative Commons Attribution 4.0 International License

Введение

Мениск играет решающую роль в поддержании гомеостаза коленного сустава. Помимо смазывающих свойств и обеспечения вторичной стабильности, мениск распределяет значительную нагрузку веса тела по всей площади коленного сустава [1]. Текущие данные свидетельствуют о том, что разрывы мениска нарушают нормальный гомеостаз и увеличивают силу соударения бедренной и большеберцовой костей, что может привести к преждевременному остеоартриту [2]. Повреждение места прикрепления корня мениска приводит к экструзии мениска и последующей потере напряжения менискового кольца - критически важному структурному свойству для коленного сустава [3]. В целом, существует две основные методики работы с поврежденным корнем мениска - использование

якорных фиксаторов и транстибиальная техника.

Однако, в протоколах диагностики и лечения, действующих в Республике Казахстан, методы рефиксации корня мениска не отражены, несмотря на существенную частоту данной патологии. Данное обстоятельство существенно затрудняет своевременное распознавание и лечение этих повреждений, что может привести к инвалидизации пациентов.

Таким образом, **цель обзора** - изучить распространенность данной патологии среди населения с указанием потенциальных групп риска, изложить методы диагностики и представить преимущества и недостатки выбора того или иного вида лечения.

Анатомический аспект проблемы

Мениски представляют собой два полукруглых фиброзно-хрящевых диска между мыщелками бедренной кости и плато большеберцовой кости. Медиальный мениск имеет форму полумесяца и имеет длину около 3,5 см. Анатомически его можно разделить на задний рог, центральное тело и передний

рог. Задний рог прикрепляется к большеберцовой кости сразу перед местом прикрепления задней крестообразной связки (ЗКС). Передний рог прикрепляется к медиальному межмыщелковому возвышению большеберцового плато (рисунок 1) [4].

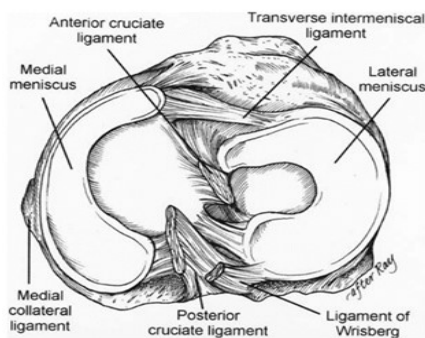


Рисунок 1 – Анатомия менисков, вид сверху [5]

Латеральный мениск имеет более округлую форму, покрывает большую площадь поверхности большеберцового плато по сравнению с медиальным мениском, и также разделяется на три анатомические зоны: передний рог, центральное тело и задний рог. Передний рог наружного мениска прикреплен

к наружному межмыщелковому возвышению, спереди и немного снаружи от места прикрепления передней крестообразной связки (ПКС). Задний рог прикрепляется к большеберцовой кости между местами прикрепления ЗКС и заднего рога медиального мениска.

Классификация повреждений мениска

Поражение задних корней мениска делятся на пять типов на основе системы, описанной LaPrade и др. [6]. Данная система классификации применяется к

разрывам как наружного, так и медиального заднего корня менисков (рисунок 2).

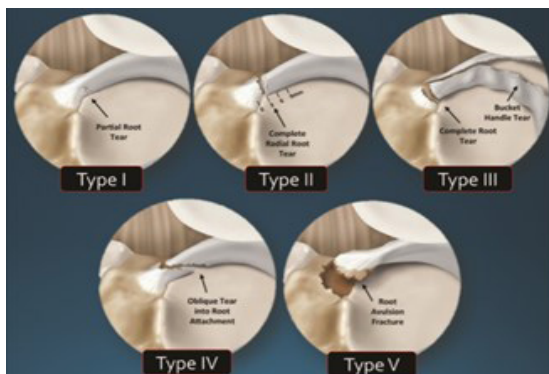


Рисунок 2 – Схематическое изображение видов повреждения мениска [6]

Тип 1 (встречается в 7% случаев) – частичный и стабильный разрыв корня;

Тип 2, наиболее распространенный (частота встречаемости 68%), состоящий из полного поперечного разрыва на расстоянии 9 мм от места прикрепления корня мениска, делится на несколько подтипов: 2a (38%), от 0 до <3 мм, 2b (17%), от 3 до <6 мм, и 2c (12%), от 6 до 9 мм;

Распространенность патологии в мире

Отрыв корня мениска обычно является дегенеративным по своей природе, и часто наблюдается у женщин среднего возраста. По данным Matheny LM и др. (2015), он может составлять до 21,5% всех повреждений заднего рога медиального мениска [7]. При комбинированных повреждениях анатомических структур коленного сустава, патология встречалась в 3% случаев [8-11]. Ряд авторов также отмечали ятрогенную причину этого повреждения, вследствие некорректно сформированного канала в большеберцовой кости при реконструкциях ЗКС [12]. Разрывы заднего корня наружного мениска более вероятны при разрыве ПКС, чем разрывы заднего корня медиального мениска. Повреждения переднего рога менисков менее распространены, и чаще возникают ятрогенно, например, при расширении большеберцового канала при пластике ПКС или при введении штифта в канал большеберцовой кости при закрытом интрамедуллярном остеосинтезе [13,14].

Средний возраст обращения пациентов, по

Современные методы диагностики

Выявление повреждения при клиническом исследовании довольно затруднительно, и плохо дифференцируется с повреждением заднего рога мениска. При дегенеративном, хроническом повреждении пациенты могут жаловаться на боль при пальпации заднемедиальной суставной щели, в основном при максимальном сгибании колена [18]. Наиболее подходящим считается тест McMurray (1942), но и он имеет довольно слабую чувствительность [19]. Seil et al. (2011) описали клинический тест, при

Тип 3 (6%) - это сочетанный разрыв по типу «ручки лейки» с полным отрывом корня;

Тип 4 (10%) - сложный косой или продольный разрыв, с полным отслоением корня;

Тип 5 - это отрыв корня с фрагментом кости.

данным литературы, равен 58 годам, а факторами риска являются возраст, повышенный индекс массы тела, женский пол, варусное искривление ног и пониженный уровень физической активности [15]. Первый случай данного повреждения был описан в 1991 году Pagnani [16]. Такие повреждения распространены в странах Ближнего Востока и Азии, например, в Казахстане, где сидение на полу является обычным традиционным явлением.

В Соединенных Штатах Америки частота разрывов мениска среди населения в целом составляет 61 на 100 тыс. человек. Разрывы мениска у детей в возрасте до 10 лет случаются редко. Однако наличие дискоидного мениска, может предрасполагать к повреждению его корня в более молодом возрасте [17].

Эпидемиологические исследования по поводу частоты распространенности данного повреждения на территории стран СНГ и Республике Казахстан не проводились.

котором путем одновременного создания варусного напряжения и разгибания колена, отмечается выпячивание медиального мениска [20]. Тем не менее, ввиду отсутствия специфических клинических признаков, магнитно-резонансная томография остается «золотым стандартом» диагностирования повреждения, уступая лишь инвазивной артроскопической диагностике сустава.

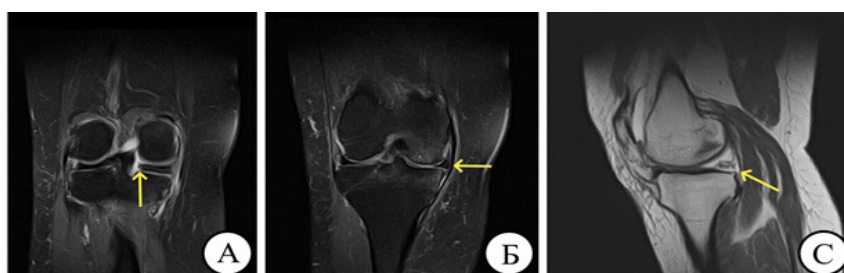


Рисунок 3 - МР признаки повреждения заднего корня медиального мениска. Коронарная проекция – а) укорочение протяженности мениска; б) экстррузия мениска. Сагитальная проекция – в) симптом «призрака», выраженной нестабильности места прикрепления заднего рога медиального мениска

По данным Choi et al. (2012), при МРТ точность выявления данного типа повреждений составляет >90% [21]. Наиболее высокую точность выявления повреждения, согласно авторам, дает фронтальная проекция в режиме T2 изображения, где можно выявить вертикальный дефект, сокращение и экстррузию мениска [22] (рисунок 3 А и Б). Сагитальные проекции T1 можно использовать для выявления

«симптома призрака», который означает усиление сигнала или отсутствие типично темного сигнала, в проекции заднего корня мениска [23] (рисунок 3 С). Аксиальные изображения также позволяют визуализировать разрыв.

Показания и противопоказания к проведению оперативного вмешательства

Кандидатами на восстановление мениска являются активные люди, у которых отсутствуют нарушения оси нижней конечности (варус <30), начальные стадии артроза (<II степени по классификации Келлгрена-Лоуренса), стойкие болевые симптомы в течение 1–3 месяцев после консервативного лечения, и готовые к длительной послеоперационной реабилитации в течение 6 месяцев [24].

Хирургическая техника

Методы артроскопической рефиксации корня можно поделить на два основных типа: с использованием якорных фиксаторов и трансстибиальная техника. Существует множество различных модификаций методики якорной фиксации [26,27], однако золотым стандартом для восстановления корня является метод трансстибиального фиксирования, который позволяет восстановить анатомию места прикрепления

При наличии выраженного артроза III–IV степени или варусной деформации более 50, ушивать мениск нецелесообразно. Это связано с тем, что артроскопический дебридмент и длительная иммобилизация после операции ведут к значительному прогрессированию артроза, болевого синдрома и соответствующего возрастания необходимости в протезировании сустава [25].

[3,28]. При этой технике формируется канал в большеберцовой кости, который используется для повторного закрепления корня мениска на плато большеберцовой кости. Наложив шов на корень с помощью специального направителя, нить извлекается через канал и фиксируется на кортикале большеберцовой кости титановой пуговицей (рисунком 4).

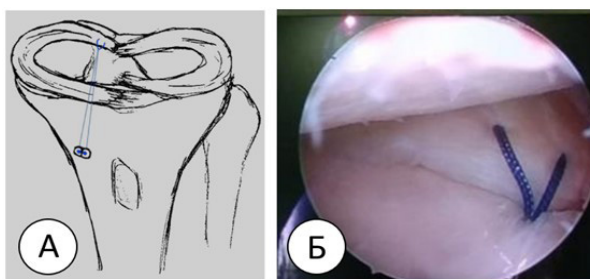


Рисунок 4 – Схематичное изображение техники операции (А) и артроскопическая картина итогового результата ушивания корня мениска (В)

Задний рог прошит двумя швами, высверлен канал в проекции крепления заднего рога. Нити выведены на переднюю поверхность голени и фиксированы титановой пуговицей. Согласно исследованиям, не отмечено существенных различий в послеоперационном периоде между использованием якорных фиксаторов и трансстибиальным фиксированием [29–31].

В целом, оптимальное лечение отрывов корня мениска остается насущным вопросом современной артроскопии в виду противоречивых данных исследований. Несмотря на достижения значительных послеоперационных клинических показателей у пациентов, по сравнению с их состоянием до операции, операция не гарантирует предотвращение

прогрессирование артроза и уменьшения экстррузии мениска [32]. В то же время, систематический обзор проведенный Feucht и др. (2015), помимо улучшенных клинических данных пациентов до операции и после (увеличение показателя Lysholm с 52 до 86), у 84% пациентов не было выявлено прогрессирования остеоартрита по классификации Келлгрена-Лоуренса. МРТ исследование не выявило прогрессирования дегенерации хряща у 82% пациентов, а экстррузия медиального мениска уменьшилась у 56% пациентов. На основании повторной артроскопии и МРТ заживление было полным в 62% случаев, частичным в 34% и неудачным в 3% [33].

Реабилитация

После рефиксации заднего корня мениска пациент не должен нагружать конечность как минимум 6 недель. В первые 2 недели после операции разрешается сгибание в колене до 90°, тогда как по мере перехода к более глубокому сгибанию увеличивается давление в межмышечковом пространстве и происходит экстррузия заднего отдела мениска из сустава [34,35]. Движение в колене выполняется пассивно в течение первых 6 недель, чтобы избежать активного натяжения подколенных сухожилий, в частности, в месте прикрепления полуперепончатой мышцы к задней капсуле коленного сустава. После 6 недель, при хорошей динамике восстановления, разрешается постепенное увеличение нагрузки на конечность всем телом в

течение 2–3 недель. В течение первых 4 месяцев после операции следует избегать глубокого приседания, превышающего 700, чтобы избежать чрезмерного напряжения и нагрузки при заживлении корня мениска [36,37]. Лечебная гимнастика заключается в поэтапной прогрессии: первые 6 недель упор идет на общее укрепление всех групп мышц нижних конечностей. После 6 недель добавляются упражнения на проприоцепцию суставов и кардиотренировки [38].

Выводы

Большинство исследований описывает субъективные данные свидетельствующие об улучшении состояния пациентов после проведенной операции, но не достаточно материалов по отсутствию признаков прогрессирования артроза.

Восстановление корня мениска представляет собой технически сложную процедуру, требующую

точного восстановления анатомической целостности и соответственно опытного хирурга. На наш взгляд, придерживаясь критериев отбора кандидатов на восстановление корня мениска и строго следуя всем этапам реабилитации.

Конфликт интересов. Авторы заявляют об отсутствии конфликта интересов.

Литература

1. Makris E.A., Hadidi P., Athanasiou K.A. The knee meniscus: structure-function, pathophysiology, current repair techniques, and prospects for regeneration. *Biomaterials*. 2011; 32(30): 7411-31. [\[CrossRef\]](#).
2. Padalecki J.R., Jansson K.S., Smith S.D., Dornan G.J. et al. Biomechanical consequences of a complete radial tear adjacent to the medial meniscus posterior root attachment site: in situ pull-out repair restores derangement of joint mechanics. *Am J Sports Med*. 2014; 42(3): 699-707. [\[CrossRef\]](#).
3. Marzo J.M., Gurske-DePerio J. Effects of medial meniscus posterior horn avulsion and repair on tibiofemoral contact area and peak contact pressure with clinical implications. *J Am J Sports Med*. 2009; 37(1): 124-129. [\[CrossRef\]](#).
4. Hwang B.Y., Kim S.J., Lee S.W., Lee H.E. et al. Risk factors for medial meniscus posterior root tear. *Am J Sports Med*. 2012; 40(7): 1606-10. [\[CrossRef\]](#).
5. Pagnani M.J., Warren R.F., Arnoczky S.P., Wickiewicz T.L. Anatomy of the knee. In Nicholas JA, Hershman E (eds.), *The Lower Extremity and Spine in Sports Medicine*, 2nd ed. St. Louis: Mosby, 1995: 581-614.
6. Pagnani M.J., Cooper D.E., Warren R.F. Extrusion of the medial meniscus. *Arthroscopy: The Journal of Arthroscopic & Related Surgery*. 1991; 7(3): 297-300. [\[CrossRef\]](#).
7. Matheny L.M., Ockuly A.C., Steadman J.R., LaPrade R.F. Posterior meniscus root tears: associated pathologies to assist as diagnostic tools. *Knee Surg Sports Traumatol Arthrosc*. 2015; 23(10): 3127-31. [\[CrossRef\]](#).
8. Kim Y.J., Kim J.G., Chang S.H., Shim J.C. et al. Posterior root tear of the medial meniscus in multiple knee ligament injuries. *Knee*. 2010; 17(5): 324-328. [\[CrossRef\]](#).
9. Brody J.M., Lin H.M., Hulstyn M.J., Tung G.A. Lateral meniscus root tear and meniscus extrusion with anterior cruciate ligament tear. *Radiology*. 2006; 239(3): 805-10. [\[CrossRef\]](#).
10. Kim Y.M., Rhee K.J., Lee J.K., Hwang D.S. et al. Arthroscopic pullout repair of a complete radial tear of the tibial attachment site of the medial meniscus posterior horn. *Arthroscopy: The Journal of Arthroscopic and Related Surgery*. 2006; 22(7): 795.E1-795.E4. [\[CrossRef\]](#).
11. LaPrade C.M., Smith S.D., Rasmussen M.T., Hamming M.G. et al. Consequences of tibial tunnel reaming on the meniscal roots during cruciate ligament reconstruction in a cadaveric model, Part 2: The posterior cruciate ligament. *Am J Sports Med*. 2015; 43(1): 207-12. [\[CrossRef\]](#).
12. Kim S.B., Ha J.K., Lee S.W., Kim D.W. et al. Medial meniscus root tear refixation: comparison of clinical, radiologic, and arthroscopic findings with medial meniscectomy. *Arthroscopy: The Journal of Arthroscopic & Related Surgery*. 2011; 27(3): 346-354. [\[CrossRef\]](#).
13. Fox A.J., Bedi A., Rodeo S.A. The basic science of human knee menisci: structure, composition, and function. *Sports health*, 2012; 4(4), 340-351. [\[CrossRef\]](#).
14. LaPrade M.D., LaPrade C.M., Hamming M.G., Ellman M.B. et al. Intramedullary Tibial Nailing Reduces the Attachment Area and Ultimate Load of the Anterior Medial Meniscal Root: A Potential Explanation for Anterior Knee Pain in Female Patients and Smaller Patients. *Am J Sports Med*. 2015; 43(7): 1670-5. [\[CrossRef\]](#).
15. Krych A.J., Bernard C.D., Kennedy N.I., Tagliero A.J. et al. Medial versus lateral meniscus root tears: is there a difference in injury presentation, treatment decisions, and surgical repair outcomes? *Arthroscopy: The Journal of Arthroscopic & Related Surgery*, 2020; 36(4): 1135-1141. [\[CrossRef\]](#).
16. Okazaki Y., Furumatsu T., Yamauchi T., Okazaki Y. et al. Medial meniscus posterior root repair restores the intra-articular volume of the medial meniscus by decreasing posteromedial extrusion at knee flexion. *Knee Surgery, Sports Traumatology, Arthroscopy*, 2020; 28(11), 3435-3442. [\[CrossRef\]](#).
17. Raj M.A., Bubnis M.A. *Knee Meniscal Tears*. StatPearls [Internet]. 2022; Treasure Island (FL): StatPearls Publishing. 2022 Jan. [\[Google Scholar\]](#).
18. Lee J.H., Lim Y.J., Kim K.B., Kim K.H. et al. Arthroscopic pullout suture repair of posterior root tear of the medial meniscus: radiographic and clinical results with a 2-year follow-up. *Arthroscopy: The Journal of Arthroscopic & Related Surgery*. 2009; 25(9): 951-958. [\[CrossRef\]](#).
19. Gupta Y., Mahara D., Lamichhane A. McMurray's Test and Joint Line Tenderness for Medial Meniscus Tear: Are They Accurate? *Ethiop J Health Sci*. 2016; 26(6): 567-572. [\[CrossRef\]](#).
20. Seil R., Duck K., Pape D. A clinical sign to detect root avulsions of the posterior horn of the medial meniscus. *Knee Surg Sports Traumatol Arthrosc*. 2011; 19(12): 2072-5. [\[CrossRef\]](#).
21. Choi S.H., Bae S., Ji S.K., Chang M.J. The MRI findings of meniscal root tear of the medial meniscus: emphasis on coronal, sagittal and axial images. *Knee Surgery, Sports Traumatology, Arthroscopy*. 2012; 20(10): 2098-2103. [\[CrossRef\]](#).
22. Lee S.Y., Jee W.H., Kim J.M. Radial tear of the medial meniscal root: reliability and accuracy of MRI for diagnosis. *American Journal of Roentgenology*. 2008; 191(1): 81-85. [\[CrossRef\]](#).
23. Nakamura R., Takahashi M., Kuroda K., Katsuki Y. Suture anchor repair for a medial meniscus posterior root tear combined with arthroscopic meniscal centralization and open wedge high tibial osteotomy. *Arthrosc Tech*. 2018; 7(7): e755-61. [\[CrossRef\]](#).

24. Pache S., Aman Z.S., Kennedy M., Nakama G.Y. et al. Meniscal Root Tears: Current Concepts Review. *Arch Bone Jt Surg.* 2018; 6(4): 250-259. [CrossRef].
25. Mueller B.T., Moulton S.G., O'Brien L., LaPrade R.F. Rehabilitation following meniscal root repair: A clinical commentary. *J Orthop Sports Phys Ther.* 2016; 46(2): 104-113. [CrossRef].
26. Krych A.J., Johnson N.R., Mohan R., Hevesi M. et al. Arthritis progression on serial MRIs following diagnosis of medial meniscal posterior horn root tear. *The journal of knee surgery,* 2018; 31(07): 698-704. [CrossRef].
27. Ro K.H., Kim J.H., Heo J.W., Lee D.H. Clinical and radiological outcomes of meniscal repair versus partial meniscectomy for medial meniscus root tears: a systematic review and meta-analysis. *Orthopaedic Journal of Sports Medicine,* 2020; 8(11): 2325967120962078. [CrossRef].
28. Kim Y.M., Joo Y.B. Pullout failure strength of the posterior horn of the medial meniscus with root ligament tear. *Knee Surg Sports Traumatol Arthrosc.* 2013; 21(7): 1546-52. [CrossRef].
29. Lee S.K., Yang B.S., Park B.M., Yeom J.U. et al. Medial Meniscal Root Repair Using Curved Guide and Soft Suture Anchor. *Clinics in orthopedic surgery.* 2018; 10(1): 111-115. [CrossRef].
30. Nicholas S.J., Golant A., Schachter A.K., Lee S.J. A new surgical technique for arthroscopic repair of the meniscus root tear. *Knee Surg Sports Traumatol Arthrosc.* 2009; 17(12): 1433-1436. [CrossRef].
31. Cerminara A.J., LaPrade C.M., Smith S.D., Ellman M.B. et al. Biomechanical evaluation of a transtibial pull-out meniscal root repair: Challenging the bungee effect. *Am J Sports Med.* 2014; 42(12): 2988-2995. [CrossRef].
32. Chung K.S., Ha J.K., Ra H.J., Kim J.G. A meta-analysis of clinical and radiographic outcomes of posterior horn medial meniscus root repairs. *Knee Surg Sports Traumatol Arthrosc.* 2016; 24(5): 1455-1468. [CrossRef].
33. Feucht M.J., Kuhle J., Bode G., Mehl J. et al. Arthroscopic Transtibial Pullout Repair for Posterior Medial Meniscus Root Tears: A Systematic Review of Clinical, Radiographic, and Second-Look Arthroscopic Results. *Arthroscopy.* 2015; 31(9): 1808-1816. [CrossRef].
34. Feucht M.J., Grande E., Brunhuber J., Rosenstiel N. et al. Biomechanical comparison between suture anchor and transtibial pull-out repair for posterior medial meniscus root tears. *The American journal of sports medicine.* 2014; 42(1): 187-193. [CrossRef].
35. Park H.J., Chang M.J., Cho H.J., Hong E. et al. Medial Meniscus Posterior Root Repair Restores Contact Pressure and Contact Area to Its Native State Even After Opening-Wedge High Tibial Osteotomy: A Cadaveric Biomechanical Study. *Arthroscopy: The Journal of Arthroscopic & Related Surgery.* 2022 [CrossRef].
36. Allaire R., Muriuki M., Gilbertson L., Harner C.D. Biomechanical consequences of a tear of the posterior root of the medial meniscus. *The Journal of Bone & Joint Surgery.* 2008; 90(9): 1922-1931. [CrossRef].
37. Kyun-Ho S., Hyun-Jae R., Ki-Mo J., Seung-Beom H. Effect of concurrent repair of medial meniscal posterior root tears during high tibial osteotomy for medial osteoarthritis during short-term follow-up: a systematic review and meta-analysis. *BMC musculoskeletal disorders,* 2021; 22(1): 1-15. [CrossRef].
38. Masuda S., Furumatsu T., Okazaki Y., Kodama Y. et al. Medial meniscus posterior root tear induces pathological posterior extrusion of the meniscus in the knee flexed position: An open magnetic resonance imaging analysis. *Orthop Traumatol Surg Res.* 2018; 104(4): 485-489. [CrossRef].

Мениск түбінің зақымдалуы: таралуы, диагностикасы мен емінің заманауи аспектілері

Балбосынов Б.Е.¹, Уразаев М.Н.², Асанов Н.М.³

¹ Артроскопия және спорттық жарақат бөлімшесінің меңгерушісі, Академик Батпенев Н.Ж. атындағы ұлттық ғылыми травматология және ортопедия орталығы, Астана, Қазақстан. E-mail: bagdat-1209@mail.ru

² Артроскопия және спорттық жарақат бөлімшесінің дәрігер-ординаторы, Академик Батпенев Н.Ж. атындағы ұлттық ғылыми травматология және ортопедия орталығы, Астана, Қазақстан. E-mail veazaru@gmail.com

³ Артроскопия және спорттық жарақат бөлімшесінің дәрігер-ординаторы, Академик Батпенев Н.Ж. атындағы ұлттық ғылыми травматология және ортопедия орталығы, Астана, Қазақстан. E-mail: asanov_nurzhan@mail.ru

Түйіндемесі

Медиальды мениск түбірінің жұлынуы тізе буынының буынішілік құрылымының түрлі патологияларының ішіндегі ең күрделі әрі аз зерттелген жарақаттардың бірі болып саналады. Биомеханикалық тұрғыда зақымдалудың бұл түрі толық менискэктомиямен деңгейлес болғандықтан, тибеофеморальды жанасу аумағының тарылуына және зақымдалған бөліктегі жанасу қысымының жоғарылауына әкеліп соғады. Аталмыш өзгерістер өз кезегінде буын шеміршегіне аса зиян келтіріп, ерте остеоартроздың дамуына алып келеді. Науқастарда остеоартроздың (1 немесе 2 деңгейлі) жеңіл түрлері кездескенде хирургиялық ем тиімді әдіс болып саналады. Көптеген авторлардың мәліметіне сүйенсек, мениск түбірін қайта қалпына келтіру мениск экстрюзисын төмендетіп, әрі клиникалық нәтижелерді жақсартып отырып, дегенеративті өзгерістердің дамуын баяулатады.

Мақала мениск түбірінің жұлынуы бар науқастармен жұмыста мамандардың базалық білімін кеңейтуге бағытталған.

Түйін сөздер: мениск түбірінің жұлынуы, таралуы, диагностика, менискті тізу, остеоартроз.

Meniscus Root Tears: Prevalence and Modern Aspects of Diagnosis and Treatment

Bagdat Balbossynov¹, Marat Urazayev², Nurzhan Assanov³

¹ Head of the Department of Arthroscopy and Sports Trauma, National Scientific Center of Traumatology and Orthopedics named after Academician N.D. Batpenov, Astana, Kazakhstan. E-mail: bagdat-1209@mail.ru

² Traumatologist-orthopedist of the Department of Arthroscopy and Sports Trauma, National Scientific Center of Traumatology and Orthopedics named after Academician N.D. Batpenov, Astana, Kazakhstan. E-mail: veazaru@gmail.com

³ Traumatologist-orthopedist of the Department of Arthroscopy and Sports Trauma, National Scientific Center for Traumatology and Orthopedics named after Academician N.D. Batpenov, Astana, Kazakhstan. E-mail: asanov_nurzhan@mail.ru

Abstract

Among the variety of different pathologies of the intra-articular structures of the knee, tearing of the root of the medial meniscus is one of the least studied and at the same time the most formidable injuries. Biomechanically, this type of injury is comparable to a total meniscectomy, which leads to a decrease in the area of tibiofemoral contact and an increase in contact pressure in the affected area. These changes are detrimental to the articular cartilage and ultimately lead to the development of early osteoarthritis. Surgery is the treatment of choice in patients without significant osteoarthritis (grade 1 or 2).

According to many authors, posterior meniscus root repair improves clinical outcomes, reduces meniscus extrusion and delays the onset of degenerative changes.

This article is intended to expand the general knowledge base on the issue for doctors who may encounter this problem.

Keywords: meniscus root tear, prevalence, diagnosis, suture techniques, osteoarthritis.

<https://doi.org/10.52889/1684-9280-2022-3-64-23-28>

УДК 617.3; 616-089.23; 615.477

МРНТИ 76.29.41; 76.09.35

Краткое сообщение

Опыт применения различных моделей эндопротезов при коксартрозах в нашей практике

Ашимов К.Д. ¹, Байдалин Т.Т. ², Октяброва Д.Г. ³, Сулейменов Б.Т. ⁴,
Бекназаров А.И. ⁵, Агабеков Е.К. ⁶

¹ Заведующий отделением ортопедии №3, Национальный научный центр травматологии и ортопедии имени академика Батпеннова Н.Д., Астана, Казахстан. E-mail: kairat_ashimov@mail.ru

² Заведующий отделением ортопедии №7, Национальный научный центр травматологии и ортопедии имени академика Батпеннова Н.Д., Астана, Казахстан. E-mail: t.baidalin@gmail.com

³ PhD докторант Медицинского университета Астана, врач травматолог-ортопед отделения ортопедии №3, Национальный научный центр травматологии и ортопедии имени академика Батпеннова Н.Д., Астана, Казахстан. E-mail: oktyabrovadana@gmail.com

⁴ Врач травматолог-ортопед отделения ортопедии №3, Национальный научный центр травматологии и ортопедии имени академика Батпеннова Н.Д., Астана, Казахстан. E-mail: bekjan-suleimen@mail.ru

⁵ Врач травматолог-ортопед отделения ортопедии №3, Национальный научный центр травматологии и ортопедии имени академика Батпеннова Н.Д., Астана, Казахстан. E-mail: dr.askar1990@gmail.com

⁶ Врач травматолог-ортопед отделение ортопедии №3, Национальный научный центр травматологии и ортопедии имени академика Батпеннова Н.Д., Астана, Казахстан. E-mail: info@nscto.kz

Резюме

Хирургическое лечение остеоартроза тазобедренного сустава, в частности, тотальное эндопротезирование тазобедренного сустава становится все более распространенным, часто применяемым методом лечения. Однако, на сегодня все еще нет единого взгляда касательно принципов современного оперативного лечения с рациональным выбором эндопротезов, а также медико-социальной реабилитации этой сложной категории больных.

Подбор модели эндопротеза с учетом анатомо-физиологических особенностей и степени выраженности остеопороза имеет важное значение при лечении различных видов коксартроза. Правильно подобранная модель эндопротеза существенно влияет на исход оперативного лечения, сокращает продолжительность реабилитационного периода, ускоряет восстановление трудоспособности и улучшает качество жизни пациентов.

Данная рукопись содержит информацию о проведенных за 5-летний период эндопротезирований в условиях Национального научного центра травматологии ортопедии имени академика Батпеннова Н.Д.

Ключевые слова: тазобедренный сустав, эндопротезирование, модели эндопротезов.

Corresponding author: Durdana Oktyabrova, PhD doctoral student of the Astana Medical University, traumatologist-orthopedist of the Department orthopedics №3 National scientific center of traumatology and orthopedics named after academition N.D. Batpenov, Astana, Kazakhstan.

Postal code: Z00P5Y4

Address: Kazakhstan, Astana, Abylai Khan Avenue, 15A.

Phone: +7747 989 47 46

E-mail: oktyabrovadana@gmail.com

J Trauma Ortho Kaz 2022; 3 (64): 23-28

Received: 25-07-2022

Accepted: 11-08-2022



This work is licensed under a Creative Commons Attribution 4.0 International License

Введение

По данным Всемирной организации здравоохранения (ВОЗ) количество заболеваний и повреждений тазобедренного сустава растет с увеличением продолжительности жизни и общим старением населения. По прогнозам ВОЗ к 2025 году ожидается рост количества жителей мира в возрасте 60 лет и старше до 1 млрд человек и более. При этом удельный вес заболеваний и повреждений тазобедренного сустава среди патологий опорно-двигательной системы вырастет на 80% [1,2].

На сегодня все еще нет единого взгляда касательного принципов современного оперативного лечения с рациональным выбором эндопротезов, а также медико-социальной реабилитации этой сложной категории больных.

Хирургическое лечение остеоартроза тазобедренного сустава, в частности тотальное эндопротезирование тазобедренного сустава (ТЭТС) становится все более распространенным, часто применяемым методом лечения. Основная цель данного оперативного вмешательства - устранение болевого фактора и восстановление полной подвижности суставов, тем самым улучшая качество жизни пациентов с восстановлением трудоспособности. [3]

Общая характеристика пациентов

С 2015 по 2019 гг. в условиях отделения ортопедии №3 Национального научного центра травматологии ортопедии имени академика Батпеннова Н.Д. (прежнее наименование - Научно-исследовательский институт травматологии и ортопедии) проведено 1109 операций

в мире ежегодно выполняются до 1 500 000 эндопротезирований, и в каждом случае эндопротез подбирается индивидуально с учетом анатомо-физиологических особенностей сустава пациента, степени поражения и остеопороза [4].

По данным отчетных форм, в Казахстане 1700 больных на 10 тыс. населения нуждаются в эндопротезировании суставов (17 тыс. операций в год). Однако реальные цифры проводимых ежегодно по стране вмешательств на сегодня значительно ниже - 13000 в год, что связано с проблемами финансирования, а также с нехваткой коечного фонда и квалифицированных ортопедов [5,6].

Цель сообщения: проанализировать результаты проведенных в условиях Национального научного центра травматологии ортопедии имени академика Батпеннова Н.Д. операций по тотальному эндопротезированию тазобедренного сустава за 5-летний период, путем подбора модели эндопротеза.

эндопротезирования тазобедренного сустава. На момент госпитализации средний возраст пациентов составил 62,32± года (min 18 лет, max - 84 год), из них женщин было 635 (52,25%), мужчин 474 (42,74%). Как видно из таблицы 1 у женщин данная патология встречается чаще, чем у мужчин.

Таблица 1 - Распределение пациентов по возрасту и полу, которым с 2015 по 2019 гг. проведено эндопротезирование в условиях Национального научного центра травматологии ортопедии имени академика Батпеннова Н.Д.

№	Годы	Всего	Возраст	Мужчины	Женщины
1	2015	271	Средний возраст - 53, min - 19, max - 84	118	153
2	2016	188	Средний возраст - 52, min - 19, max - 79	90	98
3	2017	179	Средний возраст - 51, min - 18, max - 81	65	114
4	2018	260	Средний возраст - 52, min - 19, max - 78	106	154
5	2019	211	Средний возраст - 52, min - 19, max - 81	95	116
Итого: 1109			Средний возраст - 52, min - 30, max - 81	474	635

ТЭТС проводилось пациентам с дегенеративно-дистрофическими заболеваниями тазобедренного сустава с выраженным болевым синдромом и нарушением функции конечности: с врожденными аномалиями развития (врожденный вывих бедра, дисплазия сустава, дисхондроплазия); посттравматическими деформациями сустава; ложными суставами шейки бедра; двухсторонним фиброзным или костным анкилозом тазобедренных суставов (болезнь Бехтерева, системные заболевания); с асептическим некрозом головки бедренной кости 3-4 степени (таблица 2).

Наиболее часто встречаемой патологией, при которой выполнялась артропластика тазобедренного

сустава является деформирующий и диспластический коксартроз (77,7%). На втором месте - коксартрозы, возникшие на фоне идиопатического асептического некроза головки (13,7%). В то время ревматоидные коксартрозы, в том числе и другие системные заболевания занимают 8,6% всех случаев коксартрозов.

Таблица 2 – Распределение проведенных за 2015-2019 гг. ТЭТС по видам коксартроза

№	Годы	Диагнозы					
		Деформирующий	Диспластический	Ревматоидный	Посттравматический	Идиопатический асептический некроз головки бедренной кости	Другие
1	2015	119	72	13	39	19	9
2	2016	70	53	19	26	20	-
3	2017	67	44	14	27	15	12
4	2018	93	72	19	26	49	1
5	2019	90	49	7	15	49	1
Итого	1109	439	290	72	133	152	23

Подбор модели эндопротезов

Во время операции использовались импланты производства фирм: Aescular (Bicontact, Plasmacup), KazNIITO, De Puy (Corail, Pinnacle), Stryker (Trident, Accolade II), Tipsan, Stryker Exeter, Zimmer, Meril, Bioimplant. Модель эндопротеза выбирали в зависимости от возраста пациента, анатомической особенности бедренной кости, состояния костной ткани, степени и характера дисплазии.

В 30% всех случаев эндопротезирования использовалась модель Stryker с проксимальной формой фиксации. При выборе данного вида эндопротеза учитывался возраст пациента, форма канала и плотность бедренной кости. Предпочтение мы уделяли модели Aescular Bicontact (15,96%) в случаях, требующих малого офсета (кокса вара, ложные

суставы с выраженным смещением проксимального отдела бедра). Применение ножек Типсан импонирувало нам круглым сечением и проксимальной фиксацией 15,14%. В 13,07% использовали протез собственной разработки KazNIITO у пациентов с диспластическим коксартрозом IV типа по Crowe при укорачивающих остеотомиях, так как данная модель имеет круглое сечение, физиологическую кривизну, декомпрессирующую борозду, индивидуальное производство тонких ножек с разделением на правый и левый. В случаях требующего увеличения офсета и интеграции на всем протяжении ножки, применяли протезы De Puy Corail (13,34) и Meril (7,57). Остальные модели ножек и чашек эндопротеза использовались в 7,57% случаев (таблица 3).

Таблица 3 - Виды бедренных компонентов эндопротеза и частота их использования

№	Модели	Итого за 5 лет	% соотношение
1	Aescular Bicontact	177	15,96
2	KazNIITO ножка	145	13,07
3	Stryker Accolade II	266	23,9
4	De Puy Corail	148	13,34
4	Tipsan ножка	168	15,14
5	Stryker Exeter	35	3,15
6	Zimmer ножка	70	6,3
7	Meril ножка	84	7,57
8	Bioimplant	16	1,44
	Итого	1109	

Противопоказаниями для проведения эндопротезирования являлись:

-тяжелые хронические заболевания сердечно-сосудистой системы (декомпенсированные пороки сердца, сердечная недостаточности III степени, сложные расстройства сердечного ритма, нарушение проводимости);

-тромбофлебит в стадии обострения;

-патология внешнего дыхания с хронической дыхательной недостаточностью II-III степени;

-воспалительного процесса в области тазобедренного сустава;

-несанированные очаги хронической инфекции;

-перенесенный сепсис;

-гемипарез на стороне планируемой операции;

-выраженная остеопения;

-отсутствие костно мозгового канала бедренной кости;

-психические или нейромышечные расстройства, которые повышают риск различных расстройств и нарушений в послеоперационном периоде и др.

По видам поражения тазобедренного сустава эндопротезирование тазобедренного сустава распределились следующим образом: одностороннее поражение 57% случаев, двусторонние – 43%.

Операции проводились лежа на боку под спинальной анестезией или общим эндотрахеальным наркозом с фиксацией промежности, переднебоковым доступом Хардинга. Разрез наружно-боковой поверхности бедра до 12 см., в последующем при необходимости продливался до 18-23 см в зависимости от вида коксартроза. Всем пациентам выполнено первичное бесцементное ТЭТС, в 64

Оценка отдаленных результатов эндопротезирования

Оценка клинического статуса показала, что у пациентов до операции отмечались: деформации нижних конечностей, укорочения, отклонение оси, ротация и антекурвация бедренной кости. Степень выраженности изменений зависела от длительности заболевания. Имеющиеся вышеуказанные патологические изменения тазобедренного сустава были устранены интраоперационно с помощью корригирующих и укорачивающих остеотомий, позволяющие имплантировать компоненты эндопротеза.

Как показали результаты оценки функциональных возможностей по шкале Harris Hip Score и уровня боли по шкале ВАШ, в послеоперационной группе было достоверно более значимое улучшение состояния пациентов после проведенного эндопротезирования (таблица 4). В сроки наблюдения до 2 лет в 932 (84%) случаях состояние сустава оценивалось в 80-89 балла, что соответствует оценки «хорошо». В 165 (14,8%)

случаях при сложном протезировании применялись дополнительная фиксация пластиной и винтами. Длительность наблюдения за пациентами для оценки отдаленных результатов лечения составила от 1 года до 5 лет.

Оценка клинических данных проводилась по состоянию послеоперационной раны, болевого синдрома в тазобедренном суставе по системе ВАШ, а также оценка функции сустава по шкале Harris Hip Score [7-9]. Рентгенологически оценивались следующие параметры: состояние имплантата (наличие/отсутствие признаков нестабильности, его центрация); плотность костной ткани; очаги остеолитиза; наличие костной мозоли после укорачивающей остеотомии; состояние дополнительных конструкций.

случаях отмечался удовлетворительный результат, что соответствует 70-79 балла. В 10 (0,9%) случаях отмечался неудовлетворительный результат что соответствует <70 балла. У 2 пациентов был неудовлетворительный результат, связанный с воспалением послеоперационной раны после санации и установки цементного слейсера воспалительный процесс курировался. У 2 пациентов развился ложный сустав в области зоны укорачивающей остеотомии, потребовавший резинтеза с костной пластикой и заменой ножки эндопротеза. У 3 пациентов имелись фиссуры проксимальном и дистальном отделе бедренной кости, интраоперационно наложены проволочные серкляжи. Выявленные у 2-х пациентов вывихи головки эндопротеза, было проведено закрытое вправление с фиксацией бандажом. Летальный исход у одного пациента было связано с возрастными изменениями и тяжелой сопутствующей сердечно-сосудистой патологией.

Таблица 4 – Результаты оценки лечения пациентов по шкале ВАШ до и после артропластики тазобедренного сустава (среднее значение \pm SD)

Шкала оценки	До операции	После операции	После 1 года	После 5 лет
Выраженность болевого синдрома	9 \pm	3 \pm	0 \pm	0 \pm
Функциональное состояние по шкале Харриса после операции, баллы	<70 \pm	79 \pm	90 \pm	95-99,7 \pm

Выводы

Применение тотального эндопротезирования в зависимости от разновидности патологии тазобедренного сустава позволяет получить хорошие клинические, функциональные результаты по шкале Harris Hip Score 99,7 и ВАШ. Анализ рентгенологических данных через 5 лет, свидетельствует о прочной интеграции компонентов эндопротеза в костную ткань.

Подбор модели эндопротеза с учетом анатомо-физиологических особенностей и степени выраженности остеопороза имеет важное значение при лечении различных видов коксартроза. Правильно подобранная модель эндопротеза существенно влияет на исход оперативного лечения, сокращает продолжительность реабилитационного периода,

ускоряет восстановление трудоспособности и улучшает качество жизни пациентов.

Конфликт интересов. Авторы заявляют об отсутствии конфликта интересов, в том числе финансового вида.

Финансирование. Нет внешних источников финансирования. Данная работа является инициативной.

Авторский вклад. Концептуализация – А.К.Ж., Б.Т.Т.; написание черновой версии – О.Д.Г.; написание чистой версии и редактирование - А.К.Ж., Б.Т.Т., О.Д.Г.; сбор данных – С.Б.Т., Б.А.И., А.Е.К.

Литература

1. Надеев А., Иванников С.В. Эндопротезы тазобедренного сустава в России / Монография. – 2006. – С. 177. [[Google Scholar](#)].
Nadeev A., Ivannikov S.V. Endoprotezy tazobedrennogo sustava v Rossii (Endoprostheses of the hip joint in Russia) [in Russian]. Monografiia. 2006; 177 p. [[Google Scholar](#)].
2. Faber B.G., Frysz M., Tobias J.H. Unpicking observational relationships between hip shape and osteoarthritis: hype or hope? *Current opinion in rheumatology*. 2020; 32(1): 110-118. [[Crossref](#)].
3. Frydendal T., Christensen R., Mechlenburg I., Mikkelsen L.R., et al. Total hip arthroplasty versus progressive resistance training in patients with severe hip osteoarthritis: protocol for a multicentre, parallel-group, randomised controlled superiority trial. *BMJ Open*. 2021; 11(10): e051392. [[Crossref](#)].
4. Bayliss L.E., Culliford D., Monk A.P., Glyn-Jones S. et al. The effect of patient age at intervention on risk of implant revision after total replacement of the hip or knee: a population-based cohort study. *Lancet*. 2017; 389(10077): 1424-1430. [[Crossref](#)].
5. Приказ Министра здравоохранения Республики Казахстан. Об утверждении форм отчетной документации в области здравоохранения: от 22 декабря 2020 года №ҚР ДСМ-313/2020. Зарегистрирован в Министерстве юстиции Республики Казахстан 23 декабря 2020 года № 21879. Режим доступа: <https://adilet.zan.kz/rus/docs/V2000021879>.
Prikaz Ministra zdavookhraneniia Respubliki Kazakhstan. Ob utverzhdenii form otchetnoi dokumentatsii v oblasti zdavookhraneniia (Order of the Minister of Health of the Republic of Kazakhstan. On approval of forms of reporting documentation in the field of healthcare) [in Russian]: ot 22 dekabria 2020 goda №QR DSM-313/2020. Zaregistririvan v Ministerstve iustitsii Respubliki Kazakhstan 23 dekabria 2020 goda № 21879. Rezhim dostupa: <https://adilet.zan.kz/rus/docs/V2000021879>.
6. Murphy N.J., Eyles J.P., Hunter D.J. Hip Osteoarthritis: Etiopathogenesis and Implications for Management. *Adv Ther*. 2016; 33(11): 1921-1946. [[Crossref](#)].
7. Nilsson A., Bremander A. Measures of hip function and symptoms: Harris Hip Score (HHS), Hip Disability and Osteoarthritis Outcome Score (HOOS), Oxford Hip Score (OHS), Lequesne Index of Severity for Osteoarthritis of the Hip (LISOH), and American Academy of Orthopedic Surgeons (AAOS) Hip and Knee Questionnaire. *Arthritis Care Res (Hoboken)*. 2011; 63(Suppl 11): S200-7. [[Crossref](#)].
8. Hersnaes P.N., Gromov K., Otte K.S., Gebuhr P.H. et al. Harris Hip Score and SF-36 following metal-on-metal total hip arthroplasty and hip resurfacing - a randomized controlled trial with 5-years follow up including 75 patients. *BMC Musculoskelet Disord*. 2021; 22(1): 781. [[Crossref](#)].
9. Li F., Zhu L., Geng Y., Wang G. Effect of hip replacement surgery on clinical efficacy, VAS score and Harris hip score in patients with femoral head necrosis. *Am J Transl Res*. 2021; 13(4): 3851-3855. [[Google Scholar](#)].

Эндопротездің әр түрлі моделдерін қолдану арқылы коксартрозды емдеудегі біздің тәжірибеміз

Ашимов Қ.Ж.¹, Байдалин Т.Т.², Октяброва Д.Г.³, Сулейменов Б.Т.⁴,
Бекназаров А.И.⁵, Агабеков Е.К.⁶

¹ №3 ортопедия бөлімшесінің меңгерушісі, Академик Н.Ж. Батпенов атындағы ұлттық ғылыми травматология және ортопедия орталығы, Астана, Қазақстан. E-mail: kairat_ashimov@mail.ru

² №7 ортопедия бөлімшесінің меңгерушісі Академик Н.Ж. Батпенов атындағы ұлттық ғылыми травматология және ортопедия орталығы, Астана, Қазақстан. E-mail: t.baidalin@gmail.com

³ Астана медициналық университетінің PhD докторанты, №3 ортопедия бөлімшесінің травматолог-ортопед дәрігері Академик Н.Ж. Батпенов атындағы ұлттық ғылыми травматология және ортопедия орталығы, Астана, Қазақстан.
E-mail: oktyabrovadana@gmail.com

⁴ №3 ортопедия бөлімшесінің травматолог-ортопед дәрігері, Академик Н.Ж. Батпенов атындағы ұлттық ғылыми травматология және ортопедия орталығы, Астана, Қазақстан. E-mail: bekjan-suleimen@mail.ru

⁵ №3 ортопедия бөлімшесінің травматолог-ортопед дәрігері, Академик Н.Ж. Батпенов атындағы ұлттық ғылыми травматология және ортопедия орталығы, Астана, Қазақстан. E-mail: dr.askar1990@gmail.com

⁶ №3 ортопедия бөлімшесінің травматолог-ортопед дәрігері, Академик Н.Ж. Батпенов атындағы ұлттық ғылыми травматология және ортопедия орталығы, Астана, Қазақстан. E-mail: info@nscto.kz

Түйіндемесі

Жамбас остеоартритін хирургиялық емдеу, атап айтқанда жамбас буынын эндопротездеу уақыт өте келе кең таралған, жиі қолданылатын емдеу әдісіне айналууда. Алайда, бүгінгі таңда күрделі санаттағы науқастардың оперативті емінде эндопротездерді ұтымды таңдау мен медициналық-әлеуметтік оңалтудың заманауи қағидаттарына қатысты бірыңғай көзқарас жоқ.

Коксартроздың әртүрлі түрлерін емдеуде анатомиялық-физиологиялық ерекшеліктері мен остеопороздың ауырлығын ескере отырып, эндопротез үлгісін таңдау маңызды болып саналады.

Эндопротездің дұрыс таңдалған моделі хирургиялық емдеудің нәтижесіне айтарлықтай әсер етеді, сонымен қатар оңалту кезеңінің ұзақтығын қысқартады, еңбекке қабілеттілікті қалпына келтіруді жеделдетеді және науқастардың өмір сүру сапасын арттырады.

Бұл қолжазба Академик Н.Д. Батпенов атындағы Ұлттық ғылыми травматология және ортопедия орталығында 5 жыл ішінде жүргізілген эндопротездеу туралы мәліметтерді қамтиды.

Түйін сөздер: жамбас буыны, эндопротездеу, эндопротез модельдері.

Our Experience in the Treatment of Coxarthrosis Using a Variety of Prosthesis Models

Kairat Ashimov¹, Timur Baidalin², Durdana Oktyabrova³, Bekzhan Suleimenov⁴,
Askar Beknazarov⁵, Yerdaulet Agabekov⁶

¹ Head of the Department orthopedics №3, National scientific center of traumatology and orthopedics named after academition N.D. Batpenov, Astana, Kazakhstan. E-mail: kairat_ashimov@mail.ru

² Head of the Department orthopedics №7, National scientific center of traumatology and orthopedics named after academition N.D. Batpenov, Astana, Kazakhstan. E-mail: t.baidalin@gmail.com

³ PhD doctoral student of the Astana Medical University, traumatologist-ortopedist of the Department orthopedics №3 National scientific center of traumatology and orthopedics named after academition N.D. Batpenov, Astana, Kazakhstan. E-mail: oktyabrovadana@gmail.com

⁴ Traumatologist-ortopedist of the Department orthopedics №3, National scientific center of traumatology and orthopedics named after academition N.D. Batpenov, Astana, Kazakhstan. E-mail: bekjan-suleimen@mail.ru

⁵ Traumatologist-ortopedist of the Department orthopedics №3, National scientific center of traumatology and orthopedics named after academition N.D. Batpenov, Astana, Kazakhstan. E-mail: dr.askar1990@gmail.com

⁶ Traumatologist-ortopedist of the Department orthopedics №3, National scientific center of traumatology and orthopedics named after academition N.D. Batpenov, Astana, Kazakhstan. E-mail: E-mail: info@nscto.kz

Abstract

Surgical treatment of osteoarthritis of the hip joint, in particular total hip replacement is becoming an increasingly common, often used method of treatment. However, there is still no single view on the principles of modern surgical treatment with a rational choice of endoprostheses, as well as medical and social rehabilitation of this complex category of patients.

The selection of an endoprosthesis model taking into account anatomical and physiological features and the severity of osteoporosis is important in the treatment of various types of coxarthrosis. A properly selected endoprosthesis model significantly affects the outcome of surgical treatment, shortens the duration of the rehabilitation period, accelerates the restoration of working capacity and improves the quality of life of patients.

This manuscript contains information about the endoprosthetics carried out over a 5-year period in the conditions of the National Scientific Center of Traumatology and Orthopedics named after Academician Batpenov N.D.

Keywords: hip joint, endoprosthetics, models of endoprostheses.

<https://doi.org/10.52889/1684-9280-2022-3-64-29-34>

УДК: 613.98; 612.67/68; 617.3; 616-089.23

МРНТИ 76.29.59; 76.29.41

Описание клинического случая

Хирургическое лечение перелома поясничного отдела позвоночника на фоне системного остеопороза. Клинический случай

Абишев Н.Б.

PhD докторант Медицинского университета Астана, Врач-нейрохирург отделения спинальной нейрохирургии и патологии периферической нервной системы Национального центра нейрохирургии, Астана, Казахстан.

E-mail: nurjan_abishev@mail.ru

Резюме

Переломы при остеопорозе характерны для всех костей скелета, за исключением костей черепа. Чаще всего развиваются переломы тел грудных и поясничных позвонков, костей запястья и бедренной кости. Остеопороз стоит четвертым в ряду наиболее распространенных заболеваний, приводящих к инвалидизации, после болезней сердечно-сосудистой системы, сахарного диабета, онкологических новообразований

Гибридная стабилизация является общепринятой стратегией хирургии нестабильных остеопоротических переломов грудопоясничных позвонков, приводящих к хорошим клиническим исходам у большинства пациентов.

В статье описан опыт успешного хирургического лечения перелома поясничного отдела позвоночника с отдаленным осложнением после перкутанной вертебропластики на фоне системного остеопороза у пожилого пациента.

Ключевые слова: остеопороз позвоночника, подвывих позвонка, перелом позвоночника, инструментальный спондилит, осложнение.

Corresponding author: Nurzhan Abishev, PhD doctoral student of the Astana medical University, Neurosurgeon of the Department of spinal neurosurgery and pathology of peripheral nervous system of Center for Neurosurgery, Astana, Kazakhstan.

Postal code: 010000

Address: Kazakhstan, Astana city, st. Beibitshilik 49/A.

E-mail: nurjan_abishev@mail.ru

J Trauma Ortho Kaz 2022; 3 (64): 29-34

Received: 22-08-2022

Accepted: 19-09-2022



This work is licensed under a Creative Commons Attribution 4.0 International License

Введение

Перелом позвоночника на фоне остеопороза остается серьезной проблемой для выбора тактики оптимального хирургического лечения. Сообщалось, что перкутанная вертебропластика позвонков уменьшает осложнения при компрессионных переломах, однако это вызвало новую проблему как вторичного усугубления деформации тела травмированного позвонка с возникновением стойкой функциональной несостоятельности позвоночника [1].

Остеопороз является проблемой общественного здравоохранения, способствующей увеличению числа остеопоротических переломов позвонков. Наличие остеопороза является ключевым фактором в диагностике, прогнозе и лечении пациентов с переломами позвонков, как травматическими, так и нет. Ожидается, что частота остеопоротических переломов позвонков будет расти, вызывая высокую заболеваемость и смертность, а также увеличение расходов на здравоохранение [2].

Возникновение остеопоротического перелома на стареющем позвоночнике может привести к ухудшению сагиттального выравнивания с появлением вторичного травматического кифоза, усугубляя переднее смещение, приводящее к риску каскада переломов и увеличивающее риск не сращения. С хирургической точки зрения, подтвержденный остеопороз означает, что лечение должно быть выбрано тщательно для ограничения риска осложнений (перелом соседнего тела позвонка, поломка инструментария, плохое закрепление имплантата). Очень важно проанализировать остеопороз, так как его диагностика и сопутствующее лечение так же важны, как и хирургическое лечение [2-5].

Переломы при остеопорозе характерны для всех костей скелета, за исключением костей черепа. Чаще всего развиваются переломы тел грудных и поясничных позвонков, костей запястья и бедренной кости. Остеопороз стоит четвертым в ряду наиболее распространенных заболеваний, приводящих к инвалидизации, после болезней сердечно-сосудистой системы, сахарного диабета, онкологических новообразований. Частота деструкции

Презентация клинического случая

Данный случай представляет собой пример с отдаленным осложнением после перкутанной вертебропластики.

Пациент Ж., 78 лет поступила с диагнозом: (МКБ-10 T91.1) Последствие закрытой позвоночно-спинномозговой травмы. Компрессионный перелом тела L1 позвонка, тип А3 (по АО), поздний период на фоне остеопороза с компрессией спинного мозга. Неврологический дефицит тип D по ASIA. Вертебропластика L1 позвонка. Осложнение основного заболевание: Выраженный люмбаго-синдром. Миелопатический синдром. Основными жалобами на момент госпитализации являлись - выраженные боли, дискомфорт в поясничном отделе позвоночника, слабость и ограничение движений в конечностях, снижение, онемение чувствительности в конечностях, общая слабость.

В июле 2020 года пациент получила травму позвоночника в последствии падения и находилась на стационарном лечении в

металлоконструкции в значительной степени возросла у пожилых пациентов с тяжелым системным остеопорозом [3].

В последнее время во всем мире отмечается тенденция к увеличению количества операций по поводу переломов тел позвонков на фоне системного остеопороза. Объясняется это, во-первых, возрастанием встречаемости остеопороза во всех возрастных группах; во-вторых, прогрессивным ростом числа остеопоротических переломов тел позвонков; в-третьих, появлением современных стабилизирующих устройств, значительно расширяющих показания к оперативному лечению данной патологии [4,5].

Широко распространены консервативные методы, даже при наличии нестабильного перелома. Однако такое лечение, связанное с длительным пребыванием пациента в стационаре с последующей многомесячной иммобилизацией в корсете, не предотвращает вторичного усугубления деформации тела травмированного позвонка с возникновением стойкой функциональной несостоятельности позвоночника [4].

Применение оперативных методик сопровождается развитием осложнений, связанных со слабостью костной ткани [3,4]. Таким образом, недостаточно четко обозначены клинические формы перелома тел позвонков при остеопорозе, при которых оперативные вмешательства в комплексе с грамотной реабилитацией имеют несомненные преимущества.

Цель сообщения: описать клинический случай из практики перелома поясничного отдела позвоночника с отдаленным осложнением после перкутанной вертебропластики на фоне системного остеопороза у пожилого пациента.

предыдущей клинике с закрытым неосложненным остеопоротическим компрессионным переломом тела L1 позвонка 2-степени. Была проведена чрескожная вертебропластика тела L1 позвонка.

В динамике состояние пациента ухудшилось, появилось слабость, онемение в нижних конечностях, выраженные боли в пояснице. Проведено КТ грудного, поясничного отдела позвоночника, в результате чего выявлен компрессионный перелом L1 позвонка с компрессией спинного мозга тип А3. Системное остеопоротическое поражение позвоночного столба.

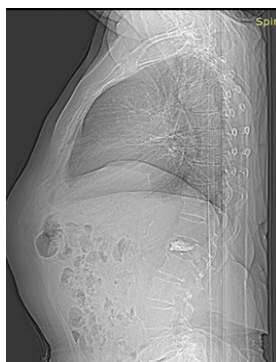
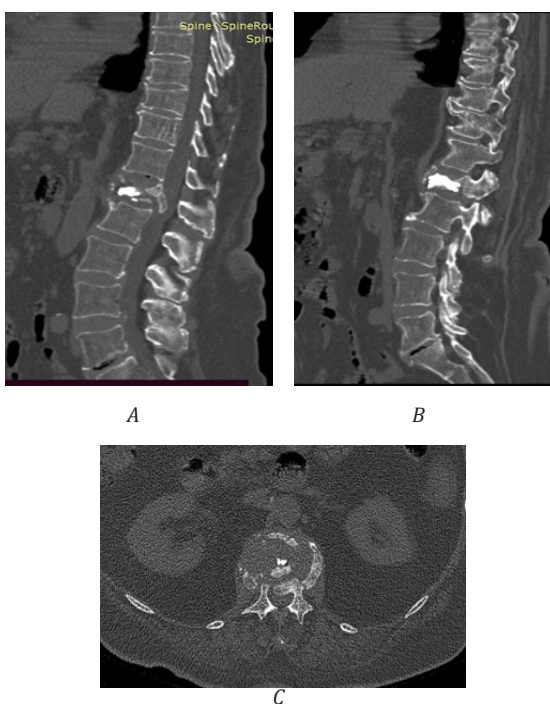


Рисунок 1 –Состояние после перкутантной вертеброластики. Боковая проекция

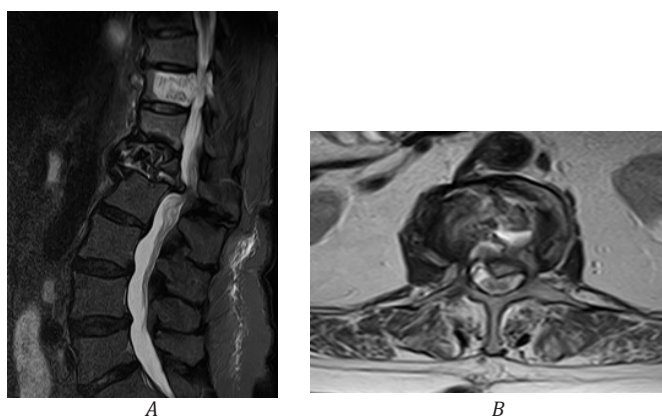


A

B

C

Рисунок 2 - До операционные КТ снимки, А, В, С - Компрессионный перелом L1 позвонка тип А3 с компрессией спинного мозга



A

B

Рисунок 3 - До операционные МРТ снимки, А - Компрессионный перелом L1 позвонка с компрессией спинного мозга. В - Гемангиома тела Th11 позвонка

Учитывая наличие патологического перелом L1 позвонка на фоне системного остеопороза, анамнез, клинико-неврологическую симптоматику

в виде миопатического синдрома, выраженного люмбалгического синдрома было проведено оперативное лечение в объеме: Задний срединный

доступ. Резекция L1 позвонка с декомпрессией спинного мозга, ламинэктомия L1 позвонка. Установка титановой сетки Mesh. Транспедикулярная фиксация Th11-Th12-L2, L3 позвонков, для дополнительного

укрепления тел позвонков. Вертебропластика с цементирующим веществом Th10-Th11-Th12-L2-L3 позвонков (рисунок 4).

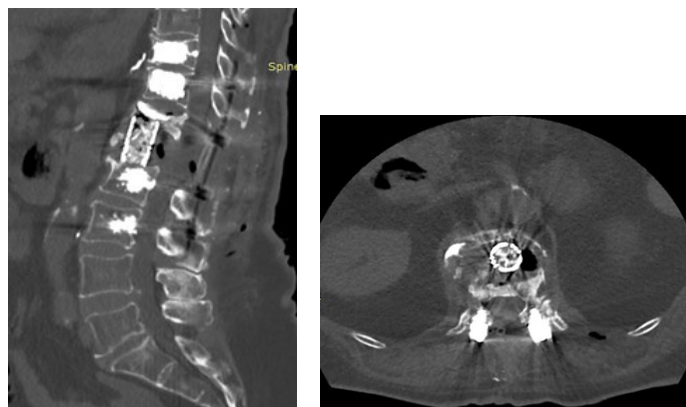


Рисунок 4 - Послеоперационные КТ снимки, 1 сутки после операции

Гибридная стабилизация, примененная в случае данного пациента, привела к хорошим клиническому

исходу.

Обсуждение

Первоначально описанная для лечения вертебральных ангиом, вертебральная вертебропластика была адаптирована для лечения остеопоротических переломов. Общей чертой этих различных методик является чрескожный перкутантный доступ к позвоночнику с канюлированной иглой под контролем интраоперационной визуализации, а затем введение цемента или винтов в тело позвонка. Техники вертебропластики варьируются от простого введения цемента (вертебропластика) до использования редуцированных методов (баллонная кифопластика) или введения имплантата (стент или кранио-каудальный расширяемый имплантат) [2].

Во многих клиниках и спинальных центрах по-разному подходят к определению показаний и выбору конкретного хирургического метода лечения данной патологии.

Открытая вертебропластика костноцементирующим веществом с комбинацией фиксации позвоночника значительно уменьшает деструкцию металлоконструкции в послеоперационном периоде [3].

Остеопоротический компрессионный перелом груднопоясничного отдела позвоночника является распространенным заболеванием среди пожилых людей. Прочность транспедикулярной фиксации значительно снижается при остеопорозе позвоночника [1,3,6].

Таким образом, частота деструкции внутренней фиксации значительно возрастает у этих пожилых пациентов с тяжелым остеопорозом. Для повышения прочности фиксации были разработаны различные методы, в том числе расширяемые ножные винты, винты на ножках, дополненные различными рассасывающимися или не рассасывающимися цементами [8]. Клинические результаты показывают, что расширяемый винт на ножке и увеличение цемента идеально подходят в проблемных ситуациях с костью, скомпрометированной остеопорозом или ревизией винта на ножке, обеспечивая клинические результаты,

аналогичные, ожидаемым при нормальной кости и первичная хирургия [6].

Однако при некоторых нозологиях (системный остеопороз, осложненный компрессионным переломом позвоночника) даже расширяемый винт на ножке позвонка или вертебропластика не могут обеспечить достаточную прочность фиксации до тех пор, пока не будет достигнут спондилодез [3].

Несколько исследований подтвердили, что винты в остеопоротических позвоночниках имеют значительно меньшую прочность фиксации при более частых перемещениях винтов внутри позвонка, чем в нормальных позвоночниках, что приводит к общей более высокой частоте отказов до 12% [4-7].

Использование фенестрированных винтов, позволяющих вводить цемент, является необходимым инструментом у пациентов с тяжелым системным остеопорозом, чтобы ограничить риск разрушения фиксации [7].

Сочетание цементного увеличения тела переломанного позвонка и дополнительной задней стабилизации помогает стабилизировать перелом, предотвращая серьезное смещение. Повреждения межпозвоночных дисков, связанные с травмой, после остеопоротических переломов позвонков, главным образом из-за низкоэнергетической травмы, кажутся довольно маловероятными.

Чрескожные операции являются малотравматичными по эффективности сопоставимы с открытыми операциями, сопровождаются незначительной кровопотерей и меньшей выраженностью послеоперационного болевого синдрома. Вместе с тем их преимущества и недостатки нуждаются в подтверждении отдаленными проспективными исследованиями [9].

Выводы

Возможны несколько стратегий, которые могут использоваться в комбинации. Выбор лечения требует оценки перелома, а также пациента (симптомы, история болезни, ожидания). Персонализированный подход позволяет учитывать преимущества, недостатки и риски различных варианты лечения.

На примере нашего клинического случая, мы полагаем, что гибридная стабилизация является общепринятой стратегией хирургии нестабильных остеопоротических переломов грудно-поясничных

позвонок, приводящих к хорошим клиническим исходам у пациентов.

Конфликт интересов. Автор заявляет об отсутствии конфликта интересов.

Этические аспекты. Пациент дал письменное согласие на публикацию его медицинской информации в журнале открытого доступа в виде статьи при соблюдении конфиденциальности.

Литература

1. Ветрилэ С.Т., Кулешов А.А., Швец В.В., Дарчия Л.Ю. Тактика хирургического лечения пациентов с переломами тел грудного и поясничного отделов позвоночника в комплексном лечении системного остеопороза // Хирургия позвоночника. – 2011. - №1. – С. 008-015. [[Crossref](#)].
2. Vetrlje S.T., Kuleshov A.A., Shvec V.V., Darchija L.Ju. Taktika hirurgicheskogo lechenija pacientov s perelomami tel grudnogo i pojasnichnogo otdelov pozvonochnika v kompleksnom lechenii sistemnogo osteoporoz (Tactics of surgical treatment of patients with fractures of the bodies of the thoracic and lumbar spine in the complex treatment of systemic osteoporosis) [in Russian]. Hirurgija pozvonochnika, 2011; 1: 008-015. [[Crossref](#)].
3. Prost S., Pesenti S., Fuentes S., Tropiano P. et al. Treatment of osteoporotic vertebral fractures. Orthopaedics and Traumatology: Surgery and Research. 2020; 107(1): 102779. [[Crossref](#)].
4. Wu Z., Gao M., Sang H., Ma Z. et al. Surgical Treatment of Osteoporotic Thoracolumbar Compressive Fractures with Open Vertebral Cement Augmentation of Expandable Pedicle Screw Fixation: A Biomechanical Study and a 2-Year Follow-up of 20 Patients. Journal of Surgical Research. 2012; 173(1): 91-98. [[Crossref](#)].
4. Михайлов Е.Е., Беневоленская Л.И. Руководство по остеопорозу. – М.: Бином. Лаборатория Знаний. – 2003. Mikhailov E.E., Benevolenskaia L.I. Rukovodstvo po osteoporozu (Guide to osteoporosis) [in Russian]. – М.: Binom. Laboratoriia Znani. 2003.
5. Melton L.J., Kallmes D.F. Epidemiology of vertebral fractures: implications for vertebral augmentation. Acad Radiol. 2006; 13(5): 538-545. [[Crossref](#)].
6. Spiegl U., Jarvers J.S., Heyde C.E., Josten C. Osteoporotic vertebral body fractures of the thoracolumbar spine: indications and techniques of a 360 degrees -stabilization. Euro J Trauma Emerg Surg. 2017; 43(1): 27-33. [[Crossref](#)].
7. Watanabe K., Katsumi K., Ohashi M., Shibuya Y. et al. Surgical outcomes of spinal fusion for osteoporotic vertebral fracture in the thoracolumbar spine: Comprehensive evaluations of 5 typical surgical fusion techniques. J Orthop Sci. 2019; 24(6): 1020-26. [[Crossref](#)].
8. Cook S.D., Barbera J., Rubi M., Salkeld S.L. et al. Lumbosacral fixation using expandable pedicle screws: An alternative in reoperation and osteoporosis. The Spine Journal. 2001; 1(2): 109-114. [[Crossref](#)].
9. Gupta A, Upadhyaya S., Cha T., Schwab J. et al. Serum albumin levels predict which patients are at increased risk for complications following surgical management of acute osteoporotic vertebral compression fractures. Spine J. 2019; 19(11): 1796-802. [[Crossref](#)].

Жүйелік остеопороз фонындағы бел омыртқа сынығының хирургиялық емі. Клиникалық жағдайды сипаттау

Абишев Н.Б.

Астана медициналық университетінің PhD докторанты, Ұлттық нейрохирургия орталығының жұлын нейрохирургиясы, шеткі жүйке жүйесінің патологиясы бөлімшесінің нейрохирург дәрігері, Астана, Қазақстан.

E-mail: nurjan_abishev@mail.ru

Түйіндеме

Остеопороз кезіндегі сынықтар бас сүйегі қоспағанда, қаңқаның барлық сүйектеріне тән. Көп жағдайда кеуде және бел омыртқаларының денелерінің, білек және жамбас сүйектерінің сынуы орын алып жатады. Остеопороз мүгедектікке әкелетін аурулардың ішінде жиі кездесетін жүрек-қантасмыр жүйесі аурулары, қант диабеті мен қатерлі ісіктерден кейінгі төртінші орынды алады.

Гибридті тұрақтандыру - кеуде омыртқаларының тұрақсыз остеопороздық сынықтары емдеу қабылданған хирургиялық стратегия және бұл әдіс науқастардың көпшілігінде жақсы клиникалық нәтижелер береді.

Мақалада егде жастағы науқаста жүйелі остеопороз фонындағы бел омыртқасының сынығының перкутандық вертебропластикадан кейінгі уақыт өте келе асқынған клиникалық жағдайын сәтті хирургиялық емдеу тәжірибесі сипатталған.

Түйін сөздер: омыртқа остеопорозы, омыртқа сублюксациясы, омыртқаның сынуы, аспаптық спондилез, асқыну.

Surgical Treatment of a Fracture of the Lumbar Spine Associated with Systemic Osteoporosis. Clinical case

Nurzhan Abishev

PhD doctoral student of the Astana medical University, Neurosurgeon of the Department of spinal neurosurgery and pathology of peripheral nervous system of Center for Neurosurgery, Astana, Kazakhstan. E-mail: nurjan_abishev@mail.ru

Abstract

Fractures in osteoporosis are typically for all bones of skeleton, except for cranial bones. Most often, fractures of bodies of the thoracic and lumbar vertebrae, carpal bones and femoral bone are developed. Osteoporosis is the fourth among the most common diseases leading to disability, after diseases of the cardiovascular system, diabetes mellitus, and oncological neoplasms.

Hybrid stabilization is a common surgical strategy for unstable osteoporotic fractures of thoracolumbar vertebrae, leading to good clinical outcomes in most patients.

This article describes an experience of successful surgical treatment of fracture of lumbar spine associated with a distant complication after percutaneous vertebroplasty in an elderly patient.

Keywords: osteoporotic spine, vertebral subluxation, spinal fracture, instrumented fusion, complication.

<https://doi.org/10.52889/1684-9280-2022-3-64-35-43>

УДК 617.3; 616-089.23; 616-006

МРНТИ 76.29.41; 76.29.49

Оригинальная статья с описанием серии клинических случаев

Результаты хирургического лечения доброкачественных опухолевых и опухолеподобных заболеваний костей конечностей

Валиева К.Н.¹, Асилова С.У.², Назарова Н.З.³, Умарова Г.Ш.⁴

¹ Младший научный сотрудник рентген-диагностического отделения, Республиканский специализированный научно-практический центр травматологии и ортопедии, Ташкентская медицинская академия, Ташкент, Узбекистан.

E-mail: kamola_84@mail.ru

² Профессор кафедры травматологии, ортопедии, военно-полевой хирургии и неврологии, Ташкентская медицинская академия, Ташкент, Узбекистан. E-mail: saodat_asilova@mail.ru

³ Доцент кафедры травматологии, ортопедии, военно-полевой хирургии и неврологии, Республиканский специализированный научно-практический центр травматологии и ортопедии, Ташкентская медицинская академия, Ташкент, Узбекистан. E-mail: nazarovanigora@gmail.com

⁴ Младший научный сотрудник, Республиканский специализированный научно-практический центр травматологии и ортопедии, Ташкентская медицинская академия, Ташкент, Узбекистан. E-mail: zn.85@mail.ru

Резюме

Частота костных поражений составляют от 2% до 28,5% в зависимости от локализации опухоли в различных костях. Своевременная диагностика и хирургическое лечение опухолевых и опухолеподобных заболеваний костей не теряет актуальность и среди ортопедов.

Цель нашего исследования изучить результаты хирургического лечения доброкачественных опухолевых и опухолеподобных заболеваний костей конечностей.

Материалы и методы. Основой исследований явились 112 больных с опухолями и опухолеподобными заболеваниями костей конечностей, проходивших лечение с 2015 по 2018 гг. Результаты лечения оценивались через 1, 3, 6, 9 и 12 месяцев после вмешательства по предложенной нами функциональной шкале.

Результаты. У взрослых больных до операции сумма среднего балла по предложенной шкале была равна $17.02 \pm 0,15$ в основной группе, и $17.71 \pm 0,12$ в контрольной группе больных. Через 12 месяцев наблюдений сумма баллов была равна $0,94 \pm 0,4$ баллам в основной и $1,44 \pm 0,19$ баллам в контрольной группе больных.

Выводы. Анализ данных больных в послеоперационном периоде показал улучшение состояния до хорошего как в основной, так и в контрольных группах. С 12 месяцев после лечения динамика оценки выявила отличное состояние больных. В отдаленном периоде признаков рецидива заболевания у больных не отмечали.

Ключевые слова: доброкачественные опухоли, опухоли костей, нижняя конечность, опухолеподобные заболевания.

Corresponding author: Kamola Valieva, Junior Research Fellow of the X-ray diagnostic Department, Republican Specialized Scientific and Practical Medical Center of Traumatology and Orthopaedics, Tashkent, Uzbekistan.

Postal code: 100055

Address: Tashkent, Yashnabad, Makhtumkuli st. 78

Phone: +998935396006

E-mail: kamola_84@mail.ru

J Trauma Ortho Kaz 2022; 3 (64): 35-43

Received: 11-08-2022

Accepted: 02-19-2022



This work is licensed under a Creative Commons Attribution 4.0 International License

Введение

По данным Лионского Международного агентства по изучению рака (International Agency for Research on Cancer (IARC)) частота костных поражений составляют от 2% до 28,5% в зависимости от локализации опухоли в различных костях [1-4].

Качество жизни пациентов больных с доброкачественными опухолевыми и опухолеподобными заболеваниями костей конечностей после вмешательства напрямую зависит от эффективной техники хирургического лечения. Остается открытым вопрос оценки качества жизни данной категории пациентов, в том числе о сроках оценки в постоперационном периоде и динамике показателей в зависимости от клинических и иных факторов [5,6].

Своевременная диагностика и хирургическое лечение опухолевых и опухолеподобных заболеваний

Материалы и методы

Источником исследования являются данные 112 больных с опухолями и опухолеподобными заболеваниями костей конечностей, проходивших лечение в условиях с 2015 по 2018 гг. Больные были распределены на 2 группы, основная группа исследуемых была пролечена по предложенным нами методом лечения и включала 57 больных, 30 – мужчин и 27 – женщин. Контрольная группа, пролечена по традиционным методам лечения и включала 55 больных, из них 30 – мужчин и 25 – женщин.

Методами исследования являлась оценка состояния больных по предложенной нами функциональной шкале исследования, которая позволила сочетать клинические симптомы, анатомические характеристики и рентгенологические изменения пораженной конечности. А также лучевые

методы исследований (рентгенография, МСКТ, МРТ). После хирургического вмешательства всем больным были проведены гистологические исследования.

Лечение больных основной группы проводилось хирургическим методом по разработанной нами малоинвазивному способу хирургического лечения, который основан на применении интраоперационной рентген навигации для метки локализации очага при помощи иглы.

Несмотря на то, что данной проблемой занимаются многие ученые по всему миру, все еще дискуссионными являются проблемы диагностики, так как до сих пор отмечается диагностические ошибки в 60-80% случаев [8]. Также остается спорным вопрос выбора объема операции и костно-пластического материала для замещения послеоперационных дефектов.

Целью нашего исследования явилось изучение результатов хирургического лечения доброкачественных опухолевых и опухолеподобных заболеваний костей конечностей.

Нами изучены ближайшие результаты лечения у всех больных, отдаленные у 90 (80%) больных. Критерии оценки результатов лечения оценивались по предложенной нами 5 бальной шкале (таблица 1), кроме того в сравнительном аспекте проводили оценку по системе Musculoskeletal Tumor Society Scoring [9-10].

Методы исследований (рентгенография, МСКТ, МРТ). После хирургического вмешательства всем больным были проведены гистологические исследования.

Таблица 1 - Шкала для оценки состояния больных с доброкачественными опухолевыми и опухолеподобными заболеваниями костей конечностей после хирургического лечения

Характер боли	Выраженность деформации	Выраженность нарушения функций конечности	Рентгенологические изменения очага
Боли нет 0	Нет видимых изменений (0)	Нет видимых изменений (0)	Видимых изменений кости нет Tordai 0 (0)
Терпимая боль (1)	Незначительное утолщение до 20% (1)	Незначительное нарушение функции до 20% (1)	Полость диаметром не более 3 мм Tordai I (1)
Беспокоящая боль (2)	Умеренное утолщение до 30% (2)	Умеренное нарушение функции 30% (2)	Полость диаметром от 4 до 10 мм Tordai II (2)
Сильная боль (3)	Видимая деформация в определенном сегменте кости с наличием утолщения от 40 % и выше (3)	Нарушение функции при бытовых действиях или нарушение до 40% (3)	Полость диаметром более 20 мм Tordai III (3)
Ужасная боль (4)	Осевая деформация конечности (4)	Нарушение функции при незначительных нагрузках или 50% и более (4)	Полость диаметром более 30 мм Tordai IV (4)
Невыносимая боль (5)	Деформация конечности (5)	Невозможность выполнять функции (5)	Полость диаметром более 40 мм Tordai V (5)

Больных осматривали в динамике, в ближайшем периоде в сроки 1, 3, 6 месяцев после проведения хирургического вмешательства, в

отдалённом периоде проводили в сроки 9, 12 месяцев и далее были проанализированы у 62 взрослых пациентов (таблица 2, 3).

Результаты

У взрослых больных до операции сумма среднего балла по предложенной нами шкале была равна $17,02 \pm 0,15$ в основной группе, и $17,71 \pm 0,12$ в контрольной группе больных (таблица 2). После операции через 1 месяц наблюдений сумма баллов была равна $11,4 \pm 0,12$ баллам в основной и $13,09 \pm 0,22$ баллам в контрольной группе больных, что давало оценку как – неудовлетворительно, что мы также связываем с отсутствием функции за счет иммобилизации, и поздним началом репаративных процессов.

Таблица 2 - Сравнительные результаты лечения у взрослых до и после лечения по предложенной нами шкале (n=62)

Критерии оценки	До лечения		1 месяца		3 месяц		6 месяца	
	Осн	Конт	Осн	Конт	Осн	Конт	Осн	Конт
Характер боли	$4,51 \pm 0,08$	$4,39 \pm 0,12$	$2,90 \pm 0,02$	$2,91 \pm 0,02$	$2,43 \pm 0,04$	$2,46 \pm 0,08$	$2,11 \pm 0,08$	$2,44 \pm 0,08$
Выраженность деформации	$3,56 \pm 0,07$	$3,56 \pm 0,12$	$2,49 \pm 0,05$	$2,58 \pm 0,09$	$1,92 \pm 0,04$	$1,99 \pm 0,07$	$1,51 \pm 0,07$	$1,97 \pm 0,07$
Выраженность нарушения функций конечности	$4,64 \pm 0,17$	$4,61 \pm 0,14$	$2,93 \pm 0,01$	$2,93 \pm 0,05$	$2,50 \pm 0,04$	$2,59 \pm 0,09$	$1,92 \pm 0,14$	$2,57 \pm 0,09$
Рентгенологические изменения очага	$3,60 \pm 0,07$	$3,86 \pm 0,14$	$2,52 \pm 0,05$	$2,97 \pm 0,03$	$2,01 \pm 0,04$	$2,61 \pm 0,08$	$1,99 \pm 0,07$	$2,45 \pm 0,08$
Сумма баллов	$17,02 \pm 0,15$	$17,71 \pm 0,12$	$11,4 \pm 0,12$	$13,09 \pm 0,22$	$8,87 \pm 0,16$	$10,11 \pm 0,12$	$7,53 \pm 0,12$	$9,57 \pm 0,12$

На 3 месяц исследований данные показывали общую сумму баллов $8,87 \pm 0,16$ в основной группе и $10,11 \pm 0,12$ в контрольной группе, что характеризовалось как удовлетворительное состояние. На 6 месяц исследований состояние больных по сумме баллов равнялось $7,53 \pm 0,12$ баллам в основной группе больных и $9,57 \pm 0,12$ баллам в контрольной группе

больных, что оценивалось как хорошее в основной группе, удовлетворительное в контрольной группе больных.

Сравнительные результаты лечения у взрослых до после лечения по шкале MSTTS представлены в таблице 3.

Таблица 3 - Сравнительные результаты лечения у взрослых до после лечения по шкале MSTTS (n=62)

Критерии оценки	До лечения		1 месяца		3 месяц		6 месяца	
	Осн	Конт	Осн	Конт	Осн	Конт	Осн	Конт
Боль	$0,49 \pm 0,08$	$0,50 \pm 0,12$	$1,82 \pm 0,08$	$1,50 \pm 0,12^*$	$3,00 \pm 0,00$	$2,50 \pm 0,12$	$3,62 \pm 0,12$	$2,50 \pm 0,12$
Функция	$1,44 \pm 0,07$	$1,44 \pm 0,12$	$1,16 \pm 0,05$	$1,56 \pm 0,12^*$	$2,29 \pm 0,07$	$2,56 \pm 0,12$	$2,31 \pm 0,12$	$2,56 \pm 0,12$
Эмоциональное восприятие	$0,36 \pm 0,07$	$0,44 \pm 0,12$	$1,47 \pm 0,09$	$1,00 \pm 0,00^*$	$2,22 \pm 0,06$	$2,00 \pm 0,00$	$2,27 \pm 0,08$	$2,89 \pm 0,08$
Необходимость средств реабилитации и опоры, (ортезы, трость)	$1,40 \pm 0,07$	$1,56 \pm 0,12$	$2,00 \pm 0,00$	$1,28 \pm 0,11$	$2,00 \pm 0,00$	$2,28 \pm 0,11$	$3,98 \pm 0,11$	$2,28 \pm 0,11$
Способность ходить/ выполнять действие верхней конечностью	$1,44 \pm 0,07$	$1,44 \pm 0,12$	$2,00 \pm 0,00$	$2,00 \pm 0,00$	$2,00 \pm 0,00$	$2,00 \pm 0,00$	$3,98 \pm 0,00$	$3,00 \pm 0,00$
Нарушение походки / способность поднять и переносить тяжести.	$1,40 \pm 0,07$	$1,56 \pm 0,12$	$1,98 \pm 0,02$	$2,00 \pm 0,00$	$2,00 \pm 0,00$	$2,00 \pm 0,00$	$2,98 \pm 0,00$	$3,00 \pm 0,00$
Сумма баллов	$6,53 \pm 0,22$	$6,94 \pm 0,34$	$10,42 \pm 0,14$	$9,33 \pm 0,16$	$13,51 \pm 0,11$	$13,33 \pm 0,16$	$19,13 \pm 0,19$	$16,22 \pm 0,23$

У взрослых больных до операции сумма среднего балла по шкале была равна $6,53 \pm 0,22$ баллам в основной группе, и $6,94 \pm 0,34$ баллам в контрольной группе больных (таблица 4). После операции через 1 месяц наблюдений сумма баллов была равна $10,42 \pm 0,14$ баллам в основной и $9,33 \pm 0,16$ баллам в контрольной группе больных, что давало оценку как удовлетворительно. На 3 месяц исследований данные показывали общую сумму баллов $13,51 \pm 0,11$ в основной группе и $13,33 \pm 0,16$ в контрольной группе что оценивалось как удовлетворительное состояние больного. На 6 месяц исследований состояние больных по сумме баллов равнялось $19,13 \pm 0,19$ баллам в основной группе больных и $16,22 \pm 0,23$ баллам в

контрольной группе больных, что оценивалось как отличное в основной группе, хорошее в контрольной группе больных.

Из таблицы видно, что у больных сумма среднего балла по предложенной нами шкале через 9 месяцев после лечения была равна $5,44 \pm 0,10$ баллам в основной группе и $6,48 \pm 0,19$ баллам в контрольной группе больных, что позволило оценить состояние больных как хорошее в основной и контрольной группе наблюдений.

Таблица 4 - Сравнительные результаты лечения у взрослых после лечения по предложенной нами шкале в отдаленных сроках (n=62)

Критерии оценки	9 месяца		12 месяц		24 месяца	
	Осн	Конт	Осн	Конт	Осн	Конт
Характер боли	1,36±0,04	1,58±0,05	0,17±0,01	0,38±0,05	0,00	0,35±0,09
Выраженность деформации	1,35±0,04	1,28±0,05	0,00	0,13±0,03	0,00	0,03±0,01
Выраженность нарушения функций конечности	1,28±0,04	1,66±0,05	1,00	0,46±0,05	0,00	0,28±0,04
Рентгенологические изменения очага	1,45±0,04	1,67±0,05	0,00	0,47±0,05	0,00	0,13
Сумма баллов	5,44±0,10	6,48±0,19	0,94±0,4	1,44±0,19	0,00	0,98±0,14

Через 12 месяцев наблюдений сумма баллов была равна 0,94±0,4 баллам в основной и 1,44±0,19 баллам в контрольной группе больных, что давало оценку состояния как отличное в обеих группах наблюдений. На 24 месяц исследований данные показывали общую сумму баллов 0,00 в основной группе и 0,98±0,14 в контрольной группе, что оценивалось как отличное состояние больного в обеих группах больных.

Таким образом, как видно из сводных таблиц у больных в послеоперационном периоде через 9 месяцев наблюдается улучшение состояния до хорошего как в основной, так и в контрольных группах, и с 12 месяцев после лечения динамика оценки выявила отличное состояние больных, которое было стабильно и признаков рецидива не отмечалось на 24 месяце лечения.

Таблица 5 - Сравнительные результаты лечения у взрослых после лечения по шкале MSTs (n=62)

Критерии оценки	9 месяца		12 месяц		24 месяца	
	Осн	Конт	Осн	Конт	Осн	Конт
Боль	3,93±0,04	3,00±0,00	4,82±0,06	4,00±0,24	4,82±0,06	4,50±0,12
Функция	3,09±0,07	3,00±0,00	3,00±0,00	4,11±0,24	4,16±0,05	4,56±0,12
Эмоциональное восприятие	2,56±0,11	3,00±0,00	4,13±0,05	2,00±0,00	4,13±0,05	3,00±0,00
Необходимость средств реабилитации и опоры, (ортезы, трость)	3,98±0,02	3,00±0,00	5,00±0,00	3,56±0,22	5,00±0,00	4,28±0,11
Способность ходить/выполнять действие верхней конечностью	4,00±0,00	3,00±0,00	5,00±0,00	5,00±0,00	5,00±0,00	5,00±0,00
Нарушение походки / способность поднять и переносить тяжести.	3,02±0,02	3,00±0,00	4,98±0,02	5,00±0,00	4,98±0,02	5,00±0,00
Сумма баллов	20,58±0,14	18,00±0,00	26,93±0,09	23,67±0,32	28,09±0,00	26,33±0,10

Из таблицы 5 видно, что у больных сумма среднего балла по шкале MSTs через 9 месяцев после лечения была равна 20,58±0,14 баллам в основной группе, и 18,00±0,00 баллам в контрольной группе больных, что позволило оценить состояние больных как отличное в основной и контрольной группе наблюдений. Через 12 месяцев наблюдений сумма баллов была равна 26,93±0,09 баллам в основной и

23,67±0,32 баллам в контрольной группе больных. На 24 месяц исследований данные показывали общую сумму баллов 28,09±0,00 в основной группе и 26,33±0,10 в контрольной группе, что также соответствовало отличному результату лечения.

Ниже представлены клинические примеры из наших наблюдений.

Клинический пример №1

Больной Г., 1991 г.р., ИБ №660. Диагноз: Энхондрома основной фаланги четвертого пальца правой кисти на уровне проксимального мета

диафиза (рисунок 1 а, б). Контуры очага фестончатые, внутренняя структура неоднородная, кортикальный слой истончен (рисунок 1 с, д).

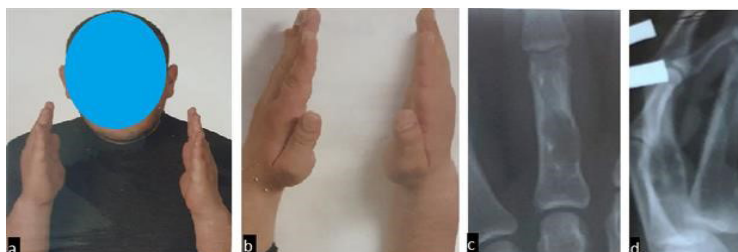

Рисунок 1 – Больной Г., 1991 г.р., Энхондрома проксимального метадиафиза основной фаланги четвертого пальца правой кисти. Внешний вид больного (а) и рентгенограмма кисти (б) до операции

Проведена Экскохлеация патологического очага с прдующей пластикой дефекта Коллапаном Л.

Больного беспокоили сильные боли (5 баллов), незначительная деформация кости на уровне очага при пальпации (3 балла), нарушение функции при бытовых действиях (3 балла), рентгенологические признаки по

Полость диаметром более 20 мм Tordai III (3 балла). Суммарный бал при оценке до лечения составила 14 баллов. На рисунке 2 а, изображена двухпроекционная рентгенограмма с признаками остеоинтеграции в области патологического очага и восстановлением структуры кости.

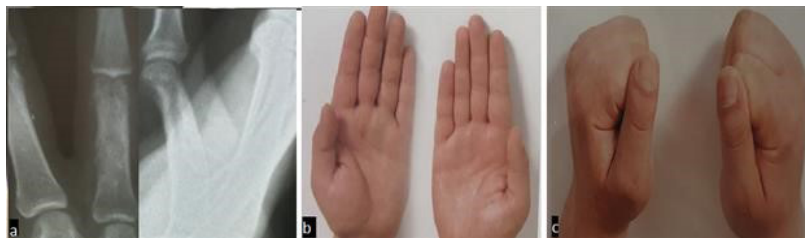


Рисунок 2 – Больной Г., 1991 г.р., Энхондрома проксимального метадиафиза основной фаланги четвертого пальца правой кисти. Через 12 месяцев после хирургического вмешательства. Двухпроекционная рентгенограмма кисти (а) и функциональный результат (2 - b, c)

Клинически боли больной не ощущал (0), Видимых деформаций не определялось (0), функциональные нарушения не определялись (0) (рисунок 2 b, c), рентгенологически не определяется

признаков кистозных и очаговых изменений кости (0). После лечения через 12 месяцев сумма баллов составила 0 баллов.

Клинический пример № 2

Больная Ж., 2003 г.р., Диагноз: Болезнь Олье (акроформа) с наличием поражения пальцев обеих кистей. На двухпроекционной рентгенограмме обеих кистей (Рисунок 4 а, b) определяется кистозные просветления в области метадиафиза 3, 4, 5 пястной, пястной кости основной фаланги 3, 4, 5, пальцев и

средней фаланги 4, 5 пальцев левой кисти с наличием относительно неровных контуров и вздутия кости, внутренняя структура очага относительно неоднородная, кортикальный слой истончен. Местами имеет экспансивный рост- множественные хондромы.

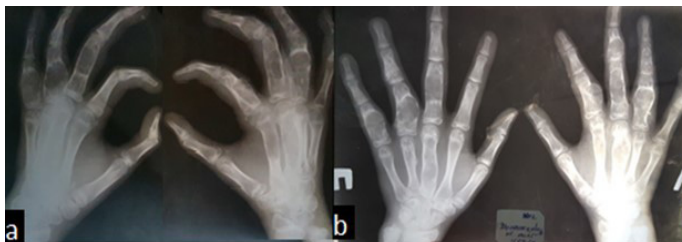

Рисунок 3 - Больная Ж., 2003 г.р., Болезнь Олье (акроформа) с наличием поражения пальцев обеих кистей. Рентгенограмма кисти в двух проекциях (а, b)

Проведена эксскохлеация патологического очага с применением комбинированной костной пластики. Клинические данные: видимая сегментарная деформация конечности (4 балла), сильная боль (4

балла), невозможность выполнять функции (5 баллов), рентгенологически Tordai V (5 баллов). Суммарный балл при оценке по разработанной нами шкале равен – 18 баллам.

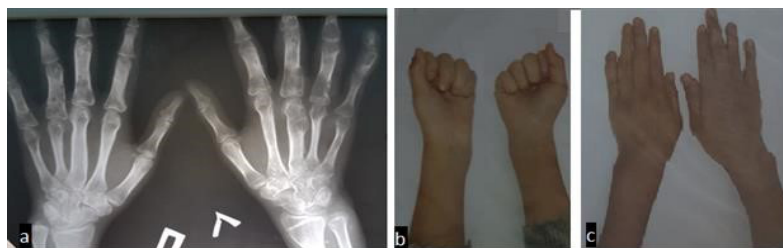

Рисунок 4 – Больная Ж., 2003 г.р., Болезнь Олье (акроформа) с наличием поражения пальцев обеих кистей. Рентгенологический и функциональный результат. Рентгенограмма кисти в прямой проекции (а), фото функции кисти (b, c), в сроках до 12 месяцев после операции

На рентгенограмме в динамике (рисунок 4 - а) определяется кистозное просветление в области

метадиафиза 3, 4 пястной кости слева, основной фаланги 3, 4 пальцев и средней фаланги 5 пальцев

левой кисти с наличием относительно неровных контуров и вздутия кости, внутренняя структура очага относительно неоднородная, кортикальный слой истончен, местами имеет экспансивный рост – множественные хондромы. Определяются участки костной перестройки где было проведено хирургическое лечение комбинированной костной пластикой.

Клинический пример № 3

Больная Х. 1988 г.р. Диагноз: Киста головок обеих плечевых костей. (рисунки 5, 6). При рентгенографии определяется кистозные просветления в области эпифиза обеих плечевых костей размерами 21х25 мм внутренняя структура очага относительно однородная киста проксимального отдела обеих плечевых

костей (рисунок 6. – а, b). Проведена экскохлеация патологического очага с применением пластики Коллапан гранулами.

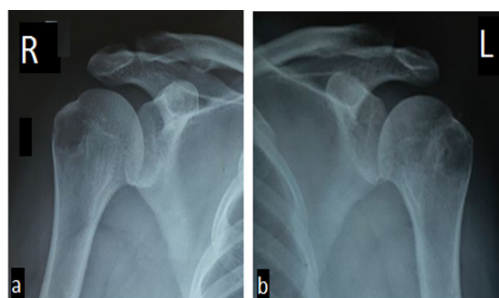


Рисунок 5 – Больная Х. 1988 г.р., Киста головок обеих плечевых костей. Рентгенограмма обоих плечевых суставов в прямой проекции (а, b)

Клинические данные: Деформация конечности не определяется (0 балла), сильная боль (4 балла), нарушение функции при незначительных нагрузках или 50% и более (4 балла), рентгенологически Tordai V (3 балла). Суммарный балл при оценке по разработанной нами шкале равен – 12 баллам.

На рентгенограмме в динамике (Рисунок 6 – а, b) определяется участки затемнения (костно-пластический материал) на уровне экскохлеации опухоли.

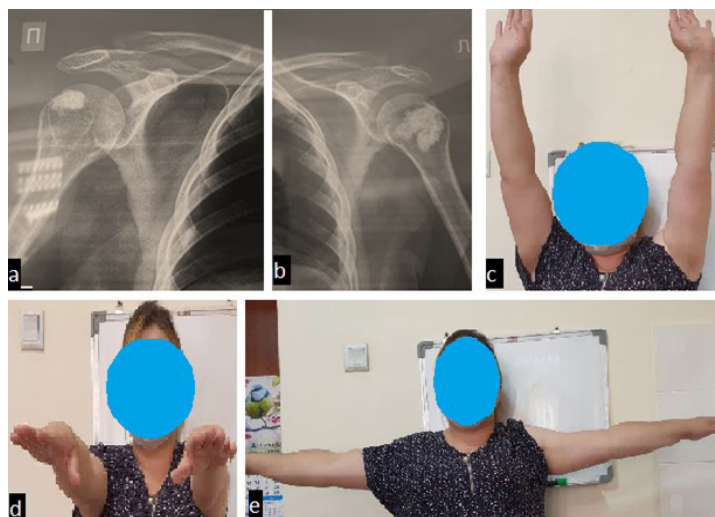


Рисунок 6 – Больная Х. 1988 г.р. Киста головок обеих плечевых костей (результат). Рентгенограмма обоих плечевых суставов в прямой проекции (а, b) через 1 месяц после операции. Функции верхней конечности через 2 месяца после операции. (с, d, e)

Клинически боли больная не ощущала (0 баллов), видимых деформаций не определялось (0 балла), функциональные нарушения не определялись (1

балл), рентгенологически не определяется признаков кистозных и очаговых изменений кости (3 балла).

Клинический пример № 4

Больной Х. 1985 г.р. Диагноз: костная киста дистального эпиметадифиза правой локтевой кости. Произведена двухпроекционная рентгенограмма правого лучезапястного сустава (рисунок 7), где определяется кистозное образование дистального эпиметадифиза левой локтевой кости с наличием вздутия, истончения кортикального слоя и неоднородной внутренней структурой с наличием септ и трабекул. Клинически больного беспокоили сильные

боли даже ночью (5 баллов), Видимая деформация в определенном сегменте кости с наличием утолщения от 40% и выше (3 балла), Нарушение функции при бытовых действиях или нарушение функции сустава до 40% (3 балла), рентгенологические признаки по полость диаметром более 30 мм Tordai IV (4 балла). Проведена экссколеция патологического участка с замещением Коллапаном Л.

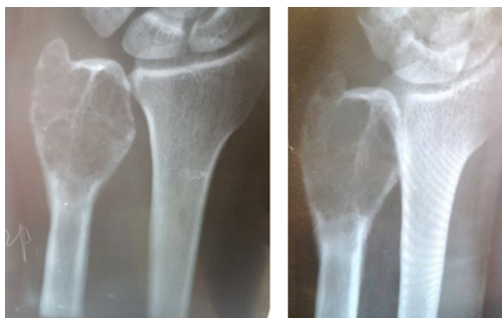

Рисунок 7 - Больной Х. 1985 г.р. Костная киста дистального эпиметадифиза правой локтевой кости. Двухпроекционная рентгенограмма правого лучезапястного сустава

На рентгенограмме в динамике (рисунок 8 а, b) определяются участки затемнения (костно-пластический материал) на уровне экссколеции опухоли. Клинически боли больной не ощущал (0 баллов), видимых деформаций не определялось (0

балла), функциональные нарушения не определялись (рисунок 9. – с, d, e) (1 балл), рентгенологически не определяется признаков кистозных и очаговых изменений кости (3 балла)

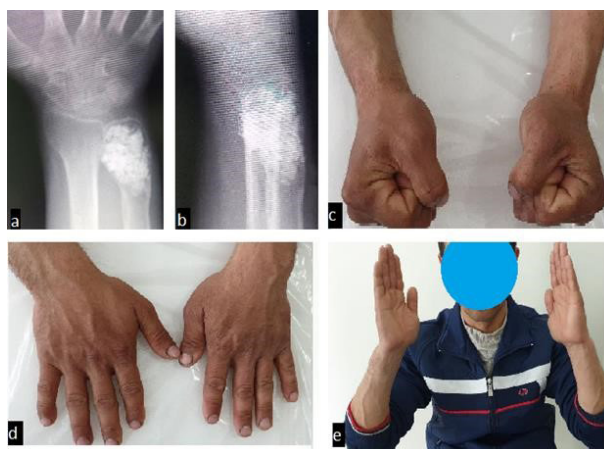

Рисунок 8 – Больной Х. 1985 г.р. Костная киста дистального эпиметадифиза правой локтевой кости. Двухпроекционная рентгенограмма правого лучезапястного сустава в динамике (а, b). Функции верхней конечности через 12 месяцев после операции. (с, d, e)

Обсуждение

Анализ результатов исследования путем применения таблицы изучения клинических характеристик как боль, нарушение функции, деформация на уровне кости, рентгенологические данные с присвоенными им оценке по 5 бальной шкале в зависимости от степени тяжести течения, суммирование которых может позволить объективной оценке состояния больного. Использование данного метода позволило выявить достоверное улучшение результатов через месяц после лечения больных в основной группе удовлетворительный результат, по сравнению с контрольной группой больных оценка соответствовала удовлетворительной ($p < 0,05$).

Кроме того, для достоверной оценки критерий эффективности применялось 23 балла и более по критериям бальной оценки по шкале Musculo Skeletal Tumor Society (MSTS) [9-10]. По которым в основной и контрольной группе к 3 месяцу наблюдений после операции отмечались хорошие результаты в 38% случаев, и в 21% случаев соответственно, к 6 месяцу наблюдений отмечались хорошие результаты в 100% случаях в основной, в 83% случаях в контрольной группе ($p < 0,05$).

Анализ данных больных в послеоперационном периоде через и до 9 месяцев показал улучшение состояния до хорошего как в основной, так и в контрольных группах. С 12 месяцев после лечения

Выводы

Разработанная нами 5-балльная шкала оценки состояния больных с доброкачественными опухолевыми и опухолеподобными заболеваниями костей конечностей после хирургического лечения является эффективным инструментом измерения эффективности хирургического лечения данной категории пациентов с применением материала Коллапан Л.

Авторы заявляют об отсутствии **конфликта интересов**.

динамика оценки выявила отличное состояние больных. В отдаленном периоде признаков рецидива заболевания у больных не отмечали.

Финансирование. Внешних источников финансирования не было.

Этические аспекты. У всех пациентов, данные которых были использованы в представленном материале, были получены информированные согласия на публикацию.

Литература

1. Hwang S., Hameed M., Kransdorf M. The 2020 World Health Organization classification of bone tumors: What radiologists should know. *Skeletal Radiology*, 2022; 1-20. [[Crossref](#)].
2. De Salvo, S., Pavone, V., Coco, S., Dell'Agli E. et al. Benign bone tumors: an overview of what we know today. *Journal of Clinical Medicine*, 2022; 11(3): 699. [[Crossref](#)].
3. Vered M., Wright, J.M. Update from the 5th Edition of the World Health Organization classification of head and neck tumors: odontogenic and maxillofacial bone tumours. *Head and Neck Pathology*, 2022; 16(1): 63-75. [[Crossref](#)].
4. Klangjorhor J., Pongnikorn D., Phanphaisarn A., Chaiyawat P. et al. An analysis of the incidence and survival rates of bone sarcoma patients in thailand: reports from population-based cancer registries 2001-2015. *Cancer Epidemiology*, 2015; 76: 102056. [[Crossref](#)].
5. Файзиев Ф. Ш. Проблемы диагностики злокачественных новообразований костей нижних конечностей (обзор) // *Интернаука*, 2021.- №5-1. – С.51-52. [[Google Scholar](#)].
Fajziev F. Sh. Problemy diagnostiki zlokachestvennykh novoobrazovaniy kostej nizhnih konechnostej (obzor) (Problems in the diagnosis of malignant neoplasms of the bones of the lower extremities (review)) [in Russian]. *Internauka*, 2021; 5-1: 51-52. [[Google Scholar](#)].
6. Назарова Н.З., Асилова С.У., Валиева К.Н., Умарова Г.Ш. Результаты клинко-рентгенологических исследований в диагностике кистозных образований трубчатых костей конечностей // *Травматология и ортопедия*. 2019.- №3-4 (49-50).- С.236-239. [[Google Scholar](#)].
Nazarova N.Z., Asilova S.U., Valieva K.N., Umarova G.Sh. (2019). Rezul'taty kliniko-rentgenologicheskikh issledovaniy v diagnostike kistoznykh obrazovaniy trubchatykh kostej konechnostej (The results of clinical and radiological studies in the diagnosis of cystic formations of tubular bones of the extremities) [in Russian]. *Travmatologiya i ortopediya*. 2019; 3-4 (49-50): 236-239. [[Google Scholar](#)].
7. Gitto, S., Ciucolo, R., van Langevelde, K., van de Sande et al. MRI radiomics-based machine learning classification of atypical cartilaginous tumour and grade II chondrosarcoma of long bones. *EBioMedicine*, 2022; 75: 103757. [[Crossref](#)].
8. Deckers C., Schreuder BHW, Hannink G., JWJ de Rooy et al. Radiologic follow-up of untreated enchondroma and atypical cartilaginous tumors in the long bones. *J Surg Oncol*, 2016;114: 987-991. [[Crossref](#)].
9. Aho A.J., Ekfors T., Dean P.B., et al. Incorporation and clinical results of large allografts of the extremities and pelvis. *Clinical Orthopaedics and Related Research*. 1994; (307): 200-213. PMID: 7924034. [[Google Scholar](#)].
10. Gerrand C.H., Rankin K. A system for the functional evaluation of reconstructive procedures after surgical treatment of tumors of the musculoskeletal system. In *Classic papers in orthopaedics*, 2014; 489-490. [[Crossref](#)].

Аяқ-қол сүйектерінің қатерсіз ісіктері мен ісік тәрізді ауруларын хирургиялық емдеу нәтижелері

Валиева К.Н.¹, Асилова С.У.², Назарова Н.З.³, Умарова Г.Ш.⁴

¹ Рентгендік диагностика бөлімінің кіші ғылыми қызметкері, Республикалық мамандандырылған травматология және ортопедия ғылыми-тәжірибелік орталығы, Ташкент медицина академиясы, Ташкент, Өзбекстан. E-mail: katola_84@mail.ru

² Травматология, ортопедия, әскери-далалық хирургия және нейрохирургия кафедрасының профессоры, Ташкент медицина академиясы, Ташкент, Өзбекстан. E-mail: saodat_asilova@mail.ru

³ Травматология, ортопедия, әскери-далалық хирургия және нейрохирургия кафедрасының доценті, Ташкент медицина академиясы, Ташкент, Өзбекстан. E-mail: nazarovaniqora@gmail.com

⁴ Рентгендік диагностика бөлімінің кіші ғылыми қызметкері, Республикалық мамандандырылған травматология және ортопедия ғылыми-тәжірибелік орталығы, Ташкент медицина академиясы, Ташкент, Өзбекстан. E-mail: zn.85@mail.ru

Түйіндеме

Сүйек онкологиялық ауруларының жиілігі әртүрлі сүйектердегі ісіктің локализациясына байланысты 2% -дан 28,5% -ға дейін жағдайларда кездеседі. Ісік және ісік тәрізді сүйек ауруларын дер кезінде диагностикалау және хирургиялық емдеу ортопедтер арасында әлі де өзекті болып табылады.

Біздің зерттеу мақсатымыз – аяқ-қол сүйектерінің қатерсіз ісіктері мен ісік тәрізді ауруларын хирургиялық емдеу нәтижелерін зерттеу.

Материалдар мен тәсілдері. Зерттеуге 2015-2018 жылдар аралығында емделген аяқ-қол сүйектерінің ісіктері мен ісік тәрізді аурулары бар 112 науқас негіз болды. Емдеу нәтижелері біз ұсынған функционалдық шкала бойынша араласудан кейін 1, 3, 6, 9 және 12 айдан кейін бағаланды.

Нәтижелер. Ота алдында ересек науқастарда біз ұсынылған шкала бойынша орташа балл негізгі топта - $17,02 \pm 0,15$, бақылау тобында $17,71 \pm 0,12$ болды. Отдандан соң 12 айлық бақылаудан кейін ұпайлар қосындысы негізгі топта $0,94 \pm 0,4$ баллға, науқастардың бақылау тобында $1,44 \pm 0,19$ баллға тең болды.

Қорытынды. Отадан кейінгі кезеңде науқастардың деректерін талдау негізгі және бақылау топтарында жағдайдың жақсыға дейін жақсарғанын көрсетті. Емдеуден кейін 12 айдан бастап бағалау динамикасы науқастардың жағдайының ташама деп анықтады. Ұзақ мерзімді кезеңде науқастарда аурудың қайталану белгілері байқалмады.

Түйін сөздер: қатерсіз ісіктер, сүйек ісіктері, төменгі аяқ, ісік тәрізді аурулар.

Results of Surgical Treatment of Benign Tumor and Tumor-Like Diseases of the Limb Bones

Kamola Valieva¹, Saodat Assilova², Nigora Nazarova³, Gulrukh Umarova⁴

¹ Junior Researcher, X-ray Diagnostic Department, Republican Specialized Scientific and Practical Center for Traumatology and Orthopedics, Tashkent Medical Academy, Tashkent, Uzbekistan. E-mail: kamola_84@mail.ru

² Professor of the Department of Traumatology, Orthopedics, Military Field Surgery and Neurology, Tashkent Medical Academy, Tashkent, Uzbekistan. E-mail: saodat_asilova@mail.ru

³ Associate Professor of the Department of Traumatology, Orthopedics, Military Field Surgery and Neurology, Republican Specialized Scientific and Practical Center for Traumatology and Orthopedics, Tashkent Medical Academy, Tashkent, Uzbekistan. E-mail: nazarovanigora@gmail.com

⁴ Junior Researcher, Republican Specialized Scientific and Practical Center of Traumatology and Orthopedics, Tashkent Medical Academy, Tashkent, Uzbekistan. E-mail: zn.85@mail.ru

Abstract

Frequency of bone lesions appears from 2% to 28.5%, depending on the detection of tumors in various bones. Timely diagnosis and surgical treatment of tumor and tumor-like bone lesions do not lose relevance among orthopedists either.

Purpose of our study was to search results of surgical treatment of benign tumor and tumor-like diseases of limb bones.

Materials and methods. The study was based on 112 patients with tumors and tumor-like diseases of limb bones, who were treated from 2015 to 2018. The results of treatment were evaluated 1, 3, 6, 9 and 12 months after the intervention according to the functional scale we proposed.

Results. In adult patients before surgery, average score on the proposed scale was 17.02 ± 0.15 in the main group, and 17.71 ± 0.12 in the control group of patients. After 12 months of observation, sum of points was equal to 0.94 ± 0.4 points in the main group and 1.44 ± 0.19 points in the control group of patients.

Conclusions. Analysis of data of patients in the postoperative period showed an improvement in the condition to good in both main and control groups. From 12 months after treatment, dynamics of assessment revealed an excellent condition of patients. In the long-term period, no signs of relapse of the disease were noted in patients.

Key words: benign tumors, bone tumors, lower limb, tumor-like diseases.

МАЗМҰНЫ

Alim Can Baymurat, Mesut Tahta

Иықтың айналмалы манжетінің толық жарылуы бар науқастарға жүргізілген артроскопиялық түзетудің ерте кезеңдегі нәтижелері..... 4

Гурбанова Э.И., Конкаев А.К., Табарова С.Б.

Жансақтау бөлімшесінің орта медициналық қызметкерлерінің "Көк код" жағдайында шұғыл көмек көрсету мәселелері бойынша ақпараттану деңгейі 10

Балбосынов Б.Е., Уразаев М.Н., Асанов Н.М.

Мениск түбінің зақымдалуы: таралуы, диагностикасы мен емінің заманауи аспектілері 16

Ашимов Қ.Ж., Байдалин Т.Т., Октяброва Д.Г., Сулейменов Б.Т., Бекназаров А.И., Агабеков Е.К.

Эндопротездің әр түрлі моделдерін қолдану арқылы коксартрозды емдеудегі біздің тәжірибеміз..... 23

Абишев Н.Б.

Жүйелік остеопороз фондындағы бел омыртқа сынығының хирургиялық емі. Клиникалық жағдайды сипаттау..... 29

Валиева К.Н., Асилова С.У., Назарова Н.З., Умарова Г.Ш.

Аяқ-қол сүйектерінің қатерсіз ісіктері мен ісік тәрізді ауруларын хирургиялық емдеу нәтижелері 35

СОДЕРЖАНИЕ

Alim Can Baymurat, Mesut Tahta

Ранние результаты применения артроскопической пластики у пациентов с полнослойным разрывом вращательной манжеты плеча..... 4

Гурбанова Э.И., Конкаев А.К., Табарова С.Б.

Уровень осведомленности среднего медицинского персонала отделения реанимации по оказанию экстренной помощи в ситуации "Код Синий" 10

Балбосынов Б.Е., Уразаев М.Н., Асанов Н.М.

Повреждения корня мениска: распространенность и современные аспекты диагностики и лечения 16

Ашимов К.Д., Байдалин Т.Т., Октяброва Д.Г., Сулейменов Б.Т., Бекназаров А.И., Агабеков Е.К.

Опыт применения различных моделей эндопротезов при коксартрозах в нашей практике 23

Абишев Н.Б.

Хирургическое лечение перелома поясничного отдела позвоночника на фоне системного остеопороза. Клинический случай..... 29

Валиева К.Н., Асилова С.У., Назарова Н.З., Умарова Г.Ш.

Результаты хирургического лечения доброкачественных опухолевых и опухолеподобных заболеваний костей конечностей..... 35

CONTENT

<i>Alim Can Baymurat, Mesut Tahta</i> Early Period Results of Patients Undergoing Arthroscopic Repair with a Diagnosis of Full Thickness Rotator Cuff Tear	4
<i>Elnara Gurbanova, Aidos Konkayev, Saule Tabarova</i> Level of Awareness of the ICU Nurse Staff in the Code Blue Situation Care Providing	10
<i>Bagdat Balbossynov, Marat Urazayev, Nurzhan Assanov</i> Meniscus Root Tears: Prevalence and Modern Aspects of Diagnosis and Treatment	16
<i>Kairat Ashimov, Timur Baidalin, Durdana Oktyabrova, Bekzhan Suleimenov, Askar Beknazarov, Yerdaulet Agabekov</i> Our Experience in the Treatment of Coxarthrosis Using a Variety of Prosthesis Models	23
<i>Nurzhan Abishev</i> Surgical Treatment of a Fracture of the Lumbar Spine Associated with Systemic Osteoporosis. Clinical case	29
<i>Kamola Valieva, Saodat Assilova, Nigora Nazarova, Gulrukh Umarova</i> Results of Surgical Treatment of Benign Tumor and Tumor-Like Diseases of the Limb Bones	35

.....

